

## ¿Cuál es su diagnóstico?

*What is your diagnosis?*

**Diana Lulú Ruiz<sup>1</sup>, Ricardo González<sup>2</sup>.**

1. Residente de primer año de dermatología de la Universidad Nacional de Colombia.
2. Residente de primer año de patología anatómica y clínica de la Universidad Nacional de Colombia.

\*Los dos autores colaboraron de igual forma en la elaboración del artículo.

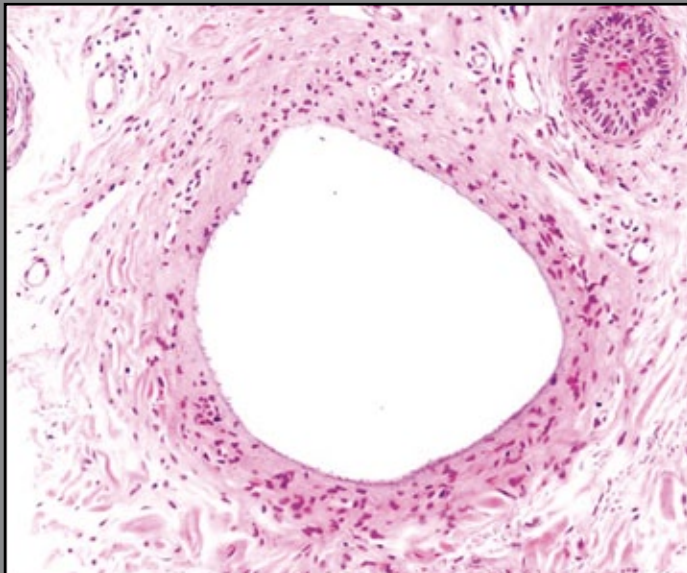
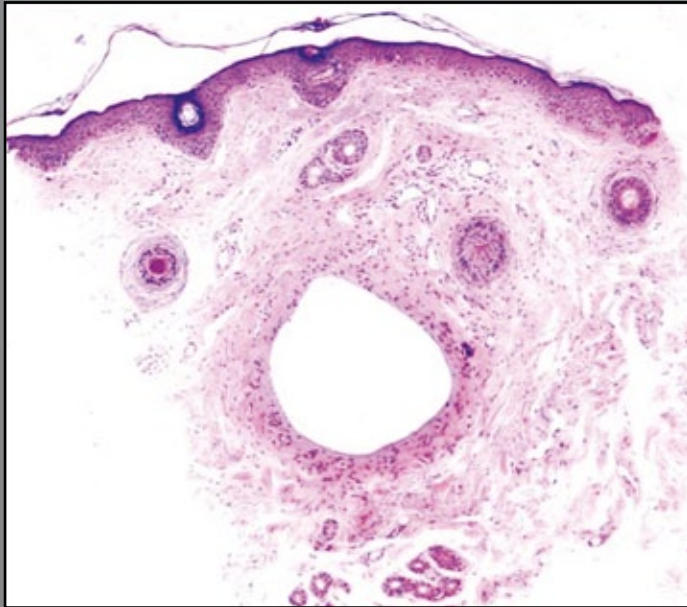
### Correspondencia:

Diana Lulú Ruiz  
Email: diana.ruizc@hotmail.com

*Recibido: 26 de septiembre de 2009.*

*Aceptado: 05 de Noviembre de 2009.*

No se reportan conflictos de intereses.



**FIGURAS 1 Y 2.** Se observa una cavidad de aspecto quístico en la dermis media rodeada por colágeno denso, con discreta impregnación mucinosa. HE 4X y 20X.

Un hombre de 43 años consultó por una pápula pigmentada en el párpado inferior izquierdo, de 6 meses de evolución. Se hizo biopsia de la lesión con un cilindro de 3 mm x 3 mm y se envió para estudio anatomopatológico.

### ¿Cuál es su diagnóstico?

**La respuesta se encuentra en la página 245.**