

Enfermedades con eliminación transepidérmica

Transepidermal elimination diseases.

María Isabel Arredondo,¹ Ángela Londoño,² Rodrigo Restrepo.³

1. RIII Dermatología, Universidad Pontificia Bolivariana. Medellín, Colombia.

2. Dermatóloga, docente, Universidad Pontificia Bolivariana. Medellín, Colombia.

3. Dermatopatólogo, docente dermatopatología, Universidad Pontificia Bolivariana. Medellín, Colombia.

Resumen

Las enfermedades perforantes constituyen un grupo de diferentes tipos de trastornos cutáneos caracterizados por eliminación transepidérmica de algún componente de la dermis. El material eliminado puede ser extracelular (mucina), tejido conectivo alterado (colágeno o fibras elásticas), células inflamatorias, microorganismos, etc. Las lesiones clínicas son pápulas umbilicadas o nódulos hiperqueratósicos elevados. Pueden ser uni o bilaterales y simétricas. La biopsia de piel es esencial para hacer el diagnóstico. Los hallazgos histológicos son específicos e incluyen una epidermis perforada con una depresión epidérmica en forma de copa. Las tinciones para colágeno y elastina son imprescindibles. Con frecuencia se requieren múltiples cortes seriados para demostrar la perforación. Las enfermedades perforantes más importantes incluyen formas primarias (colagenosis perforante reactiva, folliculitis perforante, enfermedad de Kyrle, dermatosis perforante serpiginosa) y secundarias (granuloma anular, pseudoxantoma elástico, etc.). El tratamiento es a menudo poco satisfactorio. En la mayoría de los casos las lesiones se resuelven espontáneamente, pero usualmente recurren.

PALABRAS CLAVE: Enfermedades perforantes, eliminación transepidérmica, dermatosis perforante adquirida.

Summary

The perforating diseases constitute a group of different types of skin disorders characterized by the transepidermal elimination of some component of the dermis. The extruded materials may show extracellular substances (mucin) or altered connective tissue components (collagen or elastic fibers), inflammatory cells and microorganisms. The clinical lesions are horny umbilicated papules, or raised, hyperkeratotic nodules. Skin lesions may be unilateral or bilateral and symmetrical. Skin biopsy is essential to make a diagnosis. The histological findings are specific and included epidermis perforated by collagen bundles and a plug with a cup-shaped epidermal depression. Collagen and elastin stains are mandatory. Very often serial sections of the tissue are needed to demonstrate the perforation. The major perforating diseases include primary perforating dermatoses (reactive perforating collagenosis, perforating folliculitis, Kyrle's disease, perforating serpiginous dermatoses and secondary perforating dermatoses (granuloma annular, pseudoxanthoma elasticum, etc)). Treatment is often unsatisfactory; in many cases the lesions are self-healing, but usually recurrent.

KEY WORDS: Perforating diseases, transepidermal elimination, perforating folliculitis.

Correspondencia:

María Isabel Arredondo

Email: totica@une.net.co

Recibido: Mayo 14 de 2008.

Aceptado: Julio 10 de 2008.

No se reportan conflictos de intereses.

Introducción

Entre los componentes dérmicos se encuentran el colágeno, la elastina, los proteoglicanos y glicoproteínas como fibronectina y laminina que pueden degenerarse en condiciones de inflamación o desórdenes metabólicos. Esto causa eliminación del material alterado a través de la epidermis, con diferentes manifestaciones clínicas que caracterizan las patologías explicadas a continuación conocidas como dermatosis perforantes.

Elastosis perforante serpiginosa

Fue descrita por Lutz en 1953, quien la denominó Keratosis follicularis serpiginosa. En 1955 Miescher le dio el nombre actual y la clasificó como uno de los cuatro desórdenes perforantes.¹

Se define como un desorden con eliminación transepidérmica de tejido elástico dérmico alterado. Actualmente se clasifica en tres grupos:²

1. EPS idiopática: Sin enfermedad de base. Algunos autores afirman que se debe a una predisposición genética.
2. EPS reactiva: Asociada a desórdenes de tejido conectivo: síndrome de Down, síndrome de Ehlers-Danlos, síndrome de Marfan, pseudoxantoma elástico, síndrome de Rothmund-Thompson, osteogénesis imperfecta, esclerosis sistémica, morfea. En este grupo se encuentra una cuarta parte de las formas publicadas (TABLA 1).^{3,4}
3. EPS inducido por penicilamina.

Epidemiología

Realmente es desconocida, pero se postula que más del 90% de los casos ocurre en menores de treinta años, el 75% son hombres, aparece en todas las razas y en el 1% de los pacientes con síndrome de Down.⁵

Etiología y patogénesis

La elasticidad de la piel depende de las fibras elásticas de la dermis, formadas por componentes microfibrilares y amorfos. Según su composición bioquímica se dividen en fibras oxitánicas, con abundante componente microfibrilar; y fibras elásticas dérmicas que contienen gran cantidad de componente amorfo, de elastina y su monómero la tropoelastina, que contiene módulos repetitivos de aminoácidos según el tejido. Los enlaces cruzados entre los residuos de Lys son catalizados por la lisil-oxidasa, la cual es dependiente de cobre. Ambos componentes se mezclan en la dermis papilar para formar un plexo paralelo a la unión dermoepidérmica y continúan profundizando hasta la dermis reticular.

En los pacientes con EPS se ha encontrado un incre-

mento en la dermis de fibras elásticas alteradas, asociadas en menor medida a fibras de colágeno. La elastina tiene características de inmadurez demostrada por el exceso en la hidrolización de residuos de lisina.⁶

La causa de esta alteración no se conoce; al parecer está relacionada con defectos en el gen de la elastina.

En los pacientes que son tratados con altas dosis de penicilamina por períodos largos como en la enfermedad de Wilson se postulan dos mecanismos:

1. El medicamento quela el cobre, un cofactor necesario para la enzima lysil oxidasa, encargada de realizar los enlaces cruzados de la elastina. En estudios experimentales de animales se ha demostrado que la deficiencia de cobre altera el elástico de las arterias. La penicilamina puede dañar de forma directa estos enlaces.^{7,8} Esto es denominado dermatopatía por penicilamina y puede observarse en otras entidades como cutis laxa, pseudoxantoma elástico, e incluso puede ocurrir en otros tejidos como en el pulmón, la aorta, la cápsula articular o las vísceras.⁹

En el grupo de EPS reactiva se postula una alteración en el tejido conectivo y anomalías funcionales de las células fagocíticas que llevan a la acumulación de desecho celular que desencadena todo el proceso.

2. Otra teoría postula que en la EPS hay un péptido en la elastina degenerada que induce la expresión de un receptor de elastina de 67 Kda, que a su vez interactúa con los queratinocitos estimulando su diferenciación prematura y la formación de canales alrededor de las fibras elásticas que facilitan la eliminación a través de la epidermis.

Manifestaciones clínicas

La mayoría de lesiones aparecen en las extremidades superiores y el cuello, aunque la cara, los miembros inferiores y el tronco pueden estar comprometidos. Las lesiones usualmente son simétricas, excepto en los casos asociados a síndrome de Down, e inician como pápulas hiperqueratóticas con umbilicación central que contiene la elastina alterada. Estas pápulas progresan hasta una forma serpiginosa. Las nuevas lesiones y las que están en regresión pueden dar configuraciones circulares. Aunque la biopsia es el examen diagnóstico por excelencia, se ha sugerido realizarle al raspado de la piel una tinción de Sedi que toma un rojo brillante por la cantidad de fibras de elastina en el material eliminado.¹⁰

Evaluación de pacientes con EPS

Vearrier D *et al* realizaron un estudio en busca de la mejor evaluación de estos pacientes para descartar la asociación a las patologías antes descritas, y encontraron que lo ideal es guiarse por la historia clínica y el examen físico, para detectar signos o síntomas característicos. Actualmente no hay ningún protocolo que sugiera

exámenes complementarios en estos pacientes si no se encuentran hallazgos positivos.¹⁰

Histopatología

En la lesión establecida hay un incremento del tejido elástico en la dermis papilar y reticular que puede evidenciarse mejor con una tinción de elástico de Van Gieson. Si se realizan cortes por el centro de la lesión se encuentran canales tapizados por un epitelio acantótico con hiperplasia pseudoepiteliomatosa o sin ella, que perfora a través de la epidermis; también hay conductos parafolículos o transfoliculares, con formas rectas u onduladas, que contienen material basófilo con restos de células epiteliales, células inflamatorias y abundantes fibras elásticas, más gruesas que las normales. El tapón superficial está compuesto de queratina y restos basófilos. Puede además ocasionalmente observarse células gigantes a cuerpo extraño en la dermis superficial.

En la variante inducida por penicilamina las fibras elásticas son irregulares con bordes dentados.¹¹

Tratamiento

Se han reportado varios tratamientos, ninguno universalmente aceptado y todos con muy bajos niveles de evidencia. Entre ellos están:

- Crioterapia con nitrógeno líquido, con un nivel de evidencia E. Promueve la formación de ampollas a través de las cuales se elimina el tejido elástico.¹²
- Tazaroteno 0.1% gel aplicado en las lesiones una vez al día, con un nivel de evidencia E y mejoría completa a los tres meses.¹³
- Imiquimod crema aplicado diario por seis semanas y luego tres veces a la semana, con nivel de evidencia E y reporte de mejoría completa a las diez semanas. El mecanismo de acción no está claro; se cree que es-

timula la respuesta Th1 y la presentación antigénica, con una mayor eliminación de las fibras elásticas.¹⁴

- Isotretinoína a dosis de 0.5/mg/kg por día por seis semanas ha mostrado buen resultado, con nivel de evidencia E.¹⁵
- Láser ablativos CO₂, Er:YAG, los cuales promueven la neocolagenización.¹⁶

Colagenosis perforante reactiva

Entidad descrita por Mehregan y colaboradores en 1968 en una niña de seis años que padecía la enfermedad desde los seis meses. Se caracteriza por la eliminación transepidérmica de colágeno.¹⁷

Clasificación

Se han reportado dos variantes clínicas: la forma clásica, observada en niños entre las pocas semanas y los diez años, con un patrón de herencia autosómico dominante o recesivo; y una forma del adulto o adquirida, asociada a enfermedad renal secundaria a diabetes mellitus. Aunque también se ha encontrado en pacientes con escabiosis,¹⁸ herpes zoster,¹⁹ metástasis hepática²⁰ y carcinoma periampular.²¹

Etiología y patogénesis

La causa exacta es desconocida. Los reportes de casos familiares hacen pensar en una forma de herencia autosómica dominante o recesiva que produce un defecto bioquímico del colágeno.²²

El trauma se considera el principal factor desencadenante, por la ubicación de lesiones en sitios predispuestos como áreas de rascado y picadura, entre otros. Esto llevaría a degeneración del colágeno tipo IV (Necrobiosis), que estimula la formación de canales de

PATOLOGÍA ASOCIADA	HALLAZGOS INTERROGATORIO	EXAMEN FÍSICO
Síndrome de Down	Enfermedades cardíacas Retardo mental	Soplo cardíaco Facciones características
Penicilamina	Tratamiento con penicilamina	Piel bronceada
Síndrome de Ehlers-Danlos	Aneurismas	Esclera azul Hiperelasticidad de la piel
Síndrome Rothmund Thompson	Osteosarcomas Cataratas	Atrofia de la piel, telangiectasias Pigmentación alterada, baja estatura
Osteogénesis imperfecta	Fracturas, pérdida de la audición	Baja estatura, escoliosis, esclera azul

TABLA 1: hallazgos característicos de patologías asociadas a EPS.

queratina por los cuales es eliminado.

En el caso de formas adquiridas se piensa que el trauma secundario al rascado induce una necrobiosis focal por la microangiopatía dérmica. Los fragmentos de colágeno son quimiotácticos para células inflamatorias que aceleran y perpetúan la destrucción tisular.¹⁵

Además se debe tener en cuenta el papel de las enzimas lisosomales leucocitarias epidérmicas encontradas en las fases preliminares de la enfermedad.²³

Manifestaciones clínicas

Luego del trauma aparecen múltiples pápulas queratósicas pruriginosas de 5 mm a 10 mm, con tapón adherente central, que es oscuro, duro y al removerse sangra. Las pápulas están distribuidas en áreas expuestas a trauma como el dorso de las manos, las superficies extensoras de las extremidades, el tronco y la cara. Puede observarse el fenómeno de Koebner.

En la forma clásica las lesiones son asintomáticas con resolución espontánea en 6-8 semanas con hipo o hiperpigmentación residual.¹⁷

Diagnóstico

La clínica e historia familiar son de ayuda. Para las formas adquiridas se han propuesto los criterios de Faver y colaboradores:²⁴

1. Inicio después de los 18 años.
2. Pápulas umbilicadas o nódulos con tapón adherente y queratósico central.
3. Eliminación transepidérmica de colágeno necrobiótico en la histopatología.

Histopatología

En la lesión establecida el tapón central contiene colágeno degenerado y células inflamatorias y penetra través de la epidermis. No se evidencian fibras elásticas y puede observarse un leve infiltrado linfohistiocitario en la dermis superficial. Todos estos hallazgos se aprecian mejor con la tinción de Masson tricrómico.¹¹

Tratamiento

Debe prevenirse el trauma por rascado con el uso de hidratantes y antipruriginosos como el fenol o el alcanfor tópico. La forma primaria tiende a la resolución espontánea.

- Esteroides tópicos o intralesionales, tretinoína al 0.025% y 0.1%
- PUVA¹⁷
- Se ha usado la UVB con buenos resultados. Se cree que actúa mejorando el prurito por supresión de degradación de mastocitos y degradación del material pruriginoso.²⁵
- En la forma adquirida se ha postulado el uso de

tetraciclinas por su efecto inmunomodulador, antiinflamatorio, y por su efecto inhibitorio en las metaloproteinasas de matriz y en los leucocitos. Ha mostrado buena respuesta a dosis de 100 mg dos veces al día de doxiciclina, acompañada de antipruriginosos en reportes de casos. Su nivel de evidencia es E.²⁶

- El alopurinol a dosis de 100 mg/día ha mostrado buenos resultados en las formas adquiridas en períodos de dos semanas a dos meses. Se cree que actúa por dos mecanismos antioxidantes: inhibe la xantina oxidasa, disminuyendo los radicales libres de oxígeno que causan daño del colágeno; además inhibe la glicosilación de colágeno que se produce en los pacientes diabéticos, causante de la necrobiosis. Es evidencia E.^{27,28}

Escabiosis ²⁹
Dermatitis atópica ³⁰
Colangitis esclerosante ³¹
VIH ³²
Leucemia mieloide aguda ³³
Carcinoma hepático ³⁴
Cáncer de páncreas ³⁵
Enfermedad de Hodkin ³⁶

TABLA 2: Otras patologías asociadas a dermatosis perforantes adquiridas.

Dermatosis perforante adquirida (DPA)

Esta denominación fue dada por Rapini *et al*³⁷ para las dermatosis perforantes que aparecen en pacientes adultos, asociadas a patologías sistémicas. Las características clínicas e histopatológicas pueden ser similares a cualquiera de los cuatro grupos clásicos descritos: colagenosis perforante reactiva, elastosis perforante serpiginosa, foliculitis perforante o enfermedad de Kyrle.³⁸

Etiopatogénesis

Se ha asociado con diferentes desórdenes sistémicos, que han hecho que se postulen varias teorías sobre su etiología. Entre ellas están:

1. **ENFERMEDAD RENAL CRÓNICA:** Está presente hasta en el 72% de los pacientes con dermatosis perforantes adquiridas; sin embargo, solo el 10% de la población en diálisis la padece.³⁹ Se ha postulado que su inicio se debe a depósitos de proteínas de matriz extracelular como la fibronectina, una proteína de alto peso molecular encontrada en los canales de eliminación transepidérmica. Estimula la migración y proliferación epitelial

con posterior eliminación. Estos cambios pueden ocurrir en otros procesos sistémicos como la diabetes mellitus, la falla hepática o la colangitis esclerosante.²² Existen otras hipótesis que afirman que estos pacientes tienen depósitos dérmicos de materiales como sales de calcio, ácido úrico o hidroxapatita que ocasionan una reacción inflamatoria y degeneración del tejido conectivo (colágeno, fibras elásticas). Probablemente entonces son alteraciones bioquímicas pero no morfológicas del colágeno o de las fibras elásticas.²² Además, al estudiar la población de pacientes en falla renal con DPA se ha encontrado una incidencia más alta de prurito urémico, por el depósito de algunos metabolitos que no pueden ser excretados en la diálisis, lo que explica por qué no hay mejoría con la última.⁴⁰ El prurito podría causar una reacción a cuerpo extraño contra el colágeno, que lleva a necrobiosis y a alteración de la queratinización.⁴¹

2. DIABETES MELLITUS: Es la segunda patología asociada (50%). Se dice que las complicaciones vasculares de la enfermedad son las responsables de la DPA, posiblemente porque el trauma secundario al rascado causa necrobiosis dérmica debido a la vasculopatía y se acumula material necrótico el cual es expulsado finalmente a través de la epidermis. La teoría se apoya en que la DPA empieza después de las complicaciones vasculares de la DM: retinopatía, insuficiencia renal, etc.⁴² Otros afirman que en estos pacientes los niveles elevados de glicemia mantenidos por largos períodos desarrollan una microangiopatía con engrosamiento de la membrana basal, pérdida de proteoglicanos y porosidades, que desencadenan una síntesis compensatoria de colágeno IV y laminina que posteriormente se eliminan.

3. TEORÍA DE LEUCOCITOS: En algunos estudios se ha encontrado DNA granular globular correspondiente a detritus nucleares de leucocitos necróticos. La colagenasa y elastasa liberada por estos pueden alterar el tejido conectivo dérmico y destruir los desmosomas epidérmicos, facilitando así su eliminación.⁴³

Se postula además la asociación con enfermedad neoplásica e incluso se afirma que podría hacer parte de las manifestaciones cutáneas de neoplasias internas.^{31, 32, 33}

Manifestaciones clínicas

Aparecen de pocas a muchísimas lesiones, localizadas por lo general en los miembros inferiores (70%), las extremidades superiores (60%), el tronco (59%), la cabeza (27%), o en otros sitios. Hay diferentes tipos de lesiones que pueden ser idénticas a las otras enfermedades perforantes: pápulas hiperqueratóticas, umbilicadas, con tapón central que pueden agruparse para formar placas o formas anulares; nódulos; o pápulas eritematosas foliculares (**FIGURA 1**). El prurito está presente en la mayoría

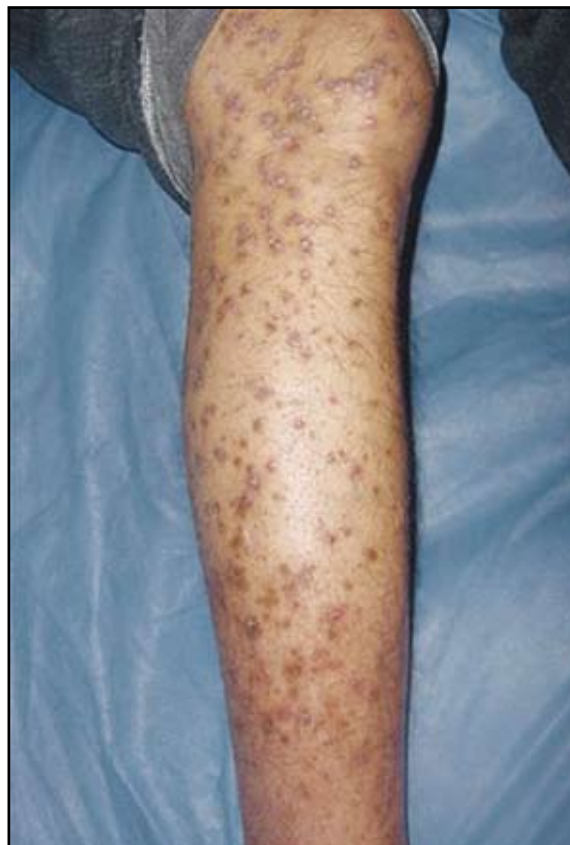

FIGURA 1: Dermatitis perforante adquirida. Pápulas hiperqueratóticas umbilicadas, con tapón central, en un paciente con enfermedad renal crónica.

de los pacientes (70%). Además, pueden tener fenómeno de Koebner en el 31% de los casos.²¹

Histopatología

Se pueden encontrar cuatro tipos de lesiones (**FIGURA 2**):

1. Invaginación epidérmica con tapón de queratina con paraqueratosis, restos celulares y de neutrófilos que semejan la enfermedad de Kyrle.
2. Invaginación epidérmica en forma de copa con tapón de queratina, restos celulares y de neutrófilos, fibras de colágeno con orientación vertical en la base de la lesión con tricróptico de Masson positivo, que simula una colagenosis perforante reactiva.
3. Destrucción folicular con queratina y restos celulares, infiltrado inflamatorio mononuclear o mixto perifolicular, consistente con foliculitis perforante.
4. Finalmente pueden aparecer invaginaciones epidérmicas en forma de copa con restos celulares y fibras elásticas degeneradas en la dermis que son más evidentes con la tinción de Verhoeff van Gieson. Esta simula una elastosis perforante (**FIGURA 3A-B**).²¹

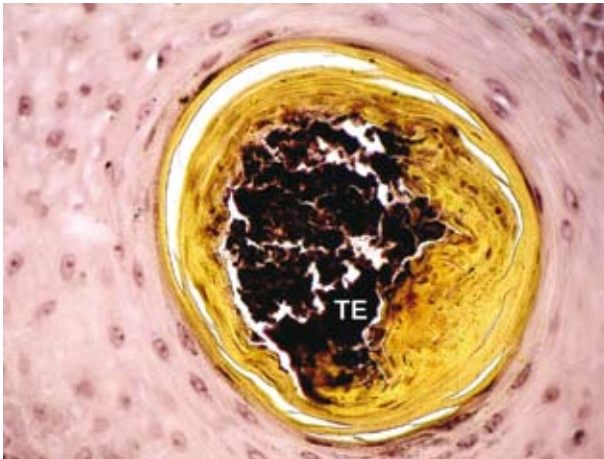


FIGURA 2: Elastosis perforante idiopática. Coloración de Van Gieson. Corte transversal por el centro que contiene abundantes fibras elásticas (TE).

Tratamiento

Se han usado esteroides tópicos en algunos reportes de casos con variable eficacia.³⁹ Debe controlarse el prurito con agentes como esteroides, emolientes, capsaicina.

Skiba y colaboradores reportaron el uso de rifampicina en un paciente con colangitis esclerosante con mejoría del prurito, el cual había sido refractario a UVB, esteroide y antihistamínicos, y resolución de sus lesiones de piel.⁴⁴

Se han usado agentes queratolíticos, como la tretinoína tópica, atribuyendo su beneficio al incremento en la proliferación de la epidermis con eliminación más rápida del tejido necrótico y la corrección del defecto intrínseco de la queratinización. Los retinoides disminuyen la síntesis de colágeno y fibroblastos. Los retinoides sistémicos como la isotretinoína tienen también efectividad pero existen

pocos reportes respecto a su uso. Maurice PD y colaboradores⁴⁵ reportan un paciente con nefropatía diabética y DPA que tiene respuesta parcial con el tratamiento pero el cual es suspendido por dislipidemia.

Otros tratamientos reportados son la PUVA terapia, la radiación UVB o, en lesiones individuales, la crioterapia.⁴⁶

Foliculitis perforante

Desorden descrito en 1968 por Mehregan y Corskey,⁴⁷ caracterizado por la alteración de la porción infundibular de la pared del folículo y eliminación transfolicular de elementos del tejido conectivo.⁴⁸

Etiología

Se considera la perforación de la pared folicular como el evento inicial, estimulada por daño mecánico secundario a la presencia de cuerpos extraños como pelo, o sustancias como formaldehído o ácidos biliares que causan una hiperqueratinización folicular. Su localización en partes extensoras ha hecho pensar en el trauma como mecanismo implicado, aumentando la queratinización. La enfermedad se ha visto en pacientes que reciben inhibidores del FNT alfa, lo cual estimula el factor de crecimiento TGF beta y la hiperqueratinización.⁴⁹

Incidencia

No hay predilección de sexo; generalmente ocurre entre la segunda y cuarta década de la vida.

Manifestaciones clínicas

Pápulas foliculares eritematosas con tapón de queratina central de 2 mm a 8 mm, localizadas en áreas pilosas de las extremidades y la región glútea; pueden durar

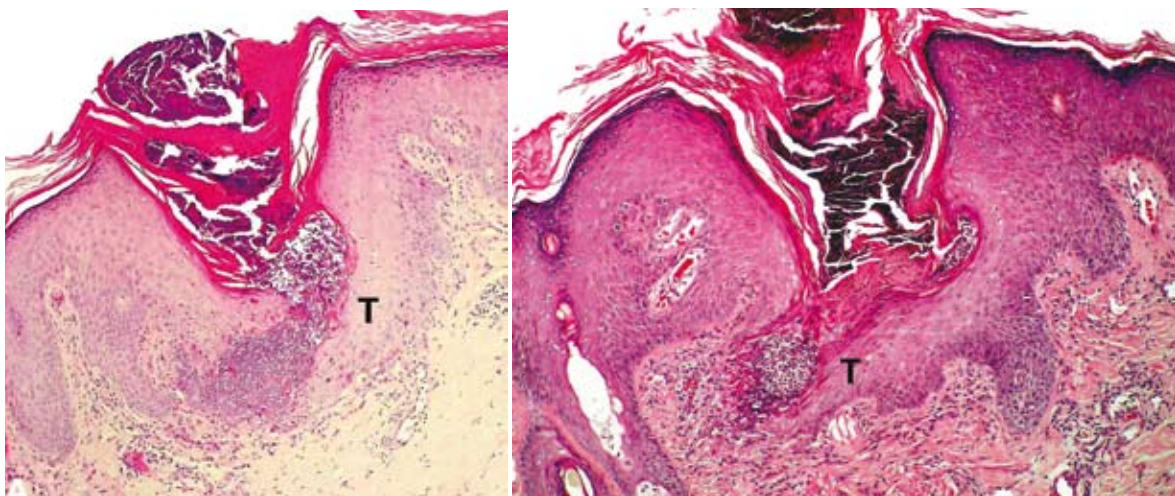


FIGURA 3 A Y B. Enfermedad perforante secundaria a enfermedad renal. Epidermis perforada con una depresión epidérmica en forma de copa y un túnel oblicuo (T) por el que se elimina material dérmico.

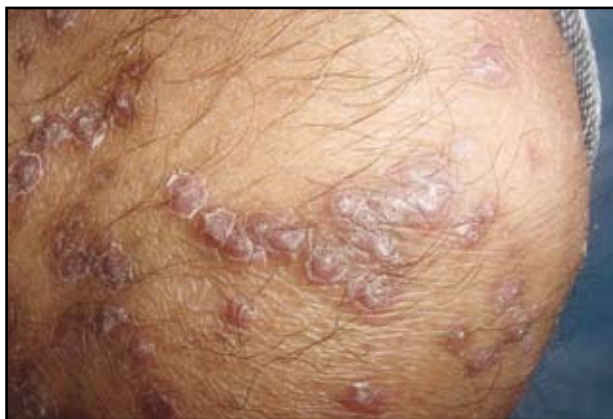

FIGURA 4: Foliculitis perforante. Pápulas violáceas hiperqueratósicas foliculares con tapón central.

de meses a años y tener períodos de remisión y exacerbación. (**FIGURA 4**). Generalmente son asintomáticas o con escaso prurito y el fenómeno de Koebner no es común. Se ha asociado con: psoriasis,⁵⁰ acantosis nigricans, hipertensión, aterosclerosis, diabetes mellitus, falla renal,⁵¹ colangitis esclerosante, HIV.⁵²

Histopatología

Folículos dilatados con queratina orto o paraqueratósica y restos necróticos de tejido conectivo basófilo. El infundíbulo está roto, con una epidermis adyacente que muestra hiperplasia pseudoepiteliomatosa y reacción a cuerpo extraño en la dermis superficial.²¹

Tratamiento

Hasta el momento no existe terapia efectiva. Se han utilizado esteroides tópicos y sistémicos, queratolíticos y PUVA. Se ha reportado el uso de ácido retinoico al 0.05% dos veces al día, con mejoría completa después de cinco meses. White y colaboradores⁵³ reportaron la mejoría de un paciente al suspenderse la hemodiálisis. Rubio y col describen un paciente a quien le administraron talidomida 100 mg/día por seis meses, con resolución total de las lesiones.⁵²

Enfermedad de Kyrle

Fue descrita por Kyrle en una mujer diabética en 1916 como *Hiperkeratosis follicularis et parafofollicularis in cutem penetrans*.

Etiología

El mecanismo exacto no se conoce. Se ha sugerido una queratinización anormal que produce una diferenciación anormal y prematura de las capas epidérmicas. Hay

reportes de casos familiares que sugieren un modo de herencia autosómico recesivo.⁵⁴

Incidencia

Ocurre más en mujeres en una relación de 6:1, con inicio entre los 30 a 50 años, aunque se ha encontrado en otros grupos étnicos en pacientes con diabetes mellitus, insuficiencia renal, hiperlipoproteinemia o insuficiencia hepática.⁵⁵

Manifestaciones clínicas

Pápulas asintomáticas normocrómicas o grisáceas, bilaterales, de 1-8 mm, con tapón de queratina central, localizadas en las superficies extensoras de las piernas, seguidas de los miembros superiores, la cabeza, el cuello y el tronco. Pueden unirse y formar placas de aspecto verrucoso o trayectos lineales.

Además se han reportado dos casos de pápulas conjuntivales con hallazgos positivos en la histopatología.⁵⁶

Histopatología

Se observan tapones de queratina paraqueratósica con restos celulares basófilos en invaginaciones epidérmicas, el tejido elástico está ausente y en las capas profundas se ve ruptura epidérmica, con infiltrado linfocitario. Cuando hay contacto entre la queratina y la dermis puede observarse formación de granulomas que se eliminan a través del tapón.¹¹

Tratamiento

No existe tratamiento curativo. Hay reportes de curetaje previa radiación con UV. Pero la recurrencia ocurre después de finalizar el tratamiento. También se reporta el uso de retinoides orales como el etretinato a una dosis de 30 mg/día con remisión a los seis meses. Otro tratamiento descrito es PUVA con resultados similares.

Enfoque general del paciente con enfermedad perforante primaria

Para confirmar el diagnóstico clínico debe realizarse biopsia de piel, con coloraciones especiales, para elástico (Van Gieson) y colágeno (trícromo de Masson). Además se deben descartar patologías asociadas con algunos paraclínicos que deben incluir: BUN, creatinina, AST, ALT, FA, bilirrubinas, glicemia y pruebas tiroideas.

Tratamiento general de los pacientes con enfermedad perforante primaria y nivel de evidencia

Inicialmente debe controlarse el prurito y para eso se

han descrito tratamientos con esteroide tópico o intralesional, antihistamínicos, mentol, alcanfor, doxepina, UVB, lidocaína, pramocaína.

MEDICAMENTO	NIVEL DE EVIDENCIA
Tretinoína 0.1%	E
Tazaroteno gel 0.1% 12	E
UVB	E

TABLA 3: Tratamiento de primera línea.

MEDICAMENTO	NIVEL DE EVIDENCIA
Alopurinol	D
Isotretinoína	E
UVB	E
Acitretin	E
PUVA	E

TABLA 4: Tratamiento de segunda línea.

MEDICAMENTO	NIVEL DE EVIDENCIA
Fenol 0.5%	E
Resección quirúrgica	E
Crioterapia	E
Doxiciclina	E
Estímulo eléctrico transcutáneo	E

TABLA 5: Tratamiento de tercera línea.

Enfermedades perforantes secundarias

Granulomas

- Lupus miliar diseminado facial (FIGURA 5B).
- Granuloma anular perforante (FIGURA 5C).
- Necrobiosis lipoidica.
- Sarcoidosis.

Sustancias endógenas

- Condrodermatitis nodular del hélix (FIGURA 5A)
- Hematomas.
- Seudoxantoma elástico serpiginoso.
- Calcicosis perforante (FIGURA 6A-B).
- Gota.
- Elastosis perforante perforada periumbilical.

Material extraño exógeno

- Sílice
- Astillas de madera

Otras patologías con eliminaciones transepidérmicas

Granuloma anular perforante

Variante del granuloma anular que representa el 5% de estos. Fue descrita por Owens y Freeman en 1971, como una entidad con eliminación de material necrobiótico.

Etiología

No se conoce exactamente, se sugiere una reacción de hipersensibilidad retardada y un daño vascular como posibles causas. Los linfocitos T ayudadores presentes en

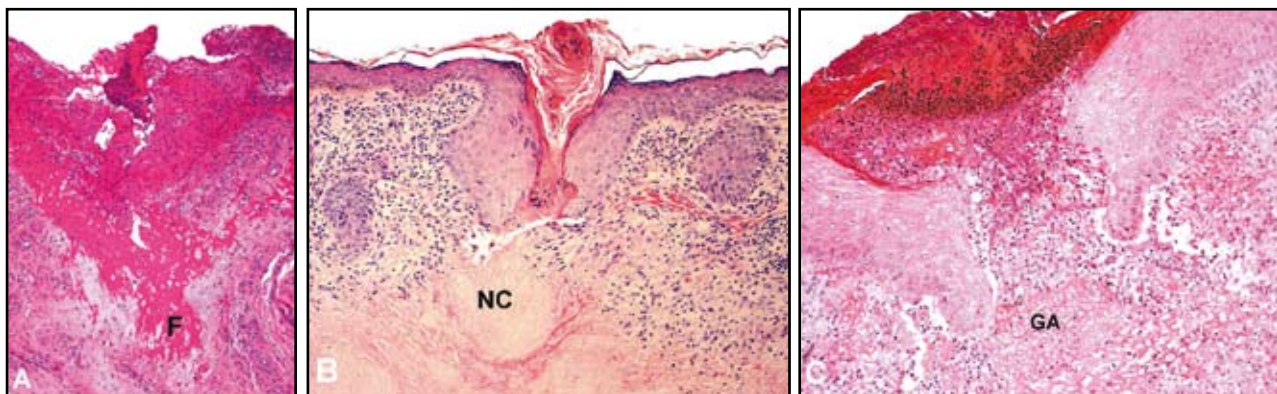


FIGURA 5 A, B, Y C. Enfermedad perforante secundaria. A. Condrodermatitis nodular del hélix con eliminación de fibrina (F). B. Lupus miliar diseminado facial con eliminación de material de necrosis de caseificación (NC). C. Granuloma anular perforante con eliminación de material necrobiótico (GA).

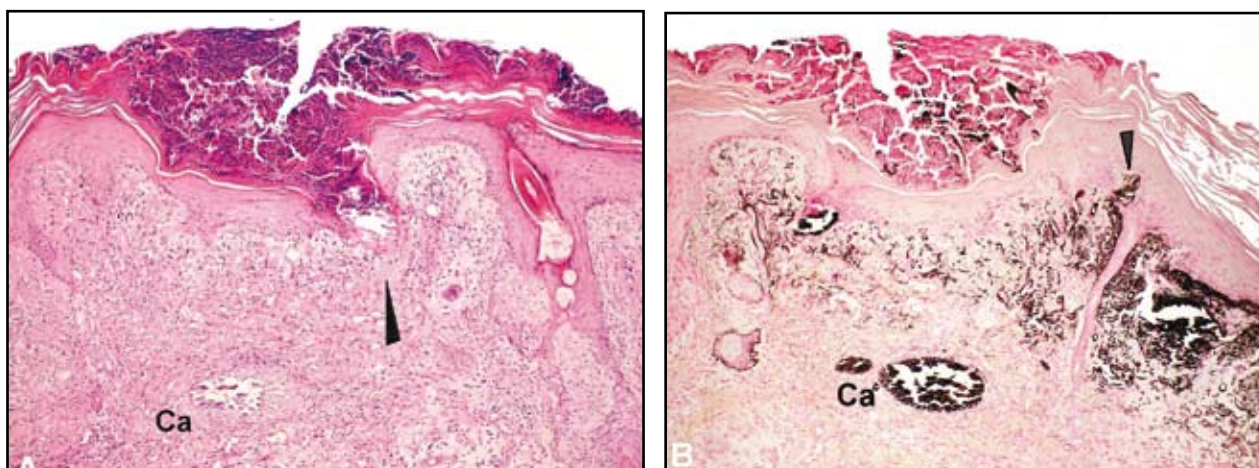


FIGURA 6 A Y B. Enfermedad perforante secundaria. Calcinosis cutis y eliminación trans epidérmica de material cálcico (Ca) a través de la epidermis (Flecha negra). En A se observa el trayecto de eliminación con coloración de HE. En B se aprecia el material cálcico de color negro (coloración de Von Kossa) y un delgado trayecto epidérmico en formación (Flecha negra).

abundantes cantidades apoyan esta teoría.⁵⁷

Además se ha asociado a diabetes en formas localizadas y generalizadas, por picadura de insectos, infecciones virales, tiroiditis y deficiencia de vitamina D.

Incidencia

Hay predominio en las islas hawaianas. Hay varios reportes en niños, principalmente en las formas diseminadas. Es más común en mujeres.

Manifestaciones clínicas

Shimizu y colaboradores clasificaron las lesiones en dos tipos, una llamada papular perforante (tipo P), caracterizada por múltiples pápulas umbilicadas de 7-8 mm de diámetro, ubicadas principalmente en las extremidades. El segundo tipo, ulcerativo perforante (tipo U), son lesiones de 1 – 4 cm de diámetro con centro ulcerado, costroso, con fuerte asociación con diabetes.

Las lesiones pueden ser localizadas o generalizadas. Las primeras comienzan como pápulas de color piel que crecen y desarrollan una umbilicación con costra en el centro, ubicadas sobre las extremidades, principalmente en las manos⁵⁸ (**FIGURA 7**), aunque se han descrito en otros sitios como en el pabellón auricular.⁵⁹ Las formas generalizadas inician como brotes eritematosos de pápulas umbilicadas descamativas. Puede haber formas pustulares o con formación de placas. Se localizan preferentemente en el área abdominal, el tronco, las extremidades, el dorso de las manos y las palmas.⁶⁰

Existen casos reportados en pacientes con VIH; uno de ellos tuvo aparición de las lesiones sobre la cicatriz de herpes zoster.⁶¹

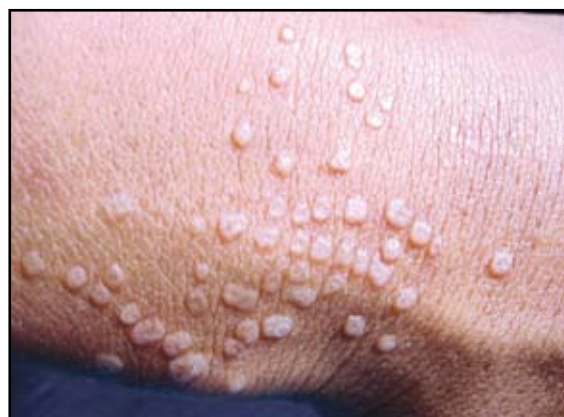

FIGURA 7: Granuloma anular papular perforante: múltiples pápulas umbilicadas en el dorso de la mano.

Histopatología

Los hallazgos muestran focos de mucina y colágeno degenerado en la dermis media rodeados por un infiltrado linfohistiocitario y células gigantes multinucleadas. La diferencia con otros tipos de granuloma anular es que el material necrobiótico perfora la epidermis (**FIGURA 5C**).^{61,62}

Diagnóstico diferencial

Molusco contagioso, elastosis perforante serpiginosa, calcinosis cutis, sarcoidosis, entre otras.

Tratamiento

En las formas localizadas o asintomáticas el tratamiento no es necesario, pues la mayoría de las lesiones regresan espontáneamente en semanas. Se han usado esteroides potentes oclusivos e intralesionales con respuesta va-

riable. También se ha usado la crioterapia con intervalos de ocho semanas con respuestas variables.

Se encuentra reportado en la literatura un caso en el que se usó isotretinoína 0.5 mg/kg/d por cuatro meses en forma exitosa.⁶² Otros medicamentos utilizados son los agentes antituberculosos, cloroquina, dapsona y UVA, sin mucho éxito.

Referencias

- Lewis KG, Bercovitch L, Dill SW, Robinsom- Bostom L. Acquired disorders of elastic tissue: part I. Increased elastic tissue and solar elastotic syndromes. *J Am Acad Dermatol.* 2004; 51: 1-21.
- Fugimoto N, Akagi A, Tarima S, Ishibashi A, Nomura K, Matsushita A, *et al.* Expression of the 67-kDa elastin receptor in perforating skin disorders. *Br J Dermatol.* 2002;146: 74-9.
- Newman JS, Fung MA. Elastosis perforans serpiginosa in a patient with trisomy 21. *Dermatol Online J.* 2006;12: 5.
- Mehta RK, Burrows NP, Payne CM, Mendelsohn SS, Pope FM, Rytina F. Elastosis perforans serpiginosa and associated disorders. *Clin Exp Dermatol.* 2001;26: 521-4.
- De Pasquale R, Nasca MR, Musumeci ML, Micali G. Elastosis perforans serpiginosa in an adult with Down's syndrome: report of a case with symmetrical localized involvement. *J Eur Acad Dermatol Venereol.* 2002;16: 387-9.
- Lebwohl M. Elastosis perforans Serpiginosa and reactive perforating collagenosis. En: Freedberg I, Eisen A, Wolff K, Austen K, Goldsmith L, Katz S, Fitzpatrick's *Dermatology in general medicine.* Sixth edition. Mc Graw-Hill. 1041-5.
- Deguti MM, Mucenic M, Cancado EL, Tietge UJ. Elastosis perforans serpiginosa secondary to D-penicillamine treatment in a Wilson's disease patient. *Am J Gastroenterol.* 2002;97: 2153-4.
- Rath N, Bhardwag A, Kar HK, Sharma PK, Bhardwag M, Bharija SC. Penicillamine induced pseudoxanthoma elasticum with elastosis perforans serpiginosa. *Indian J Dermatol Venereol Leprol.* 2005;71: 182-5.
- Hill VA, Seymour CA, Mortimer PS. Pencillamine-induced elastosis perforans serpiginosa and cutis laxa in Wilson's disease. *Br J Dermatol.* 2000;142: 560-1.
- Vearrier D, Buk RL, Roberts B, Cunningham BB, Eichenfield LF, Friedlander SF. What is standard of care in the evaluation of elastosis perforans serpiginosa? A survey of pediatric dermatologists. *Pediatr Dermatol.* 2006; 23: 219-24.
- McKee P, Calonje E, Granter S. Granulomatous, necrobiotic and perforating dermatosis. En: McKee P, Calonje E, Granter S, *Pathology of the skin with clinical correlations.* Third Edition Elsevier Mosby. 2005. Pág:287-339.
- Tuyp EJ, McLeod WA. Elastosis perforans serpiginosa: treatment with liquid nitrogen. *Int J Dermatol.* 1990; 29: 655-6.
- Outland JD, Brown TS, Callen JP. Tazarotene is an effective therapy for elastosis perforans serpiginosa. *Arch Dermatol.* 2002; 138: 169-71.
- Kelly SC, Purcell SM. Imiquimod therapy for elastosis perforans serpiginosa. *Arch Dermatol.* 2006;142: 829-30.
- Ratnavel RC, Norris PG. Penicillamine-induced elastosis perforans serpiginosa treated successfully with isotretinoin. *Dermatology* 1994;189: 81-3.
- Saxena M, Tope WD. Response of elastosis perforans serpiginosa to pulsed CO₂, Er:YAG, and dye lasers. *Dermatol Surg.* 2003; 29: 677-8.
- Satchell AC, Crotty K, Lee S. Reactive perforating collagenosis: a condition that may be underdiagnosed. *Austral J Dermatol.* 2001;42: 284-7.
- Brinkmeier T, Herbst RA, Frosch PJ. Reactive perforating collagenosis associated with scabies in a diabetic. *J Eur Acad Dermatol Venereol.* 2004;18: 588-90.
- Lee HN, Lee DW, Lee JY, Cho BK. Two cases of reactive perforating collagenosis arising at the site of healed herpes zoster. *Int J Dermatol.* 2001; 40: 191-2.
- Bong JL, Fleming CJ, Kemeet D. Reactive perforating collagenosis associated with underlying malignancy. *Br J Dermatol.* 2000; 142: 390-1.
- Chae KS, Park YM, Cho SH, Cho BK. Reactive perforating collagenosis associated with periampullary carcinoma. *Br J Dermatol.* 1998;139:548-50.
- Kumar V, Mehdiratta V, Sharma R, Narayan S, Koranne R, Kakar N. Familial reactive perforating collagenosis: A case report. *J Dermatol.* 1998; 25:54-6.
- Kyriaki A, Epithichia Z, Anna L, Panagiotis D. Reactive perforating collagenosis and acquired perforating Dermatitis: Presentation of Two Cases. *J Dermatol.* 1997; 24: 170-3.
- Kawakami T, Saito R. Acquired reactive perforating collagenosis associated with diabetes mellitus: eight cases that meet Faver's criteria. *Br J Dermatol.* 1999;140: 521-4.
- Gambichler T, Altmeyer P, Kreuter A. Treatment of acquired perforating dermatosis with narrowband ultraviolet B. *J Am Acad Dermatol.* 2005; 52: 363-4.
- Brinkmeier T, Schaller J, Herbst RA, Frosch PJ. Successful treatment of acquired reactive perforating collagenosis with doxycycline. *Acta Derm Venereol.* 2002; 82: 393-5.
- Hoque SM, Ameen R, Holden CA. Acquired reactive perforating collagenosis: four patients with a giant variant treated with allopurinol. *Br J Dermatol.* 2006;154:759-62.
- Querings K, Balda BR, Bachter D. Treatment of acquired reactive perforating collagenosis with allopurinol. *Br J Dermatol.* 2001;145:174-6.
- Hinrichs W, Breuckmann F, Altmeyer P, Kreuter A. Acquired perforating dermatosis: a report on 4 cases associated with scabies infection. *J Am Acad Dermatol.* 2004; 51: 665-7.
- Thiele-Ochel S, Schneider LA, Reinhold K, Hunzelmann N, Krieg T, Scharffetter-Kochanek K. Acquired perforating collagenosis: is it due to damage by scratching? *Br J Dermatol.* 2001;145:173-4.
- Skiba G, Milkiewicz P, Mutimer D, Burns DA, Marsden JR, Elias E. Successful treatment of acquired perforating dermatosis with rifampicin in an Asian patient with sclerosing cholangitis. *Liver* 1999; 19: 160-3.

32. Rubio FA, Herranz P, Robayna G, Peña JM, Contreras F, Casado M. Perforating folliculitis: report of a case in an HIV-infected man. *J Am Acad Dermatol* 1999; 40 (Pt 2): 300-2.
33. Karpouzis A, Tsatalas C, Sivridis E, Kotsianidis I, Margaritis D, Kouskoukis C, *et al.* Acquired reactive perforating collagenosis associated with myelodysplastic syndrome evolving to acute myelogenous leukomeia. *Australas J Dermatol* 2004; 45: 78-9.
34. Bong JL, Fleming CJ, Kemmett D. Reactive perforating collagenosis associated with underlying malignancy. *Br J Dermatol* 2000; 142: 390-1.
35. Chae KS, Park YM, Cho SH, Cho BK. Reactive perforating collagenosis associated with periampullary carcinoma. *Br J Dermatol* 1998; 139: 548-50.
36. Eigentler TK, Metzler G, Brossart P, Fierlbeck G. Acquired perforating collagenosis in Hodgkin's disease. *J Am Acad Dermatol*. 2005;52: 922.
37. Rapini RP, Herbert AA, Drucker CR. Acquired perforating dermatosis: evidence for combined transepidermal elimination of both collagen and elastic fibers. *Arch dermatol*. 1989; 125: 1074-8.
38. Saray Y, Seckin D, Bilezicsi B. Acquired perforating dermatosis: clinicopathological features in twenty-two cases. *J Eur Acad Dermatol Venereol*. 2006;20:679-88.
39. Morton C.A. Acquired perforating dermatosis in a British dialysis population. *British Journal of Dermatology* 1996; 135: 671-7.
40. Bilezicsi B, Seckin D, Demirhan D. Acquired perforating dermatosis in patients with chronic renal failure: a possible pathogenetic role for fibronectin. *J Eur Acad Dermatol Venereol*. 2003;17:230-2.
41. Maurice PD, Neild GH. Acquired perforating dermatosis and diabetic nephropathy—a case report and review of the literature. *Clin Exp Dermatol*. 1997;22: 291-4.
42. Farrell AM. Acquired perforating dermatosis in renal and diabetic patients. *Lancet*. 1997;349:895-6.
43. Zelger B, Hintner H, Aubock J, Fritsch PO. Acquired perforating dermatosis. Transepidermal elimination of DNA material and possible role of leukocytes in pathogenesis. *Arch Dermatol*. 1991;127:695-700.
44. Skiba G, Mikiewicz P, Mutimer D, Burns DA, Marsden JR, Elias E. Successful treatment of acquired perforating dermatosis with rifampicin in an Asian patient with sclerosing cholangitis. *Liver*. 1999;19:160-3.
45. Patterson JW, Brown PC. Ultrastructural changes in acquired perforating dermatosis. *Int J Dermatol*. 1992; 31:201-5.
46. Patterson JW. The perforating disorders. *J Am Acad Dermatol*. 1984; 10:561-81.
47. Mehregan AH, Coskey RJ. Perforating folliculitis. *Arch Dermatol* 1968;97:394-9.
48. Magna S, Koranne RV, Sardana K, Mendiratta V, Maman A. Perforating folliculitis with jaundice in an Indian male: a rare case with sclerosing cholangitis. *Br J Dermatol*. 2004;150: 614-6.
49. Gilaberte Y, Coscojuela C, Vazquez C, Rosello R, Vera J. Perforating folliculitis associated with tumour necrosis factor-alpha inhibitors administered for rheumatoid arthritis. *Br J Dermatol*. 2007;156: 368-71.
50. Patterson JW, Graff GE, Eubanks SW. Perforating folliculitis and psoriasis. *J Am Acad Dermatol* 1982; 7: 369-76.
51. Hurtwitz RM. The evolution of perforating folliculitis in patients with chronic renal failure. *Am J Dermatopathol* 1985; 7:231-9.
52. Rubio FA, Herranz P, Robayna G, Peña JM, Contreras F, Casado M. Perforating folliculitis: report of a case in an HIV-infected man. *J Am Acad Dermatol*. 1999;40: 300-2.
53. White CR Jr, Hessel NS, Pokorny DJ. Perforating folliculitis of hemodialysis. *Am J Dermatopathol*. 1982; 4:109-16.
54. Golusin Z, Poljacki M, Matovic L, Tasic S, Vuckovic N. Kyrle's disease. *Med Pregl*. 2002; 55:47-50.
55. Kasiakou SK, Peppas G, Kapaskelis AM, Falagas MF. Regression of skin lesions of Kyrle's disease with clindamycin: implications for an infectious component in the etiology of the disease. *J Infect*. 2005; 50: 412-6.
56. Alyahya GA, Heegaard S, Prause JU. Ocular changes in a case of Kyrle's disease. 20-year follow-up. *Acta Ophthalmol Scand* 2000;78:585-9.
57. Farrar CW, Bell HK, Dobson CM, Sharpe GR. Perforating granuloma annulare presenting on the ears. *Br J Dermatol*. 2002;147:1026-8.
58. Jackson MD, Pratt L, Lawson P. Asymptomatic papules on a child. Perforating granuloma annulare. *Arch Dermatol*. 2001;137: 1647-52.
59. Farrar CW, Bell HK, Dobson CM, Sharpe GR. Perforating granuloma annulare presenting on the ears. *Br J Dermatol*. 2002; 147: 1026-27.
60. Gamo R, Sopena J, Guerra A, Vergara A, Rodríguez JL, Iglesias L. Pustular generalized perforating granuloma annulare. *Br J Dermatol*. 2003; 149:866-8.
61. Kahl D, Hartschun W, Tilgen W. Granuloma annulare perforans in herpes zoster scars. *J Am Acad Dermatol*. 1993;859-62.
62. Ratnavel RC, Norris P. Perforating granuloma annulare: response to treatment with isotretinoin. *J Am Acad Dermatol* 1995; 32: 126-7.
63. Choi J, Bae J, Cho S, Choi J, Sung K, Moon K, Koh J. Generalized perforating granuloma annulare in an infant. *Pediatric Dermatol*. 2003;20: 131-3.

AGRADECIMIENTOS:

Servicio de Dermatología Universidad Pontificia Bolivariana, por las figuras 1 y 4.

Doctora Luz Estella Abisaad, por la figura 7.

Doctor Gustavo Matute, por la figura 2.