

Guías clínicas para el tratamiento de la rosácea

Clinical guidelines for the management of rosacea

Ana Lucía Molina¹, Ángela Londoño², Sara María Escobar³, Marcela Benítez³

1. Médica, residente de III año de Dermatología, Facultad de Medicina, Escuela de Ciencias de la Salud, Universidad Pontificia Bolivariana, Medellín, Colombia
2. Médica, dermatóloga y epidemióloga; docente, Facultad de Medicina, Escuela de Ciencias de la Salud, Universidad Pontificia Bolivariana, Medellín, Colombia
3. Estudiante de internado, Facultad de Medicina, Escuela de Ciencias de la Salud, Universidad Pontificia Bolivariana, Medellín, Colombia

Resumen

La rosácea es una condición inflamatoria crónica que afecta la piel y los ojos, caracterizada por eritema transitorio o persistente, pápulas y pústulas, y cuando está en etapas avanzadas, se presenta con "fimatosis". Existen múltiples modalidades terapéuticas para esta entidad, pero es poco claro cuál es la más efectiva.

OBJETIVO. Recolectar y analizar los diferentes estudios que hay en la literatura científica sobre el tratamiento de la rosácea y dar recomendaciones clínicas basadas en el nivel de evidencia.

MÉTODOS. La búsqueda de artículos sobre las diferentes modalidades de tratamiento de la rosácea pápulo-pustular, eritemato-telangiectásica y "fimatosa", se hizo en las bases de datos Embase, Medline, Lilacs, Ovid, con el buscador Pubmed, desde enero de 1980 hasta junio de 2011. Luego de recolectar la literatura científica disponible, se analizó la información y se calificó la calidad de los estudios utilizando las escalas de Jadad para ensayos clínicos de asignación aleatoria, y CASPE para estudios de casos y controles, cohortes y estudios cualitativos. Finalmente, se dan recomendaciones clínicas según el grado de evidencia encontrado.

RESULTADOS. Se encontraron 178 artículos de las diferentes modalidades terapéuticas. En la rosácea pápulo-pustular los tratamientos con mayor nivel de evidencia son el metronidazol, el ácido azelaico, la sulfacetamida y la doxyciclina; en la rosácea eritemato-telangiectásica, las modalidades más utilizadas son los medios físicos, y en la rosácea "fimatosa", el tratamiento de primera línea es el láser de CO₂.

CONCLUSIONES. Este documento presenta una revisión actualizada de la literatura científica y formula recomendaciones terapéuticas basadas en el mejor nivel de evidencia que se encontró. Su implementación permitirá la unificación de criterios, con el objetivo de ofrecer un mejor tratamiento a los pacientes con la enfermedad.

PALABRAS CLAVE: rosácea, metronidazol, rayo láser.

Correspondencia:

Ana Lucía Molina

Email:

anamolina2@une.net.co

Recibido: 2 de julio de 2012.

Aceptado: 10 de septiembre de 2012.

No se reportan conflictos de intereses.

Summary

Rosacea is a chronic inflammatory disease that affects the skin and the eyes. It is characterized by papules, pustules, persisting flushing and development of phymas. There are many different options of treatment but it is unclear which one is the most effective.

OBJECTIVE: To recollect and to analyze all the available trials in dermatological

literature about the treatment of rosacea and to give clinical recommendations based on evidence.

METHODS: A search of multiple databases about different treatments options of papulo-pustular, erythematotelangiectatic and phymatous rosacea was carried out. The search strategy was made in Medline, Ovid, Lilacs and Embase through Pubmed, from January 1980 to June 2011. After the recollection of the available literature, it was analyzed and rated using Jadad for the randomized controlled trials, CASPE for case and control trials, cohorts and descriptive trials. Finally we give clinical recommendations based on found evidence.

RESULTS: One hundred and seventy eight trials were found about different options of rosacea treatment. In papulo-pustular rosacea the most effective treatments are metronidazole, azelaic acid, sulfacetamide and doxycycline. In erythematotelangiectatic rosacea the most used therapeutic options are physical modalities, and in phymatous rosacea the first line treatment is CO₂ laser.

CONCLUSIONS: This article presents an updated review of therapeutic modalities for rosacea and gives therapeutic recommendations based on the best evidence level.

KEY WORDS: rosacea; metronidazole; lasers.

Introducción

La rosácea es una condición común, crónica, caracterizada por episodios recurrentes, transitorios o persistentes de eritema facial, pápulas, pústulas y telangiectasias, distribuidas en forma simétrica, que afectan principalmente la zona central de la cara (mejillas, mentón, nariz y frente). Es frecuente que también se manifieste como "fimas" o con compromiso ocular, el cual se presenta hasta en 50 % de los pacientes, con síntomas como sequedad, irritación, blefaritis, conjuntivitis y queratitis^{1,2}.

Es una condición que se presenta tanto en hombres como en mujeres y, aunque es un poco más prevalente en las segundas, los hombres desarrollan más cambios "fimatosos"³. Es más frecuente en individuos de raza blanca, pero también se han reportado casos en asiáticos y afroamericanos². Se ha estimado que la rosácea afecta 13 a 14 millones de individuos en Estados Unidos, con una prevalencia aproximada de 5 %; en estudios de países del norte de Europa, la prevalencia aproximada es de 1 a 10 %⁴. El diagnóstico se hace más comúnmente entre los 30 y 50 años, y en el 57 % de los casos, se hace antes de los 50 años⁵.

La fisiopatología y la etiología se desconocen, y hasta el momento no existen marcadores serológicos o histológicos. Se piensa que ocurre por la combinación de varios factores, entre los que se encuentran: 1) anomalías vasculares, 2) alteraciones gastrointestinales, 3) degeneración de la matriz dérmica, 4) anomalías en la unidad pilosebácea, 5) actividad microbiana, 6) expo-

sición climática, 7) agentes químicos y alimentos, y 8) defectos en la barrera epidérmica⁶⁻⁸.

Las manifestaciones clínicas de la rosácea son variadas y se clasifica según su presentación. En el 2002, la *National Rosacea Society* desarrolló un sistema de clasificación estándar que sirve como instrumento diagnóstico. Este sistema establece cuatro subtipos y una variante (**TABLA 1**). La evolución de un subtipo a otro puede o no ocurrir e, independientemente del subtipo, cada característica individual puede progresar de leve a moderada, o de moderada a grave^{8,9}. La rosácea se puede presentar con los siguientes signos primarios y secundarios.

1. Signos primarios

- Eritema transitorio.
- Eritema persistente.
- Pápulas y pústulas.
- Telangiectasias.

2. Signos secundarios

- Sensación de ardor.
- Formación de placas eritematosas elevadas sin cambios epidérmicos.
- Apariencia seca de la piel.
- Edema: puede acompañar el eritema transitorio o persistente, aunque también se puede manifestar como edema sólido facial (edema persistente, duro, sin fovea) como secuela de la rosácea papulo-pustular.

Subtipo	Característica
Eritemato-telangiectásica	Eritema persistente y episódico centrofacial persistente con telangiectasias o sin ellas
Pápulo-pustular	Eritema centrofacial persistente, pápulas o pústulas
Fimatoso	Engrosamiento de la piel, agrandamiento y superficie irregular, en orejas, frente, nariz, mentón y mejillas
Ocular	Sensación de cuerpo extraño, ardor, sequedad, prurito, fotosensibilidad, visión borrosa, telangiectasias de la esclerótica y edema periorbitario
Variante: granulomatosa	Pápulas o nódulos rojos, amarillos, cafés, no inflamatorias y de consistencia dura

Tabla 1. Clasificación de la rosácea

- Manifestaciones oculares⁸.
- Localización periférica: es poco frecuente pero se ha reportado; usualmente complica los casos más graves, pero puede ocurrir sin lesiones faciales; se localiza en extremidades superiores e inferiores, pecho y axilas¹⁰.
- Cambios "fimatosos"⁸

Según la gravedad, la rosácea puede clasificarse como ausente, leve, moderada o grave, con los signos primarios, y simplemente como ausente o presente, con los signos secundarios⁹ (TABLA 2).

La rosácea es una enfermedad tratable pero no curable hasta el momento, el *ROSacea International Expert (ROSIE) Consensus Group* propuso algunas metas para el tratamiento de la rosácea, que incluyen las siguientes²:

1. Aliviar los signos y síntomas como el enrojecimiento o la irritación, y disminuir las pápulas y las pústulas.
2. Retrasar o prevenir el desarrollo de formas más graves de la enfermedad.
3. Facilitar la remisión y evitar las exacerbaciones.
4. Mantener la piel en la mejor condición posible.
5. Mejorar la calidad de vida.

Existen múltiples modalidades terapéuticas que in-

Gravedad	Pápulas /pústulas	Placas
Leve	Pocas	Ninguna
Moderado	Varias	Ninguna
Grave	Muchas	Presente

Tabla 2. Gravedad de la rosácea

cluye tratamiento tópico, sistémico y físico. El objetivo de esta guía clínica es recolectar, seleccionar y analizar los diferentes estudios que hay en la literatura científica sobre el tratamiento de la rosácea, desde enero de 1980 hasta junio de 2011, para finalmente dar recomendaciones sobre el tratamiento más efectivo, eficaz y seguro de cada tipo de rosácea (eritemato-telangiectásica, pápulo-pustular y "fimatosa"), con base en la mejor evidencia encontrada.

Esta guía sobre el tratamiento de la rosácea tiene la intención de ser un documento para consulta de todo el personal de salud que, de una u otra manera, interviene en el tratamiento del paciente con rosácea. Es de anotar que en la literatura científica no se encontró ninguna guía que haga recomendaciones basadas en la evidencia.

Métodos

El tipo de estudio es una revisión sistemática basada en la evidencia. Se adoptó la metodología desarrollada por *The Appraisal of Guidelines for Research & Evaluation (AGREE) Instrument* para la adaptación de guías clínicas con base en la evidencia¹¹.

Criterios de selección

CRITERIOS DE INCLUSIÓN. Se incluyeron los siguientes artículos:

- Ensayos clínicos controlados con asignación aleatoria (ECA)
- Estudios comparativos no aleatorios
- Estudios observacionales controlados
- Estudios comparativos retrospectivos
- Estudios observacionales no controlados
- Series de casos
- Reportes de casos
- Opiniones de expertos
- Metaanálisis

CRITERIOS DE EXCLUSIÓN. Se excluyeron los siguientes artículos:

- Cartas sin datos originales

I	Evidencia obtenida de, al menos, un estudio clínico bien diseñado, de asignación aleatoria, controlado.
II-i	Evidencia obtenida de estudios clínicos controlados, bien diseñados sin asignación aleatoria.
II-II	Evidencia obtenida de estudios analíticos bien diseñados de casos y controles o de cohortes.
II-III	Evidencia obtenida de múltiples series de casos con intervención o sin ella. Resultados importantes en experimentos no controlados.
III	Opiniones de autoridades respetadas, estudios descriptivos o reportes de comités de expertos.
IV	Evidencia inadecuada por problemas metodológicos.

Tabla 3. Calidad de la evidencia.

- Editoriales
- Artículos de revisión
- Comentarios
- Correspondencia personal
- Presentaciones y artículos no publicados

Técnica de la selección de la información

La búsqueda sistemática se hizo en las bases de datos *Medline*, *Ovid*, *Lilacs* y *Embase*, con la utilización del buscador PubMed. Los términos *MeSH* utilizados fueron: “rosácea”, y “tratamiento”, “metronidazol”, “ácido azelaico”, “retinoides”, “doxiciclina”, “tetraciclinas”, “tacrolimus”, “pimecrolimus”, “azitromicina”, “*Helicobacter pylori*”, “sulfacetamida”, “permetrina”, “peróxido de benzoilo”, “ivermectina”, “espirolactona”, “clonidina”, “naloxona”, “caverdilol”, “láser” y “cirugía”.

Se buscaron artículos desde enero de 1980 hasta junio de 2011.

Plan de análisis de la información

Luego de recolectar los diferentes estudios, se analizó la información obtenida y, según el nivel de evidencia de cada uno de los artículos encontrados, se hicieron recomendaciones basadas en ellos. Se calificaron los niveles de evidencia con base en la homologación de los

A	Existe buena evidencia para sustentar el uso de este procedimiento.
B	Existe suficiente evidencia para sustentar el uso de este procedimiento.
C	Existe pobre evidencia para sustentar el uso de este procedimiento.
D	Existe suficiente evidencia para sustentar el rechazo a este procedimiento.
E	Existe buena evidencia para sustentar el rechazo a este procedimiento.

Tabla 4. Nivel de evidencia.

sistemas utilizados en las guías revisadas, así como en la cantidad y calidad del diseño de los estudios clínicos adicionales en la búsqueda, lo cual fue evaluado con las escalas de Jadad, para los ECA, y CASPE, para los estudios de casos y controles, cohortes y estudios cualitativos. Cada recomendación clínica se planteó con base en la mejor información encontrada. Para la evaluación de la evidencia, se utilizaron las definiciones que aparecen en las **TABLAS 3 Y 4**.

Consideraciones éticas.

Se considera una investigación sin riesgo.

Resultados

Se encontraron 178 artículos, los cuales están clasificados así:

- Ensayos clínicos controlados de asignación aleatoria (ECA), 61;
- Casos y controles, 4;
- Estudios observacionales, 7;
- Estudios descriptivos, 15;
- Serie de casos, 56;
- Reporte de casos, 39;
- Otros, 2, un estudio prospectivo abierto de fase III y un estudio piloto descriptivo.

En la guía clínica se analizan las diferentes opciones de tratamiento de la rosácea, y las combinaciones y comparaciones entre los diferentes medicamentos. En la primera parte del artículo se hace referencia al tratamiento de las formas eritemato-telangiectásica y pápulo-pustular, y en la parte final se hace referencia al tratamiento de la rosácea “fimatosa” (**TABLAS 5-8**) y (**FIGURAS 1-4**).

Tratamiento de rosácea eritemato-telangiectásica y pápulo-pustular

METRONIDAZOL

Se encontraron 32 artículos sobre metronidazol, divididos así: 27 ECA, dos estudios observacionales, una serie de casos y dos reportes de caso.

Metronidazol tópico vs. placebo

Se encontraron 12 artículos; de los nueve ECA¹²⁻²⁰, siete se consideraron de buena calidad¹⁴⁻²⁰ y dos de pobre calidad metodológica por fallas en el proceso de cegamiento, la asignación aleatoria o falta de informar sobre las pérdidas de los pacientes^{12,13}.

En la mayoría de los estudios se evaluó la eficacia y la seguridad del metronidazol en la rosácea pápulo-pustular moderada a grave, y la efectividad en el eritema, y en solo dos estudios se evaluó la efectividad en las telangiectasias^{14,16}.

Se incluyeron pacientes mayores de 18 años en todos los estudios. La duración de los estudios fue de 8 a 12 semanas, excepto en el estudio de Dahl, *et al.*¹⁵, en el cual fue de 6 meses. En todos los estudios, el metronidazol fue superior al placebo para disminuir el número de lesiones y el eritema. En el estudio de Bleicher, *et al.*, hubo mayor superioridad del metronidazol sobre el placebo, con un *odds ratio* (OR) de 7,0 e intervalo de confianza de 95 % (IC_{95%}) de 2,5-20,0¹⁷. En el estudio de Dahl, *et al.*¹⁵, se encontró que el uso del metronidazol era adecuado para mantener la disminución del número de lesiones y del eritema, después del tratamiento con tetraciclina.

Al comparar el metronidazol al 0,75 % con aquel al 1 %, no se encontró diferencia en el número de las lesiones inflamatorias o el eritema, y no hubo diferencia significativa con respecto a los efectos secundarios¹³.

De los dos estudios en que se evaluó la efectividad en las telangiectasias, en uno se encontró que las mejoraba en forma significativa con respecto al grupo control¹⁶, mientras que, en el otro no se encontró mejoría de las mismas¹⁴. Con respecto a los efectos secundarios, en general, el metronidazol fue bien tolerado. Los más frecuentes fueron leves y transitorios, como eritema, prurito o sensación de ardor, y no hubo efectos secundarios serios.

En el estudio de la rosácea ocular se incluyeron 32 pacientes; el esquema utilizado fue gel de metronidazol al 0,75 % dos veces al día durante 12 semanas, asociado a higiene el párpado, y se encontró que este es un tratamiento seguro y efectivo para los síntomas oculares¹⁸.

Se encontraron dos estudios observacionales. En el de

Wolf, *et al.*²¹, se encontró una disminución del 61% en el número de las lesiones, y mejoría del eritema y de las telangiectasias. En el de Draelos²², se evaluó la tolerancia y la función de la barrera cutánea con metronidazol en gel al 1 %, con vehículo conformado con niacinamida, ciclodextrinas y baja concentración de propilenglicol; se reportó que el vehículo utilizado no incrementaba la pérdida transepidérmica de agua y preservaba la función de la barrera cutánea, lográndose tolerancia adecuada en todos los pacientes.

Se evaluó una serie de casos, en la cual se examinó el impacto del metronidazol tópico en la microflora cutánea e intestinal. Se incluyeron 20 pacientes con rosácea pápulo-pustular moderada y no se observó que el metronidazol produjera cambios en la flora cutánea o intestinal²³.

Metronidazol tópico vs. otros medicamentos

METRONIDAZOL VS. ÁCIDO AZELAICO. Se encontraron cinco ECA²⁴⁻²⁸, en la mayoría de los cuales se evaluó y se comparó la eficacia y seguridad en la rosácea pápulo-pustular moderada a grave. En dos estudios se evaluó la eficacia sobre las telangiectasias^{24,25} y en un estudio se evaluó el potencial de irritación de cada uno de los medicamentos comparados con la vaselina²⁷. La duración de la evaluación fue de 15 semanas. En estos ensayos, no se encontró diferencia estadística entre los dos medicamentos con respecto a la eficacia (disminución en el número de lesiones y eritema), excepto en el estudio de Elewski, *et al.*²⁴, en el cual el ácido azelaico produjo mayor disminución de las lesiones, con una remisión más rápida y duradera, que el metronidazol (OR 1,84; IC_{95%} 1,10-3,09).

En los dos estudios sobre las telangiectasias, no se demostró remisión con ninguno de los dos medicamentos. Ambos fueron bien tolerados, aunque con el ácido azelaico se presentó mayor sensación de ardor al aplicarlo. Colon, *et al.*,²⁷ observaron que el metronidazol al 1 % es muy bien tolerado, similar a la vaselina y con menor potencial de irritación que el metronidazol al 0,75 %; con respecto al ácido azelaico, informaron un mayor potencial de irritación²⁷. De los cinco ECA evaluados, cuatro fueron de buena calidad^{24-26,28} y uno fue de pobre calidad metodológica, porque no fue doble ciego y no se informó como se hizo la asignación aleatoria, entre otros²⁷.

METRONIDAZOL VS. TETRACICLINA ORAL. Se encontraron dos ECA de buena calidad^{29,30}. Durante ocho semanas, se comparó la efectividad del metronidazol al 1 % con la oxitetraciclina-tetraciclina, 250 mg cada 12 horas, en pacientes con rosácea pápulo-pustular leve a moderada. No se encontraron diferencias en la disminu-

ción de las lesiones inflamatorias ni en el eritema, aunque en el estudio de Vein, *et al.*³⁰, se encontró un inicio de acción más rápido con la tetraciclina.

METRONIDAZOL VS. SULFACETAMIDA. En un ECA se evaluaron la sulfacetamida al 10 % y el azufre al 5%, comparativamente con metronidazol al 0,75 % dos veces al día durante 12 semanas. Se encontró que la disminución de las lesiones inflamatorias y del eritema fue mayor en el grupo de con sulfacetamida-azufre que en el que recibió metronidazol, lo cual fue estadísticamente significativo ($p=0,04$ y $0,0007$, respectivamente). Con respecto a los efectos secundarios, fue mejor tolerado el metronidazol. Este ensayo se consideró de pobre calidad, pues no fue doble ciego y no informa cómo se hizo la asignación aleatoria o la pérdida de los pacientes³¹.

METRONIDAZOL VS. PERMETRINA. En dos ECA se comparó la efectividad de permetrina al 5 % Vs. metronidazol al 0,75 %³² y de permetrina al 5 % Vs. metronidazol al 0,75 % Vs. placebo³³, durante 8 y 10 semanas, respectivamente. En estos estudios se encontró que la permetrina al 5 % era superior al placebo en la disminución de las lesiones inflamatorias (pápulas y pústulas), en el eritema y en el conteo de *Demodex folliculorum*; no obstante, fue inferior al metronidazol en la disminución de las pústulas. No hubo cambios en las telangiectasias ni en el rinofima. La calidad de los estudios se consideró buena para el primero y pobre para el segundo, pues no era doble ciego, ni se explicó cómo se hizo la asignación aleatoria.

METRONIDAZOL VS. PIMECROLIMUS. En un ECA se comparó pimecrolimus al 1 % frente al metronidazol al 1% dos veces al día durante 12 semanas, y se observó que el primero no era superior al metronidazol en la disminución de las lesiones o el eritema y que no tenía efecto sobre las telangiectasias, aunque era bien tolerado. Este estudio se calificó como de buena calidad³⁴.

METRONIDAZOL VS. PERÓXIDO DE BENZOILO AL 5 % MÁS ERITROMICINA AL 3 %. Se compararon en un ECA sobre rosácea pápulo-pústular, durante cuatro semanas, y no se observó diferencia entre los dos tratamientos ($OR=0,92$; $IC_{95\%} 0,21-4,11$)³⁵. El artículo se consideró de buena calidad metodológica.

METRONIDAZOL VS. ADAPALENO. En un ECA se evaluó la efectividad del adapaleno al 0,1 % una vez en la noche con el metronidazol al 0,75 % cada 12 horas durante 12 semanas. No hubo diferencia entre los dos medicamentos en la disminución de las lesiones inflamatorias, aunque el adapaleno fue menos efectivo contra el eritema y menos tolerado. Este estudio se consideró de pobre cali-

dad metodológica, porque no era de asignación aleatoria y no se explica cómo se hizo el cegamiento³⁶.

METRONIDAZOL VS. ÁCIDO AZELAICO VS. PERMETRINA. En un ECA se comparó la efectividad de metronidazol al 0,75 % Vs. ácido azelaico al 20 % Vs. permetrina al 5 % dos veces al día durante 15 semanas. Se incluyeron 24 pacientes, cada uno de los cuales recibía al azar un tratamiento en cada lado de la cara: metronidazol a un lado y ácido azelaico al otro; ácido azelaico en un lado y permetrina al otro, y permetrina en un lado y metronidazol al otro.

El ácido azelaico fue más efectivo en disminuir las lesiones, en comparación con el metronidazol y la permetrina ($p<0,05$), pero no hubo diferencia entre el metronidazol y la permetrina. No hubo diferencia en el efecto sobre el eritema, entre los tres grupos. El ácido azelaico producía mejor apariencia cosmética y no hubo diferencia con respecto a los efectos adversos.

Este estudio se consideró de pobre calidad metodológica, porque no explica la asignación aleatoria, el cegamiento y las pérdidas de los pacientes³⁷.

Combinaciones con metronidazol

METRONIDAZOL MÁS DOXICICLINA VS. ÁCIDO AZELAICO MÁS DOXICICLINA. En un ECA se evaluaron la eficacia, el inicio de acción y la seguridad de ácido azelaico al 15 %, dos veces al día, más doxiciclina 40 mg al día Vs. metronidazol al 1 %, una vez al día, más doxiciclina 40 mg al día. Se encontró que en los dos grupos disminuía efectivamente el número de lesiones, que en el grupo con ácido azelaico, sucedía en menor tiempo ($p=0,01$) y la remisión era más prolongada. No hubo diferencias en cuanto a los efectos secundarios. El estudio se consideró de pobre calidad, porque no era doble ciego, y no se explicaba cómo se hizo la asignación aleatoria y qué sucedió con las pérdidas³⁸.

METRONIDAZOL MÁS CLARITROMICINA MÁS PANTOPRAZOL. En un reporte de caso de Kanhäuser, *et al.*, se encontró remisión de la rosácea granulomatosa por erradicación de *Helicobacter pylori*, con 500 mg de metronidazol cada 12 horas combinado con 250 mg de claritromicina cada 12 horas y 40 mg al día de pantoprazol durante siete días. No hubo recurrencias después de tres años de seguimiento³⁹.

METRONIDAZOL TÓPICO MÁS DOXICICLINA. En dos ECA^{40,41}, en los cuales se evaluó la efectividad del metronidazol al 1 % y al 0,75 %, respectivamente, más doxiciclina en dosis antiinflamatorias (40 mg al día) Vs. metronidazol más placebo durante 16 semanas, se evaluó la efectividad de la doxiciclina al suspender el metronida-

RECOMENDACIONES PARA EL USO DE METRONIDAZOL

- En los pacientes con rosácea pápulo-pustular leve a moderada, el metronidazol tópico se considera tratamiento de primera línea (**NIVEL Y CALIDAD DE LA EVIDENCIA I, B**).
- Se considera efectivo en la disminución del eritema (nivel y calidad de la evidencia I, B).
- No existe suficiente evidencia para recomendarlo en el tratamiento de las telangiectasias (**NIVEL Y CALIDAD DE LA EVIDENCIA II-I, B**).
- Es igual de efectivo cuando se usa al 0,75 % o al 1 % (**NIVEL Y CALIDAD DE LA EVIDENCIA I, B**).
- Es muy bien tolerado. Los efectos secundarios más frecuentes son eritema, prurito y sensación de ardor; no produce efectos adversos serios (**NIVEL Y CALIDAD DE LA EVIDENCIA I, B**).
- La duración del tratamiento es de 8 a 12 semanas (**NIVEL Y CALIDAD DE LA EVIDENCIA I, B**).
- Cuando se utiliza en combinación con 40 mg diarios de doxiciclina, existe mayor disminución de las lesiones inflamatorias y el eritema (**NIVEL Y CALIDAD DE EVIDENCIA I, B**) y puede ser utilizado como tratamiento de mantenimiento.
- El metronidazol oral es una opción en los pacientes con rosácea pápulo-pustular (**NIVEL Y CALIDAD DE LA EVIDENCIA I, B**), como tratamiento de tercera línea.

zol, como tratamiento de mantenimiento durante cuatro semanas más. Tuvieron en cuenta la disminución en el número de lesiones, la del eritema, y la mejoría global evaluada por el investigador. La disminución de todos los parámetros evaluados fue mayor en el grupo con metronidazol más doxiciclina que aquel con metronidazol más placebo; al suspender el metronidazol, la remisión continuó en el grupo con doxiciclina Vs. aquel con placebo. Ambos estudios se consideran de buena calidad.

Metronidazol oral

METRONIDAZOL ORAL VS. TETRACICLINA ORAL.

En un ECA con 200 mg de metronidazol cada 12 horas Vs. 250 mg de tetraciclina cada 12 horas durante 12 semanas, no se encontraron diferencias entre los dos grupos. El estudio se considera de buena calidad⁴².

ÁCIDO AZELAICO

Ácido azelaico vs. placebo

En dos ECA se evaluó la eficacia del ácido azelaico al 15 % y al 20 % dos veces al día Vs. placebo, en pacientes con rosácea pápulo-pustular durante 12 semanas, y se encontró que el ácido azelaico era superior al placebo para disminuir las lesiones inflamatorias (58 % Vs. 40 %; $p=0,0001$)⁴³ y el eritema (44 % Vs. 29 %; $p=0,0001$)⁴³, pero, sin remisión de las telangiectasias. Con respecto a los efectos secundarios, el ácido azelaico es bien tolera-

do; en el grupo con este medicamento fue más frecuente la sensación de ardor y prurito. Estos dos artículos se consideraron de buena calidad^{43,44}.

Ácido azelaico una vez al día Vs. dos veces al día

En un ECA se evaluó la efectividad del ácido azelaico al 15 % una Vs. dos veces al día, durante 12 semanas, en pacientes con rosácea pápulo-pustular, y se encontró que no había diferencias estadísticamente significativas en la evaluación global del investigador, la disminución de las lesiones inflamatorias y el eritema; además, los pacientes en el grupo con ácido azelaico una vez al día, tenían mejor cumplimiento del tratamiento. Este estudio se consideró de buena calidad⁴⁵.

Combinaciones con ácido azelaico

ÁCIDO AZELAICO MÁS DOXICICLINA. En un ECA se evaluó la efectividad del ácido azelaico al 15 % dos veces al día combinado con 100 mg de doxiciclina cada 12 horas, durante 12 semanas, seguido por ácido azelaico al 15 % dos veces al día como mantenimiento, comparado con placebo por 24 semanas en los pacientes que habían logrado, al menos, 75 % de remisión en la fase inicial del estudio. En la primera fase, hubo disminución del número de lesiones, del eritema y, en un mínimo porcentaje, de las telangiectasias. En la segunda fase, se encontró que el ácido azelaico, como monoterapia, era efectivo en mantener la remisión de la rosácea. El ensayo se calificó como de buena calidad⁴⁶.

RECOMENDACIONES SOBRE EL USO DE ÁCIDO AZELAICO

- Es tratamiento de primera línea en la rosácea pápulo-pustular leve a moderada (**NIVEL Y CALIDAD DE LA EVIDENCIA I, A**)
- La concentración más recomendada es al 15 % (**NIVEL Y CALIDAD DE LA EVIDENCIA I, A**)
- Produce mejoría del eritema asociado (**NIVEL Y CALIDAD DE LA EVIDENCIA I, B**).
- No es efectivo en el tratamiento de las telangiectasias (**NIVEL Y CALIDAD DE LA EVIDENCIA I, D**).
- Al compararse con el metronidazol, no existen diferencias en la disminución de las lesiones inflamatorias ni del eritema; aunque el ácido azelaico produce su efecto más rápidamente, presenta más efectos secundarios, el más común de los cuales era la sensación de ardor (**NIVEL Y CALIDAD DE LA EVIDENCIA I, B**).
- La duración del tratamiento es de 12 semanas (**NIVEL Y CALIDAD DE LA EVIDENCIA I, B**).
- No existe diferencia entre la aplicación una o dos veces al día (**NIVEL Y CALIDAD DE LA EVIDENCIA II-I, C**).
- Cuando se combina con doxicilina, el ácido azelaico disminuye las lesiones inflamatorias y es efectivo como medicamento de mantenimiento luego del tratamiento combinado (**NIVEL Y CALIDAD DE LA EVIDENCIA II-I, C**).

ÁCIDO AZELAICO MÁS ESQUEMA DE CUIDADO CON ÁCIDO POLIHIDRÓXIDO. En un ECA se evaluó el ácido azelaico al 15 % dos veces al día más limpiador facial y crema antiedad corriente Vs. ácido azelaico más limpiador y crema antiedad con ácido polihidróxido, durante 12 semanas. Se encontró que en el grupo con limpiador y crema antiedad a base de ácido polihidróxido, hubo mayor disminución del eritema, de la xerosis y de los síntomas asociados con la rosácea. El ensayo se consideró de pobre calidad, porque no fue doble ciego, y no explica cómo se hizo la asignación aleatoria ni las pérdidas⁴⁷.

Tetraciclinas

Se encontraron siete ECA, tres estudios observacionales, un estudio de casos y controles, una serie de casos y un reporte de caso.

Tetraciclina Vs. placebo

Se encontraron dos ECA^{48,49}. En el de Rosso, *et al.*⁴⁸, se evaluó la efectividad de 40 mg/día de doxiciclina Vs. placebo, y se encontró que esta fue superior al placebo en disminuir las lesiones y el eritema, y en la evaluación global del investigador ($p < 0,001$), y fue bien tolerada por los pacientes. Este estudio se calificó como de buena calidad (48). En el de Bartholomew, *et al.*, se evaluó la efectividad en la rosácea ocular de 250 mg de oxitetraclina cada 12 horas Vs. placebo; hubo remisión de los síntomas inespecíficos de rosácea ocular en el grupo con medicamento, pero no se modificaron las alteraciones vasculares ni las cicatrices previamente establecidas. Este estudio se calificó como de buena calidad⁴⁹.

En un estudio de casos y controles se evaluó la efec-

tividad de la doxiciclina en rosácea ocular y su efecto sobre los niveles de metaloproteinasa 8, y se encontró que los pacientes con rosácea ocular presentaban mayor concentración de metaloproteinasa 8 con respecto a los controles, lo cual fue estadísticamente significativo ($p = 0,036$); con la doxiciclina se disminuyeron los niveles de dicha enzima y hubo remisión de los síntomas oftalmológicos⁵⁰.

Tetraciclina en dosis de 100 mg Vs. dosis anti-inflamatoria de 40 mg

En un ECA, Del Rosso, *et al.*, evaluaron la efectividad de la doxiciclina en dosis de 100 mg diarios Vs. en dosis de 40 mg diarios, durante 16 semanas. Se encontró que, en el grupo con la dosis antiinflamatoria, hubo menos efectos adversos y mayor disminución del eritema, lo cual fue estadísticamente significativo a la semana 12, cuando la disminución media del eritema fue de -4,97 Vs. -3,47 ($p < 0,4$). Este estudio se consideró de buena calidad⁵¹.

Tetraciclina como monoterapia

Se incluyeron tres estudios observacionales. Webster⁵² y Del Rosso⁵³ evaluaron la efectividad de 40 mg de doxiciclina como monoterapia durante 12 semanas en pacientes con rosácea pápulo-pustular y encontraron remisión global y del eritema, en comparación con los hallazgos iniciales. Hubo pocos efectos adversos, principalmente gastrointestinales⁵². Quarterman, *et al.*, trataron pacientes con rosácea ocular con 100 mg diarios de doxiciclina durante 12 semanas; hubo remisión de los síntomas cutáneos y oculares, y mejoró la producción de lágrimas⁵⁴. En una serie de casos se evaluó la efectividad de 50 mg diarios

RECOMENDACIONES SOBRE EL USO DE LAS TETRACICLINAS

- La doxiciclina es el tratamiento de primera línea en la rosácea pápulo-pustular moderada a grave (nivel y calidad de la evidencia I, C).
- La doxiciclina a dosis de 40 mg diarios es más efectiva que a 100 mg diarios en el tratamiento de la rosácea pápulo-pustular y presenta menos efectos secundarios (nivel y calidad de la evidencia II-i, C).
- Se recomienda un tiempo de tratamiento de 12 a 16 semanas y una dosis de 40 o 100 mg diarios (nivel y calidad de la evidencia I, C).
- No existe suficiente información para recomendar el uso de minociclina en el tratamiento de la rosácea pápulo-pustular (nivel y calidad de la evidencia I, C).

de minociclina durante dos semanas, seguidos de 100 mg diarios durante tres meses, en pacientes con rosácea ocular, y se observó remisión de los síntomas oculares y disminución de las bacterias causantes de los síntomas, especialmente, de estafilococo coagulasa negativo⁵⁵.

Comparaciones con otros antibióticos

DOXICICLINA VS. AZITROMICINA. En un ECA se comparó 500 mg de azitromicina tres veces a la semana durante un mes, seguido de 250 mg tres veces a la semana durante un mes, seguido por 250 mg dos veces a la semana durante un mes, más Vs. 100 mg diarios de doxiciclina durante tres meses, y no se encontró diferencia en la disminución de las lesiones y del eritema, y los efectos secundarios, de los cuales los más frecuentes fueron diarrea y epigastralgia. Este estudio se consideró de pobre calidad metodológica, pues es abierto y no se explica cómo se hizo la asignación aleatoria⁵⁶.

DOXICICLINA VS. CLARITROMICINA. En un ECA, se comparó 250 mg de claritromicina cada 12 horas durante cuatro semanas, seguido de 250 mg al día durante cuatro semanas Vs. 100 mg de doxiciclina cada 12 horas durante cuatro semanas, seguida de 100 mg al día durante cuatro semanas, y se encontró efectividad similar a la de la doxiciclina. Este estudio se consideró de pobre calidad, porque no era doble ciego, ni de asignación aleatoria⁵⁷.

DOXICICLINA VS. CLINDAMICINA. En un ECA, se comparó la clindamicina tópica al 1 % cada 12 horas Vs. 250 mg de tetraciclina cuatro veces al día durante tres semanas, seguida de 250 mg dos veces al día durante nueve semanas, y no encontraron diferencias entre los dos medicamentos con respecto a la disminución de las lesiones y el eritema. Este ensayo se calificó como de pobre calidad, pues no es doble ciego y no se explican las pérdidas de los pacientes⁵⁸.

OXITETRACICLINA VS. ÁCIDO FUSÍDICO. En un ECA, se compararon estos dos medicamentos en pacientes con blefaritis y se observó una respuesta similar con ambos. Este estudio se consideró de pobre calidad, pues no se explica cómo se hizo el cegamiento o la asignación aleatoria, ni las pérdidas de los pacientes⁵⁹.

Combinaciones con esteroides

En un reporte de caso de Ranu, *et al.*, se encontró excelente remisión con la combinación de doxiciclina más prednisona durante 12 semanas, en un paciente con rosácea linfedematosa⁶⁰.

Retinoides

Se encontraron 13 artículos, divididos así: dos ECA, diez series de casos y un reporte de caso.

Comparación con otros medicamentos

En un ECA, se evaluaron diferentes dosis de isotretinoína, 0,1, 0,3 y 0,5 mg/kg, Vs. placebo, y luego, se comparó la dosis más efectiva de isotretinoína Vs. 100 mg diarios de doxiciclina durante 12 semanas. Se demostró que la dosis más efectiva en la remisión de las lesiones inflamatorias fue la de 0,3 mg/kg ($p=0,00833$). Al comparar la dosis más efectiva de isotretinoína con la doxiciclina, no se encontró inferioridad de la primera en la disminución de las lesiones inflamatorias; el edema y el eritema disminuyeron más en el grupo con doxiciclina y, el rino-fima, en aquel con isotretinoína. No hubo remisión de la seborrea ni de las telangiectasias, en ninguno de los dos grupos. Este ensayo se consideró de buena calidad⁶¹.

ISOTRETINOÍNA VS. TRETINOÍNA TÓPICA. En un ECA, se comparó 0,5 mg/kg diarios de isotretinoína más placebo Vs. tretinoína tópica al 0,025 % más placebo Vs. 0,5 mg/kg de isotretinoína más tretinoína tópica al 0,025 % durante 16 semanas, seguido por 16 semanas

RECOMENDACIONES SOBRE EL USO DE RETINOIDES

- La isotretinoína a dosis de 0,3 a 1 mg/kg diarios es una alternativa a las tetraciclinas en el tratamiento de la rosácea pápulo-pustular moderada a grave (nivel y calidad de la evidencia I, C); puede considerarse un tratamiento de segunda línea.
- La dosis más efectiva de isotretinoína es de 0,3 mg/kg diarios (nivel y calidad de la evidencia I, C).
- La isotretinoína es una opción terapéutica en los pacientes con rosácea "fimatosa" (nivel y calidad de la evidencia I, C).
- Los retinoides tópicos pueden utilizarse como tratamiento de tercera línea en la rosácea pápulo-pustular leve a moderada (nivel y calidad de la evidencia II-i, C).
- Los retinoides tópicos son un tratamiento alterno para la rosácea eritemato-telangiectásica (nivel y calidad de la evidencia IV, C).

más solo con tretinoína al 0,025 % como tratamiento de mantenimiento. En todos los grupos hubo disminución de las lesiones inflamatorias, la cual fue más rápida con isotretinoína sola y con dos medicamentos; la disminución del eritema fue similar en todos los grupos. No se observó que la tretinoína tópica fuera más efectiva para el mantenimiento, al compararla con el placebo. Este estudio se calificó como de buena calidad⁶².

Retinoides orales como monoterapia

Se encontraron nueve series de casos⁶³⁻⁷¹, en las cuales se evaluó la efectividad de la isotretinoína a diferentes dosis: 0,5 a 1 mg/kg diarios para rosácea pápulo-pustular, rinofima y rosácea extrafacial, y en todos los estudios, se encontró remisión rápida y significativa desde la cuarta semana de tratamiento.

Retinoides tópicos como monoterapia

En una serie de casos, se trató la rosácea eritemato-telangiectásica con retinaldehído al 0,05 %, y se observó disminución del eritema en 75 % de los pacientes y, en menor proporción, de las telangiectasias, las que requirieron tiempos prolongados de tratamiento⁷².

Combinación con otros medicamentos

En un reporte de caso de Firooz, *et al.*, se combinó eritromicina, prednisona e isotretinoína (0,75 mg/kg) en un paciente con rosácea fulminante, se obtuvo remisión completa de las lesiones después de 24 semanas de tratamiento. No hubo recaídas en un año de seguimiento⁷³.

Azitromicina

Se encontró un ECA, un estudio de casos y controles, cinco series de casos y tres reportes de casos.

Azitromicina tópica Vs. otros medicamentos

AZITROMICINA VS. ERITROMICINA. En un ECA, se utilizó azitromicina al 2 % Vs. eritromicina al 2 % una vez al día durante 12 semanas para la rosácea pápulo-pustular. No se observó reducción del número de las lesiones inflamatorias en el grupo con azitromicina. Este estudio se calificó como de buena calidad⁷⁴.

Azitromicina oral como monoterapia

En un estudio de casos y controles, se evaluó la efectividad de 500 mg de azitromicina por tres días consecutivos en cada semana, durante cuatro semanas, y se observó reducción del número de las lesiones inflamatorias y, en forma significativa ($p < 0,001$), de las especies reactivas de oxígeno, las que estaban elevadas con respecto a los controles⁷⁵.

En cinco series de casos⁷⁶⁻⁸⁰ y un reporte de caso⁸¹ se utilizaron diferentes esquemas de azitromicina para la rosácea pápulo-pustular y, en un caso, para la rosácea ocular⁷⁶. Se obtuvo mejoría de las lesiones inflamatorias y de los síntomas oculares en todos los reportes, con pocos efectos adversos. Fernández-Obregón, *et al.*⁷⁷, encontraron que la presencia de *Chlamydia pneumoniae* se relacionaba con la fisiopatología de la rosácea; con la azitromicina se erradicaba esta bacteria y había remisión de las lesiones cutáneas⁷⁷.

Azitromicina oral en combinación con otros medicamentos.

Se encontraron dos reportes de casos. En uno de ellos se evaluó la administración de 1.000 mg diarios de azitromicina durante 45 días, seguida de 500 mg durante

RECOMENDACIONES SOBRE EL USO DE AZITROMICINA

- Produce disminución del número de las pápulas y pústulas en los pacientes con rosácea. Se considera un tratamiento de segunda línea para la rosácea pápulo-pustular moderada a grave, como alternativa a la doxiciclina (nivel y calidad de la evidencia II-i, C).
- La dosis más recomendada es de 500 mg tres días consecutivos de cada semana, durante cuatro semanas (nivel y calidad de la evidencia II-i, C).

45 días, combinada con tacrolimus al 0,1 % dos veces al día durante un mes, con excelente respuesta⁸². En el otro, Fuentelsa, *et al.*⁸³, reportaron un caso de rosácea fulminante en una paciente embarazada, con resolución completa de las lesiones con la administración de 500 mg de azitromicina tres veces a la semana durante cuatro semanas, seguida de 250 mg tres veces a la semana durante cuatro semanas y 500 mg una vez a la semana durante cuatro semanas, combinada con metronidazol en gel y clindamicina en gel hasta el séptimo mes de embarazo⁸³.

Inhibidores de la calcineurina

Se encontraron 13 artículos, así: tres ECA, cinco series de casos, dos estudios descriptivos abiertos y tres reportes de casos.

Pimecrolimus como monoterapia

En dos ECA^{84,85} se evaluó la efectividad del pimecrolimus solo durante cuatro semanas, en la rosácea pápulo-pustular, y no se observó diferencia significativa en la disminución de las lesiones o la gravedad global. No obstante, en el ensayo de Karabulut, *et al.*⁸⁴, sí encontraron mejoría estadísticamente significativa del eritema ($p=0,01$), y Weissenbacher, *et al.*⁸⁵, encontraron mejoría de la descamación. Estos artículos se consideraron de pobre calidad metodológica, pues no eran doble ciego, y no explican cómo se hizo la asignación aleatoria ni la pérdida de los pacientes.

En un ECA⁸⁶, una serie de casos⁸⁷ y un estudio descriptivo abierto⁸⁸, se evaluó la efectividad del pimecrolimus en la rosácea inducida por esteroides, durante por 8, 12 y 6 semanas, respectivamente; se encontró disminución de las lesiones inflamatorias y del eritema, y la evaluación global por el investigador. Los efectos secundarios más frecuentes fueron sensación de ardor y prurito, aunque, en general, fueron leves. En una serie de casos se encontró disminución del eritema, de las lesiones inflamatorias y del edema, sin cambios en las telangiectasias, en rosácea pápulo-pustular y eri-

temato-telangiectásica⁸⁹. En dos reportes de casos se evaluó su efectividad en la rosácea granulomatosa, obteniéndose excelente resultado, sin recaídas a los seis meses de suspender el tratamiento^{90,91}.

Tacrolimus como monoterapia

En un estudio descriptivo abierto sobre pacientes con rosácea pápulo-pustular, tratados con tacrolimus al 0,1% cada 12 horas durante 12 semanas, se encontró significativa disminución del eritema, sin cambios en las lesiones inflamatorias o las telangiectasias⁹². En una serie de casos se observó efectividad del tacrolimus al 0,075 % en rosácea inducida por esteroides, con mejoría de las lesiones inflamatorias, del eritema y del prurito, desde la primera semana de tratamiento⁹³.

En una serie de casos⁹⁴ y en dos reportes de casos^{95,96}, se observó empeoramiento de las lesiones inflamatorias, del eritema y de los síntomas asociados, con el tratamiento con tacrolimus. En los estudios de Lubbe, *et al.*, y Milingou, se describió que la combinación de tacrolimus con licor empeoraba el eritema 5 a 15 minutos después de su ingestión^{95,96}. En una serie de casos, se evaluó la efectividad del tacrolimus al 0,1 % durante 12 semanas, en pacientes con rosácea eritemato-telangiectásica; se observó disminución de las lesiones en 60 % de ellos⁹⁷.

Erradicación de *Helicobacter pylori*

Se encontraron un ECA, dos estudios de casos y controles, tres series de casos, dos reportes de casos y un estudio descriptivo. Los esquemas de tratamiento más utilizados fueron: 40 mg diarios de omeprazol-40 mg diarios de pantoprazol, combinados con 500 mg de claritromicina cada 12 horas y un gramo de amoxicilina cada 12 horas-500 mg de metronidazol cada ocho horas, durante siete a 14 días. Los resultados fueron contradictorios. En el único ECA⁹⁸ encontrado, de Bamford, *et al.*, y en la serie de casos⁹⁹ de Giediek, *et al.*, no se demostró que la erradicación de *H. pylori* mejorara las lesiones inflamatorias, el eritema o los síntomas de

RECOMENDACIONES SOBRE EL USO DE INHIBIDORES DE CALCINEURINA

- Pueden ser efectivos en la disminución del eritema y las lesiones inflamatorias, como tratamiento de tercera línea (nivel y calidad de la evidencia IV, C).
- Deben utilizarse con precaución, pues pueden empeorar los síntomas y signos asociados a la rosácea, especialmente, si se combinan con el consumo de licor (nivel y calidad de la evidencia IV, C).

RECOMENDACIONES SOBRE LA ERRADICACIÓN DE *HELICOBACTER PYLORI*

- La erradicación de *H. pylori* tiene algún efecto en la disminución de las lesiones inflamatorias y el eritema. Puede considerarse un tratamiento de tercera línea en casos de rosácea resistente al tratamiento (nivel y calidad de la evidencia IV, C).
- Se recomienda descartar la presencia de *H. pylori* solo en pacientes con rosácea resistente al tratamiento convencional (nivel y calidad de la evidencia IV, C).

rosácea. El ensayo clínico controlado aleatorio se consideró de buena calidad.

En un estudio de casos y controles¹⁰⁰, a pesar de que no se encontró diferencia en la presencia de *H. pylori* entre los pacientes con rosácea frente a los controles ($p>0,05$), sí hubo disminución de las lesiones luego del tratamiento, y Son, *et al.*, en una serie de casos¹⁰¹, encontraron mejoría del eritema pero no de las lesiones inflamatorias. Por otra parte, Boixeda, *et al.*, en un estudio descriptivo¹⁰², Parodi, *et al.*, en un estudio de casos y controles¹⁰³, y Candelli, *et al.*, en un reporte de caso¹⁰⁴, reportaron resolución de las lesiones luego del tratamiento. En la otra serie de casos, se evaluó la efectividad de erradicación de *H. pylori* en pacientes con rosácea ocular y todos mostraron mejoría de los síntomas oculares¹⁰⁵. Solo en un reporte de caso se evaluó la efectividad en rosácea granulomatosa y se encontró resolución completa de las lesiones, sin recaídas a los tres años del tratamiento¹⁰⁶.

Otros medicamentos

Sulfacetamida al 10 %/azufre al 5 %

En dos estudios observacionales prospectivos^{107,108} se utilizaron sulfacetamida al 10 % más azufre al 5 % en espuma, en pacientes con rosácea pápulo-pustular. Se observó mejoría de la gravedad global, de las lesiones inflamatorias (disminución de 0,25 % en el día 56), del eritema (disminución de 0,25 % en el día 56) y de la calidad de vida, pero no de las telangiectasias; hubo pocos efectos secundarios.

Permetrina más ivermectina

Se encontraron dos reportes de casos. En el primero se usó permetrina al 5 % en crema, tres veces por semana durante tres meses, más 12 mg de ivermectina cada semana durante dos semanas¹⁰⁹. En el segundo se usó una dosis única de 200 µg/kg de ivermectina más permetrina al 5 % durante un mes¹¹⁰, en pacientes con rosácea resistente al tratamiento y con infección por *Demodex folliculorum*. En ambos se obtuvo resolución completa de las lesiones.

Peróxido de benzoilo

En un ECA se evaluó la efectividad de peróxido de benzoilo al 5 % durante cuatro semanas y, al 10 %, durante cuatro semanas más Vs. placebo; se observó mejoría de las lesiones inflamatorias, del eritema y de la gravedad en forma significativa con respecto al placebo (OR=3,17; IC_{95%} 1,08-9,31). No hubo mejoría de las telangiectasias. Los efectos secundarios más frecuentes fueron irritación y ardor. Este estudio se consideró de buena calidad¹¹¹.

En dos ensayos clínicos controlados aleatorios^{112,113}, se evaluó la combinación de peróxido de benzoilo al 5 % más clindamicina al 1 % en comparación con placebo durante 12 semanas, para rosácea pápulo-pustular. Se encontró disminución estadísticamente significativa de las lesiones inflamatorias y la gravedad, pero no se encontró diferencia con el placebo en la disminución del eritema o las telangiectasias. En general, el tratamiento fue bien tolerado y los efectos secundarios más comunes fueron prurito y sensación de ardor. Estos estudios se consideraron de buena calidad^{112,113}.

Nadolol

En un ECA, se evaluó el tratamiento con este betabloqueador no selectivo, en pacientes con rosácea eritemato-telangiectásica. Se administraron 40 mg diarios durante 30 días y no se observó diferencia con respecto al placebo en el eritema episódico. Este estudio se consideró de pobre calidad, pues no explica cómo se hicieron el cegamiento ni la asignación aleatoria¹¹⁴.

Ciclosporina

En un ECA, se evaluó la ciclosporina oftálmica Vs. placebo en pacientes con rosácea ocular. Se obtuvo mejoría significativa del test de Schirmer, del tiempo de ruptura de la lágrima, de los síntomas y de la calidad de vida, después de tres meses de tratamiento. Este estudio se calificó como de buena calidad¹¹⁵.

Eritromicina tópica

En una serie de casos se encontró resolución de las lesiones inflamatorias y disminución del eritema en 13 de 15 pacientes, con pocos efectos secundarios¹¹⁶.

Sulfato de cinc oral

En un ECA, se evaluó el sulfato de cinc en dosis de 300 mg diarios Vs. placebo, durante seis meses, en pacientes con rosácea pápulo-pustular y ocular. Se obtuvo mejoría estadísticamente significativa de las lesiones inflamatorias, del eritema y de los síntomas ocular, sin cambios en las telangiectasias. Estos hallazgos se encontraron desde el primer mes de tratamiento, excepto el eritema, el cual disminuyó al segundo mes. Los efectos secundarios más frecuentes fueron síntomas gastrointestinales. Este estudio era de buena calidad¹¹⁷.

Flavonoides

En un ECA, se comparó una crema rica en flavonoides (*Chrysanthellum indicum*) Vs. placebo, dos veces al día durante 12 semanas. Se obtuvo mejoría significativa con la crema en comparación con el placebo. Este estudio se consideró de pobre calidad por fallas en el cegamiento, la asignación aleatoria y la pérdida de los pacientes¹¹⁸.

Ácido tricloroacético

En una serie de casos, se practicó quimioexcoriación con ácido tricloroacético al 10 a 20 %, aplicado con gasa, en tres pacientes con rosácea pápulo-pustular y eritemato-telangiectásica. Se obtuvo mejoría del eritema y de las lesiones inflamatorias, con buena tolerancia al tratamiento, aunque un paciente presentó dermatitis de contacto pustular irritativa¹¹⁹.

Dapsona

En un reporte de caso se utilizó dapsona en dosis de 100 mg diarios durante tres semanas, seguido de 50 mg diarios durante dos meses, en una paciente con rosácea fulminante resistente a prednisona e isotretinoína. Se obtuvo excelente resultado, sin recaída al suspenderla¹²⁰.

Humectantes

En un estudio descriptivo abierto en pacientes con rosácea eritemato-telangiectásica, se utilizó metronidazol en gel al 0,75 % más crema humectante (Cetaphil®) en la mitad de la cara Vs. metronidazol solo en la otra mitad, durante 15 días. Se observó disminución de la sequedad con la crema humectante, sin cambios en el eritema o pérdida transepidérmica de agua¹²¹. Draeos, *et al.*¹²², evaluaron la efectividad para disminuir el eritema de un humectante a base de 4-etoxi-benzaldehído al 1 %, en pacientes con rosácea eritemato-telangiectásica, en un ECA, observaron disminución significativa con respecto al grupo control (placebo) del eritema, la gravedad, la descamación y el tono disparejo de la piel. Este estudio se consideró de buena calidad¹²². En dos estudios descriptivos abiertos^{123,124}, se evaluó una crema humectante con PRK 124 (0,125 %), durante 12¹²³ y 48¹²⁴ semanas, respectivamente. Se observó disminución del eritema, de las lesiones inflamatorias, de las telangiectasias (entre las semanas 24 a 48) y de la pérdida transepidérmica de agua. El tratamiento fue bien tolerado.

Ondansetrón

En un reporte de caso se utilizó ondansetrón, un antiemético que actúa como antagonista selectivo de receptores HT₃, en dosis de 12 mg diarios por vía intravenosa durante cuatro días, en pacientes con rosácea ocular y eritemato-telangiectásica resistente al tratamiento con metronidazol y minociclina. Se obtuvo resolución de los síntomas oculares y mejoría de los cutáneos, con una recaída a las dos semanas de suspender el tratamiento, pero con buen resultado con un nuevo ciclo de ondansetrón oral¹²⁵.

Licorice

En una serie de casos se utilizaron productos con licorice, una sustancia extraída de la raíz de *Glycyrrhiza inflata* que reduce la producción de mediadores inflamatorios. Se obtuvo disminución del eritema y mejoría de la calidad de vida, en pacientes con rosácea eritemato-telangiectásica¹²⁶.

Limpieza

En un ECA de Subramanyan, se encontró que el uso de jabones limpiadores suaves a base de detergentes sinté-

RECOMENDACIONES PARA EL USO DE OTROS MEDICAMENTOS

- Permetrina/ivermectina. Se puede utilizar la permetrina tópica al 5 % durante uno a tres meses, sola o en combinación con una dosis única de 200 µg/kg de ivermectina, en pacientes con rosácea pápulo-pustular resistente a otros tratamientos. Puede considerarse un tratamiento de segunda línea (**NIVEL Y CALIDAD DE LA EVIDENCIA IV, C**).
- Es más efectiva en disminuir el número de *Demodex folliculorum*, cuando se compara con el metronidazol (**NIVEL Y CALIDAD DE LA EVIDENCIA IV, C**).
- Sulfacetamida al 10 %/azufre al 5 %
- Es efectiva en la disminución de las lesiones inflamatorias y puede considerarse un tratamiento de primera línea en la rosácea pápulo-pustular (**NIVEL Y CALIDAD DE LA EVIDENCIA IV, B**).
- Es menos tolerada que el metronidazol (**NIVEL Y CALIDAD DE LA EVIDENCIA IV, B**).
- La presentación más recomendada es la espuma (**NIVEL Y CALIDAD DE LA EVIDENCIA IV, B**).
- Peróxido de benzoilo. En pacientes con rosácea pápulo-pustular, puede utilizarse al 5 % o al 10%, solo o asociado a clindamicina tópica, durante 8 a 12 semanas. Se considera un tratamiento de segunda línea (**NIVEL Y CALIDAD DE LA EVIDENCIA I, C**).
- Es un tratamiento bien tolerado y sus efectos secundarios más comunes son irritación, eritema y sensación de ardor (**NIVEL Y CALIDAD DE LA EVIDENCIA I, C**).
- Otros antibióticos. El uso de clindamicina tópica al 1 % cada 12 horas durante 12 semanas, de eritromicina tópica al 2 % durante 12 semanas o de 250 mg de claritromicina por vía oral durante ocho semanas, puede ser útil en los pacientes con rosácea pápulo-pustular moderada a grave. Se considera un tratamiento de tercera línea (**NIVEL Y CALIDAD DE LA EVIDENCIA IV, C**).
- Nadolol, oximetazolina, clonidona, cavedilol ondansetrón, licorice y propanolol. Todos estos medicamentos se han utilizado en el tratamiento de la rosácea eritemato-telangiectásica, pero existe escasa información para recomendar su uso. Se consideran tratamientos de tercera línea para la rosácea eritemato-telangiectásica (**NIVEL Y CALIDAD DE LA EVIDENCIA IV, C**).
- Sulfato de cinc, ácido tricloroacético, espironolactona, dapsona, metilnicotinamida, metilsulfonilmetano, kinetina. Estos medicamentos se han utilizado en la rosácea pápulo-pustular con buenos resultados, pero existe poca información para recomendar su uso (**NIVEL Y CALIDAD DE LA EVIDENCIA IV, C**).

ticos (*synthetic detergent*) mejora los síntomas asociados con rosácea, como prurito, irritación y resequedad. Este estudio se calificó como de pobre calidad, porque no se informa cómo se hicieron el cegamiento ni, la asignación aleatoria, y no se explica la pérdida de pacientes¹²⁷.

Metilnicotinamida

En un estudio piloto descriptivo, se evaluó la eficacia de la metilnicotinamida al 0,25 % en gel, en pacientes con rosácea pápulo-pustular y eritemato-telangiectásica, durante cuatro semanas. Se obtuvo mejoría de las lesiones inflamatorias, del eritema y, en algunos casos, de las telangiectasias¹²⁸.

Metilsulfonilmetano

Este medicamento produce efecto por sus propiedades antioxidantes y por inhibir la producción del factor endotelial vascular. Se utiliza en forma tópica, dos veces al día durante un mes. En un ensayo clínico controlado

aleatorio, se evaluó su efectividad en pacientes con rosácea pápulo-pustular y eritemato-telangiectásica, y se obtuvo disminución de pápulas, eritema y prurito, en forma estadísticamente significativa. Este ensayo se calificó como de buena calidad¹²⁹.

Kinetina

Esta sustancia es un factor de crecimiento esencial que retarda el envejecimiento en las plantas; en estudios *in vitro* en humanos, se ha encontrado que aumenta la acción de algunas enzimas antioxidantes y restaura la función normal de la barrera cutánea. En una serie de casos se encontró que con la kinetina no hubo disminución de las lesiones inflamatorias ni de las telangiectasias, pero sí hubo mejoría del eritema, de los síntomas asociados, de la textura de la piel y de la hiperpigmentación moteada¹³⁰.

Oximetazolina

Es un agente simpaticomimético que estimula los re-

ceptores alfa-adrenérgicos del sistema simpático, induciendo reducción del flujo sanguíneo. En una serie de casos se utilizó una solución de oximetazolina al 0,05%, en pacientes con rosácea eritemato-telangiectásica, aplicada una vez al día. Se obtuvo mejoría del eritema, sin efectos secundarios, sin efecto de rebote y sin taquifilaxia. El tratamiento fue continuado por 8 a 17 meses, con efectos sostenidos¹³¹.

Carvedilol

Es un agente betabloqueador selectivo. En un reporte de caso se utilizaron 6,25 mg de carvedilol cada 12 horas durante una semana, y luego, 6,25 mg cada ocho horas, con controles frecuentes de la presión arterial sistémica y de la frecuencia cardíaca. A las dos semanas de tratamiento, se observó mejoría del eritema y de las telangiectasias. No hubo efectos adversos asociados¹³².

Propanolol

En un estudio descriptivo retrospectivo, se evaluó la efectividad del propanolol en pacientes con eritema facial persistente, de los cuales, ocho de nueve presentaban rosácea eritemato-telangiectásica. Se encontró que la dosis para lograr disminución del eritema variaba entre 20 y 40 mg dos o tres veces al día. En todos los pacientes se logró disminución del eritema al mes de tratamiento. Los efectos secundarios más frecuentes fueron mareo, debilidad, somnolencia, bradicardia e hipotensión¹³³.

Espirinolactona

En una serie de casos se utilizaron 50 mg diarios de espirinolactona en 13 hombres con rosácea pápulo-pustular. Siete presentaron mejoría de las lesiones y en dos se interrumpió el tratamiento por presentar efectos secundarios¹³⁴.

Naloxona

Es un antagonista opiáceo puro derivado de la oximorfona. En un ECA, se evaluó su efectividad en pacientes con rosácea eritemato-telangiectásica con eritema episódico desencadenado por el alcohol. Se observó inhibición del eritema episódico con la administración del medicamento. Este estudio se consideró de pobre calidad, por fallas en el cegamiento y la asignación aleatoria¹³⁵.

Clonidina

En un estudio abierto prospectivo, se evaluó el uso de 0,05 mg de clonidina cada 12 horas durante dos semanas, en pacientes con rosácea eritemato-telangiectásica. No se obtuvo disminución del eritema¹³⁶.

Radiofrecuencia

En una serie de casos se trataron con radiofrecuencia (Termalcool TC®) tres pacientes con rosácea pápulo-pustular y telangiectásica. Se obtuvo disminución de las lesiones inflamatorias, pero sin cambios en el eritema o las telangiectasias. Una de tres pacientes recibió tres tratamientos, las otras dos solo un tratamiento; fueron seguidas durante un año, con buena evolución y sin recaídas¹³⁷.

Tratamiento con luz

Luz intensa pulsada

Mark, *et al.*, reportaron una serie de cuatro pacientes¹³⁸ tratados con luz intensa pulsada (*Intense Pulsed Light*, IPL), en quienes disminuyeron el eritema, el flujo sanguíneo y las telangiectasias, lo cual persistía a los seis meses de seguimiento.

En un estudio prospectivo abierto de fase III, se usaron cuatro sesiones de luz intensa pulsada cada tres semanas, con un seguimiento a seis meses, en 43 pacientes con rosácea eritemato-telangiectásica. Se obtuvo disminución del eritema, de las telangiectasias y de la gravedad, lo cual fue estadísticamente significativo y persistía a los seis meses de seguimiento. Los efectos secundarios fueron leves, solo un paciente presentó formación de costras que se resolvieron a los diez días¹³⁹.

En dos estudios descriptivos retrospectivos, evaluaron 92 pacientes con rosácea eritemato-telangiectásica y se obtuvo disminución de las telangiectasias, y del eritema persistente y episódico, luego de cuatro sesiones, en promedio. El procedimiento fue bien tolerado y no hubo efectos adversos permanentes^{140,141}. En un reporte de caso se demostró efectividad de la luz intensa pulsada en la rosácea granulomatosa, después de seis sesiones¹⁴².

Láser pulsado de colorantes

MONOTERAPIA. Se encontraron dos estudios descriptivos, retrospectivos, y tres series de casos, en los que se evaluó la efectividad del láser pulsado de colorantes (*Pulsed Dye Laser*, PDL), en pacientes con rosácea eritemato-telangiectásica (143,144) y en tres de ellos se incluyeron pacientes con rosácea pápulo-pustular. En todos se obtuvo mejoría del eritema y las telangiectasias, pero las lesiones inflamatorias no disminuyeron. Los efectos adversos más frecuentes fueron hiperpigmentación, formación de costras y recaída al suspender el tratamiento.

COMPARACIONES

LÁSER PULSADO DE COLORANTES VS. LUZ INTENSA PULSADA. Se encontró solo un ensayo clínico controlado

RECOMENDACIONES SOBRE EL TRATAMIENTO CON LUZ

- Luz intensa pulsada. Es útil en el tratamiento de la rosácea eritemato-telangiectásica; produce disminución del eritema persistente y episódico, y de las telangiectasias, aplicada cada tres a cuatro semanas, por cuatro sesiones. Puede considerarse un tratamiento de segunda línea para las telangiectasias y el eritema (**NIVEL Y CALIDAD DE LA EVIDENCIA IV, C**).
- Láser pulsado de colorantes. Es efectivo en el tratamiento de la rosácea eritemato-telangiectásica, como monoterapia o en combinación con láser YAG, tratamiento fotodinámico o niacina-mida; disminuye el eritema y las telangiectasias. Puede considerarse un tratamiento de primera línea para las telangiectasias y el eritema (**NIVEL Y CALIDAD DE LA EVIDENCIA IV, C**).
- Otros láseres. No existe suficiente información sobre el KTP y el de 535 nm, para recomendar su uso (**NIVEL Y CALIDAD DE LA EVIDENCIA IV, C**).
- Tratamiento fotodinámico. Es útil para el tratamiento de la rosácea pápulo-pustular y la "fimatosa", combinado con luz roja o láser pulsado de colorantes. Es un tratamiento de tercera línea para la rosácea pápulo-pustular o la fimatosa (**NIVEL Y CALIDAD DE LA EVIDENCIA IV, C**).

aleatorio en el que se compararon estas dos técnicas. Se incluyeron 30 pacientes y se hicieron tres sesiones, con intervalos de cuatro semanas. No se encontró diferencia significativa entre los dos tratamientos, con ambos se disminuyó el eritema. Estos estudios se consideraron de buena calidad¹⁴⁵.

COMBINACIONES

LÁSER PULSADO DE COLORANTES MÁS NIACINA. Se encontró solo un ECA, en el cual se incluyeron 18 pacientes, divididos en dos grupos; uno se trató solo con láser pulsado de colorantes y el otro con niacina antes del láser pulsado de colorantes. No se observó ninguna diferencia en la disminución del eritema entre los dos grupos, pero los pacientes que fueron tratados con la combinación quedaron más satisfechos y tuvieron una mejor evaluación de los dermatólogos. No se presentaron efectos secundarios. Este estudio se calificó como de pobre calidad, porque no es doble ciego, y no se explica cómo se hizo la asignación aleatoria ni las pérdidas de los pacientes¹⁴⁶.

LÁSER PULSADO DE COLORANTES MÁS TRATAMIENTO FOTODINÁMICO. Se encontró un ECA, en el cual se utilizó láser pulsado de colorantes más metil-amino-levulinato cada dos semanas durante 12 semanas, en pacientes con rosácea pápulo-pustular. En la mitad de la cara aplicaron láser pulsado de colorantes más metil-amino-levulinato y, en el otro lado, solo láser pulsado de colorantes. No se encontró diferencia entre los lados tratados y no hubo mejoría de las lesiones inflamatorias. Este estudio se consideró de pobre calidad, por fallas en el cegamiento y la asignación aleatoria¹⁴⁷.

LÁSER PULSADO DE COLORANTES MÁS LÁSER YAG.

En un reporte de caso se informó mejoría de la rosácea eritemato-telangiectásica y pápulo-pustular después de dos sesiones con láser pulsado de colorantes más láser YAG (*Yttrium-Aluminum-Garnet*), sin recaídas a los cuatro meses de seguimiento¹⁴⁸.

LÁSER KTP YAG. Se encontró solo un reporte de caso, en el cual se practicaron cuatro sesiones cada seis semanas con laser KTP (*Potassium Titanyl-Phosphate*) en un paciente con rosácea eritemato-telangiectásica, con mejoría subjetiva de 80 a 90 % y con mínimos efectos secundarios¹⁴⁹.

LÁSER DE 535 NM. Se encontró un ECA sobre 14 pacientes con rosácea eritemato-telangiectásica tratados con láser de 535 nm en combinación con retinaldehído, en seis sesiones. El 100 % de los pacientes refirió mejoría leve a moderada, y los evaluadores encontraron mejoría de 47 % con respecto al lado contrario. Este estudio se calificó como de pobre calidad, pues no es doble ciego y no explica cómo se hizo la asignación aleatoria (150).

LÁSER DE CO₂. Este tipo de láser se trata en la sección de rosácea "fimatosa".

TRATAMIENTO FOTODINÁMICO. Se encontraron dos series de casos en las que se incluyeron 21 pacientes con rosácea pápulo-pustular, eritemato-telangiectásica y rinofima en uno. Se trataron con metil-amino-levulinato (Metvix®) el cual se dejó aplicado durante tres horas antes de irradiar durante tres horas con luz roja a 37 julios/cm durante ocho minutos. Se hicieron una o dos sesiones con intervalos de una semana. En 10 pacientes

RECOMENDACIONES SOBRE EL RINOFIMA

- Manejo quirúrgico. La electrocirugía es efectiva en el tratamiento del rinofima, pero se debe tener precaución porque se puede formar cicatriz. Puede considerarse un tratamiento de segunda línea (nivel y calidad de la evidencia IV, C). La cirugía con bisturí es efectiva y produce pocos efectos adversos; es un tratamiento de segunda línea (nivel y calidad de la evidencia IV, C).
- Láser CO₂. Es el tratamiento de primera línea para la rosácea "fimatosa", pues es bien tolerado, con pocos efectos secundarios, y se logran excelentes resultados cosméticos a largo plazo (nivel y calidad de la evidencia IV, C).
- Otras opciones, como láser diodo, radiofrecuencia, radioterapia, Erbium YAG y láser ablativo yttrium-scandium-gallium-garnet. Son opciones terapéuticas de tercera línea en pacientes con rosácea fimatosa (nivel y calidad de la evidencia IV, C).

hubo buen resultado (mejoría sin necesidad de utilizar otros tratamientos), en cuatro se obtuvo mejoría moderada (necesitaban tratamiento adyuvante) y en tres el resultado fue pobre. Fue un procedimiento bien tolerado; el efecto secundario más frecuente fue dermatitis de contacto por irritación. Hubo mejor resultado en el componente pápulo-pustular; en el paciente con rinofima se observó resolución a los tres meses de tratamiento^{151,152}. En un reporte de caso utilizaron tratamiento fotodinámico con ácido 5 amino-levulínico, en un paciente con rosácea pápulo-pustular. Se aplicó el producto, se aplicó ultrasonido durante 15 minutos para favorecer la penetración y luego se irradió con láser pulsado de colorantes a 3,4 julios/cm hasta 7,5 julios/cm; esto se hizo cada dos semanas para un total de seis sesiones. Se obtuvo un resultado excelente al final del tratamiento, sin recaídas al mes¹⁵³.

Tratamiento de la rosácea "fimatosa"

Manejo quirúrgico

Se han utilizado diferentes modalidades quirúrgicas para el tratamiento de la rinofima, entre las están las siguientes.

ELECTROCIRUGÍA. Se encontraron un reporte de casos¹⁵⁴, una serie de casos¹⁵⁵ y un estudio descriptivo retrospectivo¹⁵⁶. En todos se obtuvieron buenos resultados cosméticos, el procedimiento fue bien tolerado, el tiempo quirúrgico fue corto y se presentó escaso sangrado, aunque tiene el riesgo de producir cicatrización por daño cutáneo térmico.

ESCISIÓN QUIRÚRGICA. Se encontraron dos reportes de caso^{157,158} y dos series de casos^{159,160}, en los cuales utilizaron una hoja de bisturí número 15, con excelentes resultados cosméticos y funcionales, y pocas complicaciones asociadas. En un reporte de caso se evaluó

la efectividad de la cirugía en combinación con la dermoabrasión; se obtuvieron buenos resultados cosméticos, sin complicaciones asociadas (161).

HIDROCIRUGÍA. Se encontró una serie de casos tratados con hidrocirugía, en la que utilizaron Verajet[®], el cual es un dispositivo que produce un efecto Venturi en su punta, haciendo el corte, el desbridamiento y la succión del tejido removido. Se reportaron excelentes resultados, sin complicaciones asociadas, pero con alto costo¹⁶².

BISTURÍ ULTRASÓNICO. Se encontraron dos reportes de casos en que se utilizó bisturí ultrasónico Harmonic[®]. Se hizo un pase con una intensidad máxima de 10 unidades y se logró la remoción completa del tejido redundante. No se presentaron complicaciones y se obtuvieron excelentes resultados cosméticos^{163,164}.

BISTURÍ "SHAW". Es un dispositivo que consiste en hojas de bisturí número 10 o 15, cubiertas por teflón y conectadas a un dispositivo eléctrico, el cual le suministra una potencia cercana a 115 v y una temperatura aproximada a 270 °C, que permite hacer un corte preciso y la coagulación de los vasos sanguíneos, simultáneamente. Se encontraron dos series de casos^{165,166} y un reporte de caso¹⁶⁷, en los que se utilizó este bisturí, con temperaturas de 150 a 200 °C. Se obtuvieron buenos resultados cosméticos, sin complicaciones asociadas.

Manejo con láser de CO₂

LÁSER DE CO₂ COMO MONOTERAPIA. Se encontraron dos estudios descriptivos retrospectivos^{168,169}, tres serie de casos^{168,170,171} y seis reportes de casos¹⁷²⁻¹⁷⁷. Se obtuvieron excelentes resultados cosméticos, sin recurrencias entre los 6 y 41,6 meses de seguimiento. Se presentaron complicaciones menores, como hemorragia leve y fístula alar naso-cutánea, hipopigmentación y forma-

ción de cicatriz. El láser de CO₂ se utiliza en un modo de corte continuo, con piezas de 1 mm de ancho y potencia de 10 a 20 vatios, para practicar cortes finos, moldeando y retirando el tejido en exceso.

CO₂ - combinaciones

CO₂ MÁS ERBIUM YAG. Solo se encontró una serie de seis casos. Se lograron resultados cosméticos excelentes, con reepitelización temprana (1 a 2 semanas), sin complicaciones asociadas y sin recurrencias a un año de seguimiento¹⁷⁸.

CO₂ MÁS ELECTROCOAGULACIÓN BIPOLAR. Se encontró una serie de casos en la que se evaluó esta modalidad de tratamiento en cuatro pacientes, con buenos resultados cosméticos y sin complicaciones asociadas. Un paciente presentó recurrencia un año después del tratamiento¹⁷⁹.

CO₂ MÁS ELECTROCIRUGÍA. Se encontró un reporte de caso sobre esta modalidad de tratamiento. Se hizo la resección con electrocirugía y posteriormente se pulió el tejido remanente con el láser de CO₂, con excelente resultado cosmético y sin complicaciones asociadas¹⁸⁰.

CO₂ MÁS LÁSER PULSADO DE COLORANTES. Se encontró un reporte de caso en el cual utilizaron láser de CO₂ por cinco sesiones, cada dos o tres meses. No se presentaron complicaciones asociadas y a los siete meses después del procedimiento se practicaron tres sesiones con láser pulsado de colorantes, con lo cual se logró disminución del eritema y de las telangiectasias, sin recaídas ni formación de cicatrices hipertróficas¹⁸¹.

CO₂ COMPARADO CON ELECTROCIRUGÍA. No hubo recurrencias al año de seguimiento con ninguno de los dos métodos. Se encontró una serie de casos, en la cual se trataron tres pacientes, con láser de CO₂ en la mitad de la nariz y electrocirugía en la otra mitad. No se presentaron complicaciones con ninguna de las dos técnicas, la epitelización se logró a los 10 a 14 días en los dos lados por igual; el tiempo quirúrgico fue menor con la electrocirugía y se observó cicatrización más pro-

minente en el lado tratado con electrocirugía. No hubo recurrencias al año de seguimiento con ninguno de los dos métodos¹⁸².

Otros métodos

RADIOFRECUENCIA. Se encontraron dos reportes de caso^{183,184} y dos serie de casos^{185,186} en que se evaluó la radiofrecuencia de tipo "Coblation". Se obtuvieron buenos resultados cosméticos, con reepitelización completa a las dos semanas y sin recurrencias a los seis meses (en el reporte de caso). La única complicación que se presentó fue hipopigmentación en el área tratada.

LÁSER DIODO. Se encontraron dos series de casos. En uno de ellos utilizaron un diodo de 1.470 nanómetros (nm) en una sola sesión en dos pacientes con rinofima que necesitaban tratamiento quirúrgico, y obtuvieron buenos resultados¹⁸⁷. En el otro, de Apikian, *et al.*, en seis pacientes con rinofima leve a moderado, utilizaron un diodo de 1.450 nm cada cuatro semanas por cuatro sesiones, con excelentes resultados cosméticos y sin complicaciones asociadas¹⁸⁸.

ERBIUM:YAG LÁSER. Se encontraron tres series de casos en que se evaluó este tipo de tratamiento. Se trataron 17 pacientes, bajo anestesia local en una sola sesión, excepto en un paciente que requirió un retoque por presentar enfermedad residual. Los resultados fueron buenos a excelentes, sin complicaciones asociadas, con reepitelización a las 1 a 4 semanas, y sin recurrencias al año de seguimiento¹⁸⁹⁻¹⁹¹.

RADIOTERAPIA. Se encontraron un reporte de caso¹⁹² de un paciente con rinofima, sin cáncer de piel asociado, y una serie de casos¹⁹³ de dos pacientes con rinofima, con carcinoma basocelular asociado. Se obtuvo disminución del rinofima, sin recurrencias entre 1 y 7 años de seguimiento y con satisfacción por parte de los pacientes.

LÁSER ABLATIVO FRACCIONADO YTTRIUM-SCANDIUM-GALLIUM-GARNET. Se encontró un reporte de caso de un paciente con rinofima leve asociado a lesiones quísticas. Se obtuvo con mejoría de las lesiones quísticas asociadas, sin resolución del rinofima¹⁹⁴.

RECOMENDACIONES PARA EL TRATAMIENTO DE ROSÁCEA PÁPULO-PUSTULAR LEVE A MODERADA

PRIMERA LÍNEA

- Metronidazol tópico al 0,75 % o al 1 %, una vez al día por 8 a 12 semanas
- Ácido azelaico al 15 o 20% una vez al día por 12 semanas
- Sulfacetamida al 10 % más azufre al 5 % una vez al día por 8 semanas

SEGUNDA LÍNEA

- Permetrina al 5% como monoterapia por 1 a 3 meses o combinada con ivermectina, 200 µg/kg, dosis única
- Peróxido de benzoilo al 5 o al 10 % por 8 a 12 semanas, como monoterapia o combinado con clindamicina al 1 %

TERCERA LÍNEA

- Otros antibióticos tópicos como clindamicina al 1 % cada 12 horas por 12 semanas o eritromicina al 2 % por 12 semanas
- Retinoides tópicos como tretinoína al 0,05 % una vez al día por 16 semanas
- Inhibidores de la calcineurina como pimecrolimus o tacrolimus una o dos veces al día por 6 a 12 semanas

TABLA 5. Recomendaciones para el tratamiento de rosácea pápulo-pustular leve a moderada

RECOMENDACIONES PARA EL TRATAMIENTO DE ROSÁCEA PÁPULOPUSTULAR MODERADA SIN RESPUESTA O GRAVE

PRIMERA LÍNEA

- Doxiciclina, 40 o 100 mg una vez al día por 12 a 16 semanas

SEGUNDA LÍNEA

- Retinoides sistémicos: isotretinoína, 0,3 a 1 mg/kg al día por 12 a 16 semanas
- Azitromicina, 500 mg tres veces a la semana por 4 semanas

TERCERA LÍNEA

- Metronidazol oral, 500 mg por 12 semanas
- Otros antibióticos orales como claritromicina, 500 mg cada 12 horas por 8 semanas
- Erradicación del *H. pylori*

TABLA 6. Recomendaciones para el tratamiento de rosácea pápulopustular moderada sin respuesta o grave

RECOMENDACIONES PARA EL TRATAMIENTO DE ROSÁCEA ERITEMATO-TELANGIECTÁSICA

- El tratamiento de primera línea para esta forma de rosácea es el PDL
- La segunda línea de tratamiento es la luz intensa pulsada.
- Como tercera línea de tratamiento se puede utilizar: tratamiento fotodinámica, nadolol, oximetazolina, clonidona, carvedilol ondansetron, licorice y el propanolol.
- Como tratamiento coadyuvante en el eritema, las opciones disponibles son los inhibidores de la calcineurina, metronidazol, ácido azelaico, sulfacetamida y retinoides tópicos.

TABLA 7. Recomendaciones para el tratamiento de rosácea eritemato-telangiectásica

RECOMENDACIONES PARA EL TRATAMIENTO DE ROSÁCEA FIMATOSA

- El tratamiento de primera línea es el láser CO₂.
- Los tratamientos de segunda línea son el manejo quirúrgico, principalmente con electrocirugía.
- La isotretinoína es útil en lesiones iniciales de rinofima.

TABLA 8. Recomendaciones para el tratamiento de rosácea fimatosa

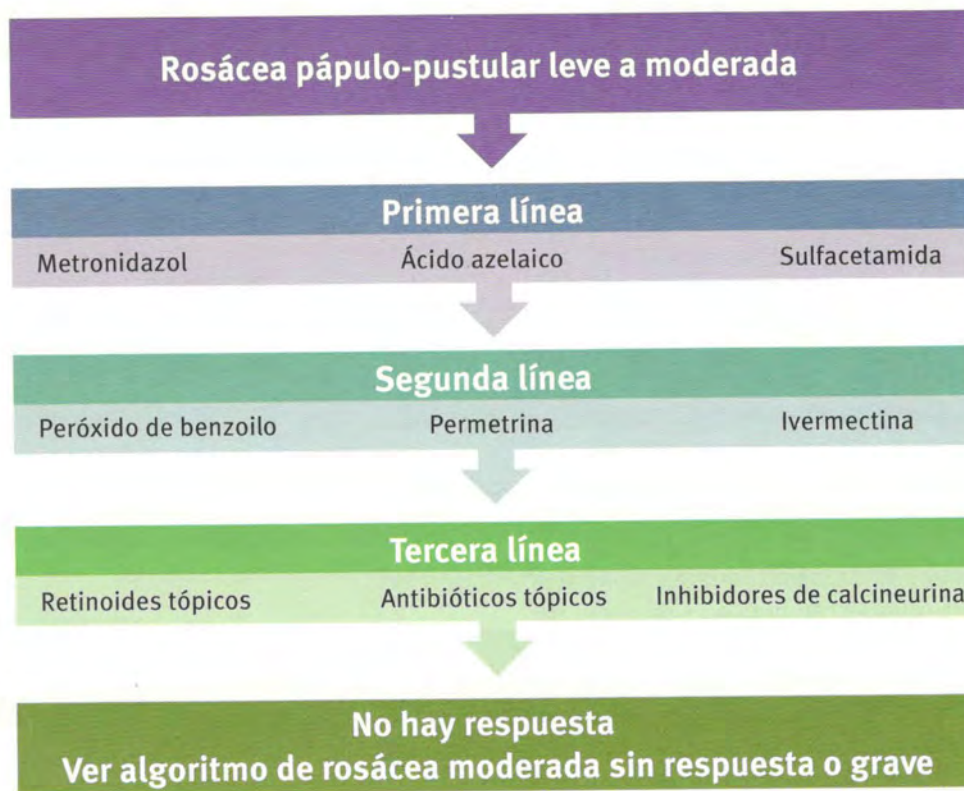


FIGURA 1. Algoritmo de manejo de rosácea pápulo-pustular leve a moderada.

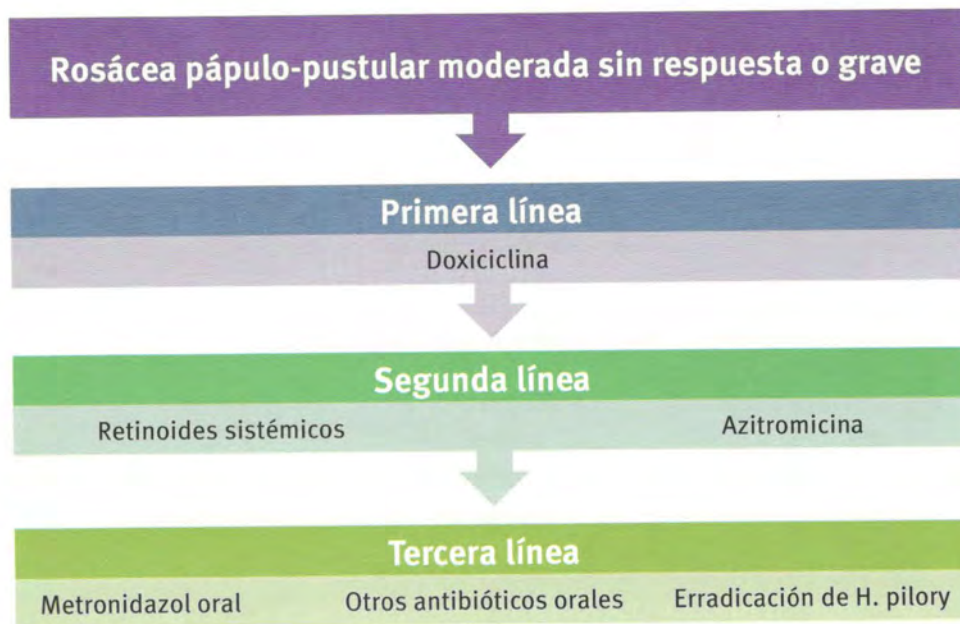


FIGURA 2. Algoritmo de manejo de rosácea pápulo-pustular moderada sin respuesta o grave.

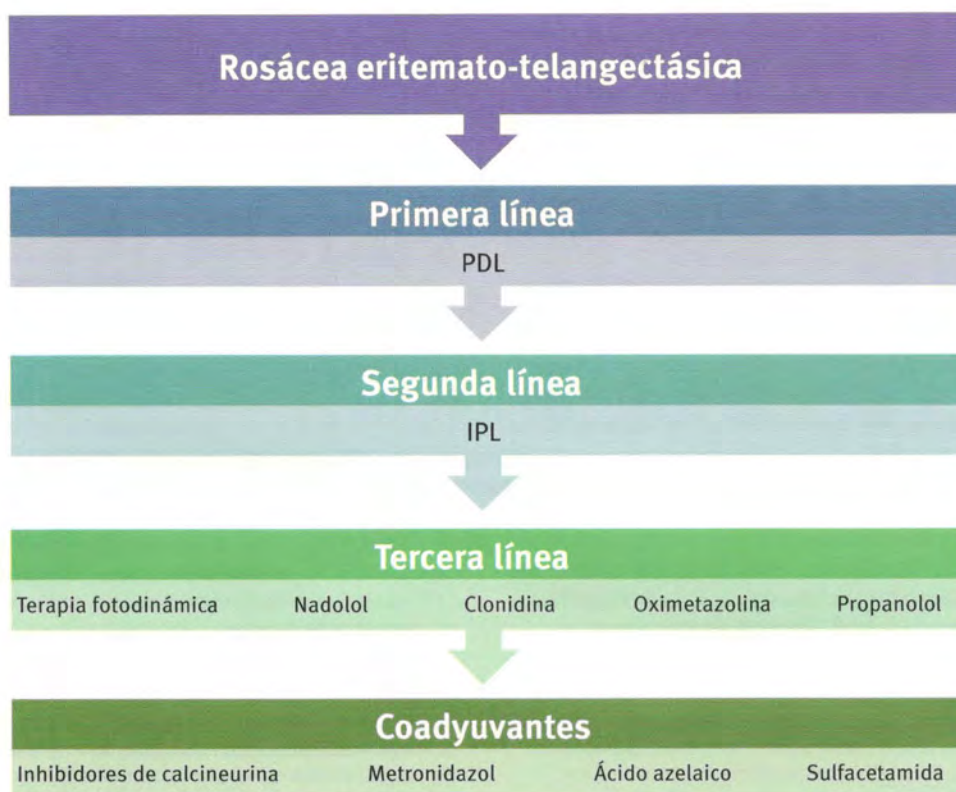


FIGURA 3. Algoritmo de manejo de rosácea eritemato-telangiectásica.

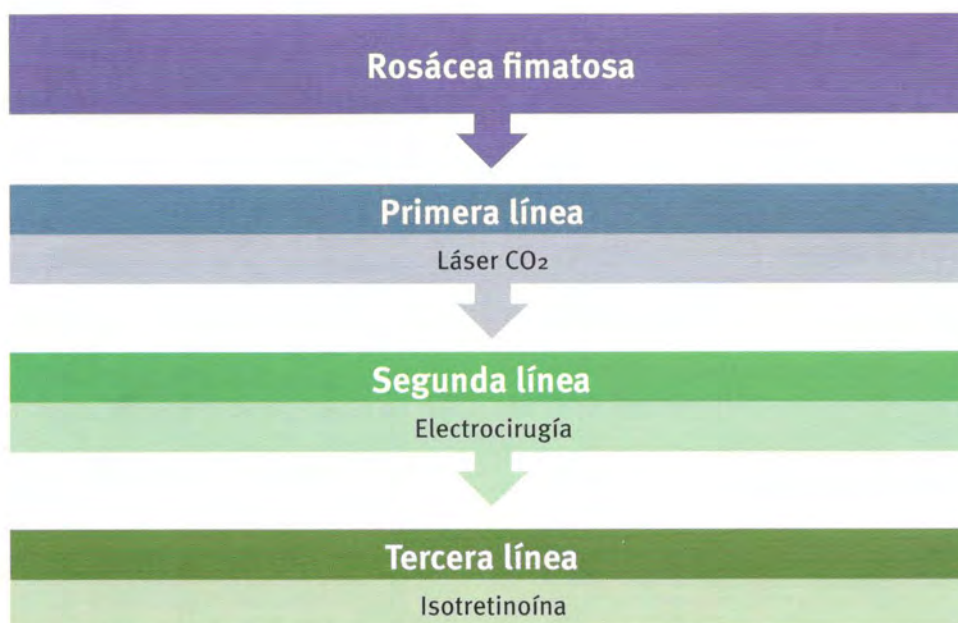


FIGURA 4. Algoritmo de manejo de rosácea fimatosa.

Referencias

- van Zuuren EJ, Gupta AK, Gover MD, Graber M, Hollis S. Systematic review of rosacea treatments. *J Am Acad Dermatol*. 2007;56:107-15.
- Elewski B, Draelos Z, Dréno B, Jansen T, Layton A, Picardo M. Rosacea - global diversity and optimized outcome: Proposed international consensus from the Rosacea International Expert Group. *J Eur Acad Dermatol Venereol*. 2011;25:188-200.
- Powell FC. Rosacea. *N Engl J Med*. 2005;352:793-803.
- Bamford JT. Rosacea: Current thoughts on origin. *Semin Cutan Med Surg*. 2001;20:199-206.
- Zuber TJ. Rosacea. *Prim Care*. 2000;27:309-18.
- Gallo R, Drago F, Paolino S, Parodi A. Rosacea treatments: What's new and what's on the horizon? *Am J Clin Dermatol*. 2010;11:299-303.
- Crawford GH, Pelle MT, James WD. Rosacea: I. Etiology, pathogenesis, and subtype classification. *J Am Acad Dermatol*. 2004;51:327-41.
- Wilkin J. Standard classification of rosacea: Report of the National Rosacea Society Expert Committee on the Classification and Staging of Rosacea. *J Am Acad Dermatol*. 2002;46:584-7.
- Wilkin J. Standard grading system for rosacea: Report of the National Rosacea Society Expert Committee on the classification and staging of rosacea. *J Am Acad Dermatol*. 2004;50:907-12.
- Pereira TM, Vieira AP, Basto AS. Rosacea with extensive extrafacial lesions. *Int J Dermatol*. 2008;47:52-5.
- AGREE Next Steps Consortium. Appraisal of guidelines for research & evaluation II. Ontario: Agree; 2009. Fecha de consulta: 3 de mayo de 2012. Disponible en: <http://www.agreetrust.org>.
- Jorizzo JL, Lebwohl M, Tobey RE. The efficacy of metronidazole 1% cream once daily compared with metronidazole 1% cream twice daily and their vehicles in rosacea: A double-blind clinical trial. *J Am Acad Dermatol*. 1998;39:502-4.
- Dahl MV, Jarratt M, Kaplan D, Tuley MR, Baker MD. Once-daily topical metronidazole cream formulations in the treatment of the papules and pustules of rosacea. *J Am Acad Dermatol*. 2001;45:723-30.
- Nielsen PG. Treatment of rosacea with 1% metronidazole cream. A double-blind study. *Br J Dermatol*. 1983;108:327-32.
- Dahl MV, Katz HI, Krueger GG, Millikan LE, Odom RB, Parker F, et al. Topical metronidazole maintains remissions of rosacea. *Arch Dermatol*. 1998;134:679-83.
- Tan JKL, Girard C, Krol A, Murray HE, Papp KA, Poulin Y, et al. Randomized placebo-controlled trial of metronidazole 1% cream with sunscreen SPF 15 in treatment of rosacea. *J Cutan Med Surg*. 2002;6:529-34.
- Bleicher PA, Charles JH, Sober AJ. Topical metronidazole therapy for rosacea. *Arch Dermatol*. 1987;123:609-14.
- Barnhorst DA Jr, Foster JA, Chern KC, Meisler DM. The efficacy of topical metronidazole in the treatment of ocular rosacea. *Ophthalmology*. 1996;103:1880-3.
- Aronson IK, Rumsfield JA, West DP, Alexander J, Fischer JH, Paloucek FP. Evaluation of topical metronidazole gel in acne rosacea. *Drug Intell Clin Pharm*. 1987;21:346-51.
- Breneman DL, Stewart D, Hevia O, Hino PD, Drake LA. A double-blind, multicenter clinical trial comparing efficacy of once-daily metronidazole 1 percent cream to vehicle in patients with rosacea. *Cutis*. 1998;61:44-7.
- Wolf JE Jr, Del Rosso JQ. The CLEAR trial: Results of a large community-based study of metronidazole gel in rosacea. *Cutis*. 2007;79:73-80.
- Draelos ZD. Assessment of skin barrier function in rosacea patients with a novel 1% metronidazole gel. *J Drugs Dermatol*. 2005;4:557-62.
- Eriksson G, Nord CE. Impact of topical metronidazole on the skin and colon microflora in patients with rosacea. *Infection*. 1987;15:8-10.
- Elewski BE, Fleischer AB Jr, Pariser DM. A comparison of 15% azelaic acid gel and 0.75% metronidazole gel in the topical treatment of papulopustular rosacea: results of a randomized trial. *Arch Dermatol*. 2003;139:1444-50.
- Maddin S. A comparison of topical azelaic acid 20% cream and topical metronidazole 0.75% cream in the treatment of patients with papulopustular rosacea. *J Am Acad Dermatol*. 1999;40:961-5.
- Elewski BE. Rosacea trial comparing twice-daily azelaic acid gel 15% with once-daily metronidazole gel 1%. *Cutis*. 2007;79:57-8.
- Colón LE, Johnson LA, Gottschalk RW. Cumulative irritation potential among metronidazole gel 1%, metronidazole gel 0.75%, and azelaic acid gel 15%. *Cutis*. 2007;79:317-21.
- Wolf JE Jr, Kerrouche N, Arsonnaud S. Efficacy and safety of once-daily metronidazole 1% gel compared with twice-daily azelaic acid 15% gel in the treatment of rosacea. *Cutis*. 2006;77(Suppl.4):3-11.
- Nielsen PG. A double-blind study of 1% metronidazole cream versus systemic oxytetracycline therapy for rosacea. *Br J Dermatol*. 1983;109:63-5.
- Veien NK, Christiansen JV, Hjorth N, Schmidt H. Topical metronidazole in the treatment of rosacea. *Cutis*. 1986;38:209-10.
- Torok HM, Webster G, Dunlap FE, Egan N, Jarratt M, Stewart D. Combination sodium sulfacetamide 10% and sulfur 5% cream with sunscreens versus metronidazole 0.75% cream for rosacea. *Cutis*. 2005;75:357-63.
- Koçak M, Yaşlı S, Vahapoğlu G, Ekicioğlu M. Permethrin 5% cream versus metronidazole 0.75% gel for the treatment of papulopustular rosacea. A randomized double-blind placebo-controlled study. *Dermatology (Basel)*. 2002;205:265-70.
- Signore RJ. A pilot study of 5 percent permethrin cream versus 0.75 percent metronidazole gel in acne rosacea. *Cutis*. 1995;56:177-9.
- Koca R, Altinyazar HC, Ankarali H, Muhtar S, Tekin NS, Cinar S. A comparison of metronidazole 1% cream and pimecrolimus 1% cream in the treatment of patients with papulopustular rosacea: A randomized open-label clinical trial. *Clin. Exp Dermatol*. 2010;35:251-6.
- Oztürkcan S, Ermertcan AT, Sahin MT, Afşar FS. Efficiency of benzoyl peroxide-erythromycin gel in comparison with metronidazole gel in the treatment of acne rosacea. *J Dermatol*. 2004;31:610-7.
- Altinyazar HC, Koca R, Tekin NS, Ertürk E. Adapalene Vs. metronidazole gel for the treatment of rosacea. *Int J Dermatol*. 2005;44:252-5.
- Mostafa FF, El Harras MA, Gomaa SM, Al Mokadem S, Nassar AA, Abdel Gawad EH. Comparative study of some treatment modalities of rosacea. *J Eur Acad Dermatol Venereol*. 2009;23:22-8.
- Del Rosso JQ, Bruce S, Jarratt M, Menter A, Staedtler G. Efficacy of topical azelaic acid (AzA) gel 15% plus oral doxycycline 40 mg versus metronidazole gel 1% plus oral doxycycline 40 mg in mild-to-moderate papulo-pustular rosacea. *J Drugs Dermatol*. 2010;9:607-13.
- Mayr-Kanhäuser S, Kränke B, Kaddu S, Müllegger RR. Resolution of granulomatous rosacea after eradication of *Helicobacter pylori* with clarithromycin, metronidazole and pantoprazole. *Eur J Gastroenterol Hepatol*. 2001;13:1379-83.
- Fowler JF Jr. Combined effect of anti-inflammatory dose doxycycline (40 mg doxycycline, usp monohydrate controlled-release capsules) and metronidazole topical gel 1% in the treatment of

- rosacea. *J Drugs Dermatol*. 2007;6:641-5.
41. Sanchez J, Somolinos AL, Almodóvar PI, Webster G, Bradshaw M, Powala C. A randomized, double-blind, placebo-controlled trial of the combined effect of doxycycline hyclate 20 mg tablets and metronidazole 0.75% topical lotion in the treatment of rosacea. *J Am Acad Dermatol*. 2005;53:791-7.
42. Saihan EM, Burton JL. A double-blind trial of metronidazole versus oxytetracycline therapy for rosacea. *Br J Dermatol*. 1980;102:443-5.
43. Thiboutot D, Thieroff-Ekerdt R, Graupe K. Efficacy and safety of azelaic acid (15%) gel as a new treatment for papulopustular rosacea: Results from two vehicle-controlled, randomized phase III studies. *J Am Acad Dermatol*. 2003;48:836-45.
44. Bjerke R, Fyrand O, Graupe K. Double-blind comparison of azelaic acid 20% cream and its vehicle in treatment of papulo-pustular rosacea. *Acta Derm Venereol*. 1999;79:456-9.
45. Thiboutot DM, Fleischer AB Jr, Del Rosso JQ, Graupe K. Azelaic acid 15% gel once daily versus twice daily in papulo-pustular rosacea. *J Drugs Dermatol*. 2008;7:541-6.
46. Thiboutot DM, Fleischer AB, Del Rosso JQ, Rich P. A multicenter study of topical azelaic acid 15% gel in combination with oral doxycycline as initial therapy and azelaic acid 15% gel as maintenance monotherapy. *J Drugs Dermatol*. 2009;8:639-48.
47. Draelos ZD, Green BA, Edison BL. An evaluation of a polyhydroxy acid skin care regimen in combination with azelaic acid 15% gel in rosacea patients. *J Cosmet Dermatol*. 2006;5:23-9.
48. Del Rosso JQ, Webster GF, Jackson M, Rendon M, Rich P, Torok H, et al. Two randomized phase III clinical trials evaluating anti-inflammatory dose doxycycline (40 mg doxycycline, USP capsules) administered once daily for treatment of rosacea. *J Am Acad Dermatol*. 2007;56:791-802.
49. Bartholomew RS, Reid BJ, Cheesbrough MJ, Macdonald M, Galloway NR. Oxytetracycline in the treatment of ocular rosacea: A double-blind trial. *Br J Ophthalmol*. 1982;66:386-8.
50. Määttä M, Kari O, Tervahartiala T, Peltonen S, Kari M, Saari M, et al. Tear fluid levels of MMP-8 are elevated in ocular rosacea-treatment effect of oral doxycycline. *Graefes Arch Clin Exp Ophthalmol*. 2006;244:957-62.
51. Del Rosso JQ, Schlessinger J, Werschler P. Comparison of anti-inflammatory dose doxycycline versus doxycycline 100 mg in the treatment of rosacea. *J Drugs Dermatol*. 2008;7:573-6.
52. Webster GF. An open-label, community-based, 12-week assessment of the effectiveness and safety of monotherapy with doxycycline 40 mg (30 mg immediate-release and 10 mg delayed-release beads). *Cutis*. 2010;86(Suppl.5):7-15.
53. Del Rosso JQ. Effectiveness and safety of doxycycline 40 mg (30-mg immediate-release and 10-mg delayed-release beads) once daily as add-on therapy to existing topical regimens for the treatment of papulopustular rosacea: Results from a community-based trial. *Cutis*. 2010;86(Suppl.5):16-25.
54. Quarterman MJ, Johnson DW, Abele DC, Leshner JL Jr, Hull DS, Davis LS. Ocular rosacea. Signs, symptoms, and tear studies before and after treatment with doxycycline. *Arch Dermatol*. 1997;133:49-54.
55. Ta CN, Shine WE, McCulley JP, Pandya A, Trattler W, Norbury JW. Effects of minocycline on the ocular flora of patients with acne rosacea or seborrheic blepharitis. *Cornea*. 2003;22:545-8.
56. Akhyani M, Ehsani AH, Ghiasi M, Jafari AK. Comparison of efficacy of azithromycin Vs. doxycycline in the treatment of rosacea: a randomized open clinical trial. *Int J Dermatol*. 2008;47:284-8.
57. Torresani C, Pavesi A, Manara GC. Clarithromycin versus doxycycline in the treatment of rosacea. *Int J Dermatol*. 1997;36:942-6.
58. Wilkin JK, DeWitt S. Treatment of rosacea: Topical clindamycin versus oral tetracycline. *Int J Dermatol*. 1993;32:65-7.
59. Seal DV, Wright P, Ficker L, Hagan K, Troski M, Menday P. Placebo controlled trial of fusidic acid gel and oxytetracycline for recurrent blepharitis and rosacea. *Br J Ophthalmol*. 1995;79:42-5.
60. Ranu H, Lee J, Hee TH. Therapeutic hotline: Successful treatment of Morbihan's disease with oral prednisolone and doxycycline. *Dermatol Ther*. 2010;23:682-5.
61. Gollnick H, Blume-Peytavi U, Szabó EL, Meyer KG, Hauptmann P, Popp G, et al. Systemic isotretinoin in the treatment of rosacea - doxycycline- and placebo-controlled, randomized clinical study. *J Dtsch Dermatol Ges*. 2010;8:505-15.
62. Ertl GA, Levine N, Kligman AM. A comparison of the efficacy of topical tretinoin and low-dose oral isotretinoin in rosacea. *Arch Dermatol*. 1994;130:319-24.
63. Hoting E, Paul E, Plewig G. Treatment of rosacea with isotretinoin. *Int J Dermatol*. 1986;25:660-3.
64. Marsden JR, Shuster S, Neugebauer M. Response of rosacea to isotretinoin. *Clin Exp Dermatol*. 1984;9:484-8.
65. Erdogan FG, Yurtsever P, Aksoy D, Eskioglu F. Efficacy of low-dose isotretinoin in patients with treatment-resistant rosacea. *Arch Dermatol*. 1998;134:884-5.
66. Hofer T. Continuous «microdose» isotretinoin in adult recalcitrant rosacea. *Clin Exp Dermatol*. 2004;29:204-5.
67. Gajardo J. Severe rosacea treated with oral isotretinoin. *Rev Med Chil*. 1994;122:177-9.
68. Turjanmaa K, Reunala T. Isotretinoin treatment of rosacea. *Acta Derm Venereol*. 1987;67:89-91.
69. Lembo G, Giannetti A. Treatment of acne rosacea with 13-cis-retinoic acid. *Med Cutan Ibero Lat Am*. 1987;15:274-6.
70. Schmidt JB, Gebhart W, Raff M, Spona J. 13-cis-retinoic acid in rosacea. Clinical and laboratory findings. *Acta Derm Venereol*. 1984;64:15-21.
71. Bostanci O, Borelli C, Schaller M. Treatment of extrafacial rosacea with low-dose isotretinoin. *Acta Derm Venereol*. 2010;90:409-10.
72. Vienne MP, Ochando N, Borrel MT, Gall Y, Lauze C, Dupuy P. Retinaldehyde alleviates rosacea. *Dermatology (Basel)*. 1999;199(Suppl.1):53-6.
73. Firooz A, Firoozabadi MR, Dowlati Y. Rosacea fulminans (pyoderma faciale): Successful treatment of a 3-year-old girl with oral isotretinoin. *Int J Dermatol*. 2001;40:203-5.
74. McHugh RC, Rice A, Sangha ND, McCarty MA, Utterback R, Rohrback JM, et al. A topical azithromycin preparation for the treatment of acne vulgaris and rosacea. *J Dermatolog Treat*. 2004;15:295-302.
75. Bakar O, Demircay Z, Yuksel M, Haklar G, Sanisoglu Y. The effect of azithromycin on reactive oxygen species in rosacea. *Clin Exp Dermatol*. 2007;32:197-200.
76. Bakar O, Demircay Z, Tokar E, Cakir S. Ocular signs, symptoms and tear function tests of papulopustular rosacea patients receiving azithromycin. *J Eur Acad Dermatol Venereol*. 2009;23:544-9.
77. Fernandez-Obregon A, Patton DL. The role of *Chlamydia pneumoniae* in the etiology of acne rosacea: Response to the use of oral azithromycin. *Cutis*. 2007;79:163-7.
78. Elewski BE. A novel treatment for acne vulgaris and rosacea. *J Eur Acad Dermatol Venereol*. 2000;14:423-4.
79. Fernandez-Obregon A. Oral use of azithromycin for the treatment of acne rosacea. *Arch Dermatol*. 2004;140:489-90.
80. Bakar O, Demircay Z, Gürbüz O. Therapeutic potential of azithromycin in rosacea. *Int J Dermatol*. 2004;43:151-4.
81. Modi S, Harting M, Rosen T. Azithromycin as an alternative rosacea therapy when tetracyclines prove problematic. *J Drugs Dermatol*. 2008;7:898-9.

82. Sehgal VN, Sharma S, Sardana K. Rosacea/acne rosacea: Efficacy of combination therapy of azithromycin and topical 0.1% tacrolimus ointment. *J Eur Acad Dermatol Venereol*. 2008;22:1366-8.
83. Fuentelsaz V, Ara M, Corredera C, Lezcano V, Juberias P, Carapeto FJ. Rosacea fulminans in pregnancy: Successful treatment with azithromycin. *Clin Exp Dermatol*. 2011;36:674-6.
84. Karabulut AA, Izol Serel B, Eksioğlu HM. A randomized, single-blind, placebo-controlled, split-face study with pimecrolimus cream 1% for papulo-pustular rosacea. *J Eur Acad Dermatol Venereol*. 2008;22:729-34.
85. Weissenbacher S, Merkl J, Hildebrandt B, Wollenberg A, Braeutigam M, Ring J, et al. Pimecrolimus cream 1% for papulo-pustular rosacea: A randomized vehicle-controlled double-blind trial. *Br J Dermatol*. 2007;156:728-32.
86. Lee DH, Li K, Suh DH. Pimecrolimus 1% cream for the treatment of steroid-induced rosacea: An 8-week split-face clinical trial. *Br J Dermatol*. 2008;158:1069-76.
87. Chu C-Y. The use of 1% pimecrolimus cream for the treatment of steroid-induced rosacea. *Br J Dermatol*. 2005;152:396-9.
88. Chu C-Y. An open-label pilot study to evaluate the safety and efficacy of topically applied pimecrolimus cream for the treatment of steroid-induced rosacea-like eruption. *J Eur Acad Dermatol Venereol*. 2007;21:484-90.
89. Crawford KM, Russ B, Bostrom P. Pimecrolimus for treatment of acne rosacea. *Skinmed*. 2005;4:147-50.
90. Cunha PR, Rossi AB. Pimecrolimus cream 1% is effective in a case of granulomatous rosacea. *Acta Derm Venereol*. 2006;86:71-2.
91. Gül U, Gönül M, Kiliç A, Koçak O, Aslan E, Ergül G, et al. A case of granulomatous rosacea successfully treated with pimecrolimus cream. *J Dermatolog Treat*. 2008;19:313-5.
92. Bamford JTM, Elliott BA, Haller IV. Tacrolimus effect on rosacea. *J Am Acad Dermatol*. 2004;50:107-8.
93. Goldman D. Tacrolimus ointment for the treatment of steroid-induced rosacea: A preliminary report. *J Am Acad Dermatol*. 2001;44:995-8.
94. Antille C, Saurat J-H, Lübke J. Induction of rosaceiform dermatitis during treatment of facial inflammatory dermatoses with tacrolimus ointment. *Arch Dermatol*. 2004;140:457-60.
95. Lübke J, Milingou M. Images in clinical medicine. Tacrolimus ointment, alcohol, and facial flushing. *N Engl J Med*. 2004;351:2740.
96. Milingou M, Antille C, Sorg O, Saurat J-H, Lübke J. Alcohol intolerance and facial flushing in patients treated with topical tacrolimus. *Arch Dermatol*. 2004;140:1542-4.
97. Garg G, Thami GP. Clinical efficacy of tacrolimus in rosacea. *J Eur Acad Dermatol Venereol*. 2009;23:239-40.
98. Bamford JT, Tilden RL, Blankush JL, Gangness DE. Effect of treatment of *Helicobacter pylori* infection on rosacea. *Arch Dermatol*. 1999;135:659-63.
99. Gedik GK, Karaduman A, Sivri B, Caner B. Has *Helicobacter pylori* eradication therapy any effect on severity of rosacea symptoms? *J Eur Acad Dermatol Venereol*. 2005;19:398-9.
100. Uta S, Ozbakir O, Turasan A, Uta C. *Helicobacter pylori* eradication treatment reduces the severity of rosacea. *J Am Acad Dermatol*. 1999;40:433-5.
101. Son SW, Kim IH, Oh CH, Kim JG. The response of rosacea to eradication of *Helicobacter pylori*. *Br J Dermatol*. 1999;140:984-5.
102. Boixeda de Miquel D, Vázquez Romero M, Vázquez Sequeiros E, Foruny Olcina JR, Boixeda de Miquel P, López San Román A, et al. Effect of *Helicobacter pylori* eradication therapy in rosacea patients. *Rev Esp Enferm Dig*. 2006;98:501-9.
103. Parodi A, Paolino S, Greco A, Drago F, Mansi C, Rebora A, et al. Small intestinal bacterial overgrowth in rosacea: Clinical effectiveness of its eradication. *Clin Gastroenterol Hepatol*. 2008;6:759-64.
104. Candelli M, Carloni E, Nista EC, Cazzato IA, Pignataro G, Rigante D, et al. *Helicobacter pylori* eradication and acne rosacea resolution: cause-effect or coincidence? *Dig Liver Dis*. 2004;36:163.
105. Daković Z, Vesi S, Vuković J, Milenković S, Janković-Terzi K, Duki S, et al. Ocular rosacea and treatment of symptomatic *Helicobacter pylori* infection: A case series. *Acta Dermatovenereol Alp Panonica Adriat*. 2007;16:83-6.
106. Mayr-Kanhäuser S, Kränke B, Kaddu S, Müllegger RR. Resolution of granulomatous rosacea after eradication of *Helicobacter pylori* with clarithromycin, metronidazole and pantoprazole. *Eur J Gastroenterol Hepatol*. 2001;13:1379-83.
107. Trumbore MW, Goldstein JA, Gurge RM. Treatment of papulo-pustular rosacea with sodium sulfacetamide 10%/sulfur 5% emollient foam. *J Drugs Dermatol*. 2009;8:299-304.
108. Draelos ZD. The multifunctionality of 10% sodium sulfacetamide, 5% sulfur emollient foam in the treatment of inflammatory facial dermatoses. *J Drugs Dermatol*. 2010;9:234-6.
109. Allen KJ, Davis CL, Billings SD, Mousdicas N. Recalcitrant papulo-pustular rosacea in an immunocompetent patient responding to combination therapy with oral ivermectin and topical permethrin. *Cutis*. 2007;80:149-51.
110. Forstinger C, Kittler H, Binder M. Treatment of rosacea-like demodicidosis with oral ivermectin and topical permethrin cream. *J Am Acad Dermatol*. 1999;41:775-7.
111. Montes LF, Cordero AA, Kriner J, Loder J, Flanagan AD. Topical treatment of acne rosacea with benzoyl peroxide acetone gel. *Cutis*. 1983;32:185-90.
112. Breneman D, Savin R, VandePol C, Vamvakias G, Levy S, Leyden J. Double-blind, randomized, vehicle-controlled clinical trial of once-daily benzoyl peroxide/clindamycin topical gel in the treatment of patients with moderate to severe rosacea. *Int J Dermatol*. 2004;43:381-7.
113. Leyden JJ, Thiboutot D, Shalita A. Photographic review of results from a clinical study comparing benzoyl peroxide 5%/clindamycin 1% topical gel with vehicle in the treatment of rosacea. *Cutis*. 2004;73(Suppl.6):11-7.
114. Wilkin JK. Effect of nadolol on flushing reactions in rosacea. *J Am Acad Dermatol*. 1989;20:202-5.
115. Schechter BA, Katz RS, Friedman LS. Efficacy of topical cyclosporine for the treatment of ocular rosacea. *Adv Ther*. 2009;26:651-9.
116. Mills OH Jr, Kligman AM. Topically applied erythromycin in rosacea. *Arch Dermatol*. 1976;112:553-4.
117. Sharquie KE, Najim RA, Al-Salman HN. Oral zinc sulfate in the treatment of rosacea: A double-blind, placebo-controlled study. *Int J Dermatol*. 2006;45:857-61.
118. Rigopoulos D, Kalogeromitros D, Gregoriou S, Pacouret JM, Koch C, Fisher N, et al. Randomized placebo-controlled trial of a flavonoid-rich plant extract-based cream in the treatment of rosacea. *J Eur Acad Dermatol Venereol*. 2005;19:564-8.
119. Auada-Souto MP, Velho PE. Low-strength trichloroacetic acid in the treatment of rosacea. *J Eur Acad Dermatol Venereol*. 2007;21:1443-5.
120. Bormann G, Gaber G, Fischer M, Marsch WC. Dapsone in rosacea fulminans. *J Eur Acad Dermatol Venereol*. 2001;15:465-7.
121. Laquieze S, Czernielewski J, Baltas E. Beneficial use of cetaphil moisturizing cream as part of a daily skin care regimen for individuals with rosacea. *J Dermatolog Treat*. 2007;18:158-62.

122. Draeos ZD, Fuller BB. Efficacy of 1% 4-ethoxybenzaldehyde in reducing facial erythema. *Dermatol Surg.* 2005;31:881-5.
123. Ortiz A, Elkeeb L, Truitt A, Hindiyyeh R, Aquino L, Tran M, *et al.* Topical PRK 124 (0.125%) lotion for improving the signs and symptoms of rosacea. *J Drugs Dermatol.* 2009;8:459-62.
124. Tremaine AM, Ortiz A, Elkeeb L, Tran M, Weinstein G. Long-term efficacy and safety of topical PRK 124 (0.125%) lotion (Pyratine-XR) in the treatment of mild-to-moderate rosacea. *J Drugs Dermatol.* 2010;9:647-50.
125. Wollina U. The response of erythematous rosacea to ondansetron. *Br J Dermatol.* 1999;140:561-2.
126. Weber TM, Ceilley RI, Buerger A, Kolbe L, Trookman NS, Rizer RL, *et al.* Skin tolerance, efficacy, and quality of life of patients with red facial skin using a skin care regimen containing licochalcone A. *J Cosmet Dermatol.* 2006;5:227-32.
127. Subramanyan K. Role of mild cleansing in the management of patient skin. *Dermatol Ther.* 2004;17(Suppl.1):26-34.
128. Wozniacka A, Wiczorkowska M, Gebicki J, Sysa-Jedrzejowska A. Topical application of 1-methylnicotinamide in the treatment of rosacea: A pilot study. *Clin Exp Dermatol.* 2005;30:632-5.
129. Berardesca E, Cameli N, Cavallotti C, Levy JL, Piérard GE, de Paoli Ambrosi G. Combined effects of silymarin and methylsulfonylmethane in the management of rosacea: Clinical and instrumental evaluation. *J Cosmet Dermatol.* 2008;7:8-14.
130. Wu JJ, Weinstein GD, Kricorian GJ, Kormeili T, McCullough JL. Topical kinetin 0.1% lotion for improving the signs and symptoms of rosacea. *Clin Exp Dermatol.* 2007;32:693-5.
131. Shanler SD, Ondo AL. Successful treatment of the erythema and flushing of rosacea using a topically applied selective alpha-adrenergic receptor agonist, oxymetazoline. *Arch Dermatol.* 2007;143:1369-71.
132. Hsu C-C, Lee JY-Y. Carvedilol for the treatment of refractory facial flushing and persistent erythema of rosacea. *Arch Dermatol.* 2011;147:1258-60.
133. Craig H, Cohen JB. Symptomatic treatment of idiopathic and rosacea-associated cutaneous flushing with propranolol. *J Am Acad Dermatol.* 2005;53:881-4.
134. Aizawa H, Niimura M. Oral spironolactone therapy in male patients with rosacea. *J Dermatol.* 1992;19:293-7.
135. Bernstein JE, Soltani K. Alcohol-induced rosacea flushing blocked by naloxone. *Br J Dermatol.* 1982;107:59-61.
136. Wilkin JK. Effect of subdepressor clonidine on flushing reactions in rosacea. Change in malar thermal circulation index during provoked flushing reactions. *Arch Dermatol.* 1983;119:211-4.
137. Ruiz-Esparza J, Barba Gomez JM, Rosales Berber I. A possible role for non-ablative radiofrequency in the treatment of rosacea. *J Drugs Dermatol.* 2003;2:621-3.
138. Mark KA, Sparacio RM, Voigt A, Marenus K, Sarnoff DS. Objective and quantitative improvement of rosacea-associated erythema after intense pulsed light treatment. *Dermatol Surg.* 2003;29:600-4.
139. Papageorgiou P, Clayton W, Norwood S, Chopra S, Rustin M. Treatment of rosacea with intense pulsed light: Significant improvement and long-lasting results. *Br J Dermatol.* 2008;159:628-32.
140. Schroeter CA, Haaf-von Below S, Neumann HAM. Effective treatment of rosacea using intense pulsed light systems. *Dermatol Surg.* 2005;31:1285-9.
141. Taub AF. Treatment of rosacea with intense pulsed light. *J Drugs Dermatol.* 2003;2:254-9.
142. Lane JE, Khachemoune A. Use of intense pulsed light to treat refractory granulomatous rosacea. *Dermatol Surg.* 2010;36:571-3.
143. Jasim ZF, Woo WK, Handley JM. Long-pulsed (6-ms) pulsed dye laser treatment of rosacea-associated telangiectasia using subpurpuric clinical threshold. *Dermatol Surg.* 2004;30:37-40.
144. Tan SR, Tope WD. Pulsed dye laser treatment of rosacea improves erythema, symptomatology, and quality of life. *J Am Acad Dermatol.* 2004;51:592-9.
145. Neuhaus IM, Zane LT, Tope WD. Comparative efficacy of non-purpuragenic pulsed dye laser and intense pulsed light for erythematotelangiectatic rosacea. *Dermatol Surg.* 2009;35:920-8.
146. Kim TG, Roh HJ, Cho SB, Lee JH, Lee SJ, Oh SH. Enhancing effect of pretreatment with topical niacin in the treatment of rosacea-associated erythema by 585-nm pulsed dye laser in Koreans: A randomized, prospective, split-face trial. *Br J Dermatol.* 2011;164:573-9.
147. Togsverd-Bo K, Wiegell SR, Wulf HC, Haedersdal M. Short and limited effect of long-pulsed dye laser alone and in combination with photodynamic therapy for inflammatory rosacea. *J Eur Acad Dermatol Venereol.* 2009;23:200-1.
148. Larson AA, Goldman MP. Recalcitrant rosacea successfully treated with multiplexed pulsed dye laser. *J Drugs Dermatol.* 2007;6:843-5.
149. Miller A. Treatment of erythematotelangiectatic rosacea with a KTP YAG laser. *J Drugs Dermatol.* 2005;4:760-2.
150. Maxwell EL, Ellis DAF, Manis H. Acne rosacea: Effectiveness of 532 nm laser on the cosmetic appearance of the skin. *J Otolaryngol Head Neck Surg.* 2010;39:292-6.
151. Nybaek H, Jemec GBE. Photodynamic therapy in the treatment of rosacea. *Dermatology (Basel).* 2005;211:135-8.
152. Bryld LE, Jemec GBE. Photodynamic therapy in a series of rosacea patients. *J Eur Acad Dermatol Venereol.* 2007;21:1199-202.
153. Katz B, Patel V. Photodynamic therapy for the treatment of erythema, papules, pustules, and severe flushing consistent with rosacea. *J Drugs Dermatol.* 2006;5(Suppl.2):6-8.
154. Ersek RA, Denton DR. Rhinophyma: Treatment with electrocautery and silver-impregnated porcine xenograft. *Plast Reconstr Surg.* 1984;74:269-73.
155. Humzah MD, Pandya AN. A modified electroshave technique for the treatment of rhinophyma. *Br J Plast Surg.* 2001;54:322-5.
156. Bogetti P, Boltri M, Spagnoli G, Dolcet M. Surgical treatment of rhinophyma: a comparison of techniques. *Aesthetic Plast Surg.* 2002;26:57-60.
157. Köse R, Okur MI, Güldür ME. Giant rhinophyma in a bronchial asthma patient treated by excision and full thickness skin grafting. *Dermatol. Online J.* 2008;14:9.
158. Schintler MV, Arbab E, Aberer W, Spindel S, Scharnagl E. Surgical management of extensive gnathophyma. *J Eur Acad Dermatol Venereol.* 2006;20:1325-7.
159. Stucker FJ, Lian T, Sanders K. The ABCs of rhinophyma management. *Am J Rhinol.* 2003;17:45-9.
160. Redett RJ, Manson PN, Goldberg N, Girotto J, Spence RJ. Methods and results of rhinophyma treatment. *Plast Reconstr Surg.* 2001;107:1115-23.
161. Gupta S, Handa S, Saraswat A, Kumar B. Conventional cold excision combined with dermabrasion for rhinophyma. *J Dermatol.* 2000;27:116-20.
162. Taghizadeh R, Mackay SP, Gilbert PM. Treatment of rhinophyma with the Versajet Hydrosurgery System. *J Plast Reconstr Aesthet Surg.* 2008;61:330-3.
163. Dufresne RG, Zienowicz RJ, Rozelle A, Whalen JD. An introduction of the ultrasonic scalpel: Utility in treatment of rhinophyma. *Plast Reconstr Surg.* 1996;98:160-2.

164. Tenna S, Giglioiorito P, Langella M, Carusi C, Persichetti P. Treatment of rhinophyma with ultrasonic scalpel: Case report. *J Plast Reconstr Aesthet Surg*. 2009;62:e164-5.
165. Vural E, Royer MC, Kokoska MS. Sculpting resection of rhinophyma using the Shaw scalpel. *Arch Facial Plast Surg*. 2009;11:263-6.
166. Eisen RF, Katz AE, Bohigian RK, Grande DJ. Surgical treatment of rhinophyma with the Shaw scalpel. *Arch Dermatol*. 1986;122:307-9.
167. Seiverling EV, Neuhaus IM. Nare obstruction due to massive rhinophyma treated using the Shaw scalpel. *Dermatol Surg*. 2011;37:876-9.
168. Karim Ali M, Streitmann MJ. Excision of rhinophyma with the carbon dioxide laser: A ten-year experience. *Ann Otol Rhinol Laryngol*. 1997;106:952-5.
169. Madan V, Ferguson JE, August PJ. Carbon dioxide laser treatment of rhinophyma: A review of 124 patients. *Br J Dermatol*. 2009;161:814-8.
170. Lim S-W, Lim S-W, Bekhor P. Rhinophyma: Carbon dioxide laser with computerized scanner is still an outstanding treatment. *Australas J Dermatol*. 2009;50:289-93.
171. Skoulakis CE, Papadakis CE, Papadakis DG, Bizakis JG, Kyrizakis DE, Helidonis ES. Excision of rhinophyma with a laser scanner handpiece--a modified technique. *Rhinology*. 2002;40:83-7.
172. Hsu C-K, Lee JY-Y, Wong T-W. Good cosmesis of a large rhinophyma after carbon dioxide laser treatment. *J Dermatol*. 2006;33:227-9.
173. Jovanovic S, Sedlmaier B. CO₂ laser therapy for rhinophyma. *Facial Plast Surg*. 1998;14:279-86.
174. Simo R, Sharma VL. The use of the CO₂ laser in rhinophyma surgery: Personal technique and experience, complications, and long-term results. *Facial Plast Surg*. 1998;14:287-95.
175. Lomeo P, McDonald J, Finneman J. Rhinophyma: treatment with CO₂ laser. *Ear Nose Throat J*. 1997;76:740-3.
176. Lloyd KM. Surgical correction of rhinophyma. *Arch Dermatol*. 1990;126:721-3.
177. Lomeo PE, McDonald JE, Finneman J. Obstructing rhinophyma: A case report. *Otolaryngol Head Neck Surg*. 2005;133:799-800.
178. Goon PKY, Dalal M, Peart FC. The gold standard for decortication of rhinophyma: Combined erbium-YAG/ CO₂ laser. *Aesthetic Plast Surg*. 2004;28:456-60.
179. Cravo M, Miguel Canelas M, Carlos Cardoso J, Vieira R, Figueiredo A. Combined carbon dioxide laser and bipolar electrocoagulation: Another option to treat rhinophyma. *J Dermatolog Treat*. 2009;20:146-8.
180. Vojinovi M, Bili M, Kovac L, Persi-Vojinovi S, Basta-Juzbasi A. Treatment of massive rhinophyma by combined electrosurgery and CO₂ laser. *Acta Dermatovenerol Croat*. 2009;17:20-4.
181. Moreira A, Leite I, Guedes R, Baptista A, Mota G. Surgical treatment of rhinophyma using carbon dioxide (CO₂) laser and pulsed dye laser (PDL). *J Cosmet Laser Ther*. 2010;12:73-6.
182. Greenbaum SS, Krull EA, Watnick K. Comparison of CO₂ laser and electrosurgery in the treatment of rhinophyma. *J Am Acad Dermatol*. 1988;18:363-8.
183. Roje Z, Racic G. Management of rhinophyma with coblation. *Dermatol Surg*. 2010;36:2057-60.
184. Hetherington HE. Coblation-assisted decortication for the treatment of rhinophyma. *Laryngoscope*. 2009;119:1082-4.
185. Timms M, Roper A, Patrick C. Coblation of rhinophyma. *J Laryngol Otol*. 2011;125:724-8.
186. Erisir F, Isildak H, Hacıyev Y. Management of mild to moderate rhinophyma with a radiofrequency. *J Craniofac Surg*. 2009;20:455-6.
187. Tahery J, Zakaria R, Natt RS. Diode laser treatment of rhinophyma. *Clin Otolaryngol*. 2010;35:442-4.
188. Apikian M, Goodman GJ, Roberts S. Management of mild to moderate rhinophyma with a 1,450-nm diode laser: Report of five patients. *Dermatol Surg*. 2007;33:847-50.
189. Orenstein A, Haik J, Tamir J, Winkler E, Frand J, Zilinsky I, et al. Treatment of rhinophyma with Er:YAG laser. *Lasers Surg Med*. 2001;29:230-5.
190. Fincher EF, Gladstone HB. Use of a dual-mode erbium: YAG laser for the surgical correction of rhinophyma. *Arch Facial Plast Surg*. 2004;6:267-71.
191. Wenig BL, Weingarten RT. Excision of rhinophyma with Nd:YAG laser: A new technique. *Laryngoscope*. 1993;103:101-3.
192. Skala M, Delaney G, Towell V, Vladica N. Rhinophyma treated with kilovoltage photons. *Australas J Dermatol*. 2005;46:88-9.
193. Plenck HP. Rhinophyma, associated with carcinoma, treated successfully with radiation. *Plast Reconstr Surg*. 1995;95:559-62.
194. González JA, Boixeda P, Díez MTT, Markixana IA, Jaén P. Cystic lesions associated with rhinophyma treated with an ablative fractional yttrium-scandium-gallium-garnet laser. *J Cosmet Laser Ther*. 2010;12:261-3.