



Asociación Colombiana de

**DERMATOLOGÍA**  
**& CIRUGÍA DERMATOLÓGICA**

# Asociación Colombiana de Dermatología y Cirugía Dermatológica

---

- Fundada el 27 de Junio de 1948-  
60 años

## Directivas

---

2006-2008

Presidente Nacional

**Luis Hernando Moreno**, MD, MSc (Santiago de Cali)

Vicepresidente

**Álvaro Enrique Acosta**, MD (Bogotá DC)

Presidente Honorario

**Juan Guillermo Chalela**, MD (Bogotá DC)

Presidente de Congreso

**Héctor José Castellanos**, MD (Bogotá DC)

Secretaria

**Adriana Arrunátegui**, MD (Santiago de Cali)

Tesorero

**César Iván Varela**, MD (Santiago de Cali)

Vocales

**Edgar Ricardo Altuzarra**, MD (Popayán)

**César Gregorio Arroyo**, MD (Pasto)

**Milena Danies**, MD (Santa Marta)

**Constanza García**, MD (Villavicencio)

**Sandra Otilia Martínez**, MD (Bucaramanga)

**Ángela Seidel**, MD (Armenia)

# Revista de la Asociación Colombiana de Dermatología y Cirugía Dermatológica

<b>Editora</b>	<b>Ana Francisca Ramírez, MD</b> Esp. en Dermatología, Esp. en Dermatología Oncológica. Hospital Universitario del Valle, Fundación Valle del Lili, Santiago de Cali.
<b>Director Comercial</b>	<b>Carlos Horacio González, MD</b> Esp. en Dermatología, Armenia.
<b>Comité Editorial</b>	<b>Gloria Sanclemente, MD</b> Esp. en Dermatología, MSc en Virología. Universidad de Antioquia, Medellín. <b>Margarita Velásquez, MD</b> Esp. en Dermatología, PhD en Inmunología. Universidad de Antioquia, Medellín. <b>Jairo Victoria, MD</b> Esp. en Dermatología, MSc en Epidemiología. Universidad del Valle, Santiago de Cali. <b>María Teresa Ochoa, MD</b> Esp. en Dermatología, MSc en Inmunología. UCLA, USA. <b>Anilsa Bonello, Bióloga</b> PhD en Inmunología. Universidad del Valle, Santiago de Cali. <b>Felipe Jaramillo, MD</b> Esp. en Dermatología, Esp. en Dermopatología. Universidad de Caldas, Manizales. <b>Elkin Peñaranda, MD</b> Esp. en Dermatología, Esp. en Dermatología Oncológica. Hospital la Samaritana, Bogotá DC.
<b>Comité Científico</b>	<b>Carlos Serrano, MD</b> Esp. en Medicina Interna, Esp. de Alergología. Fundación Valle del Lili, Santiago de Cali. <b>Lucy García, MD</b> Esp. en Dermatología, MSc en Microbiología. Universidad del Valle, Santiago de Cali. <b>Juan Guillermo Chalela, MD</b> Esp. en Medicina Interna, Esp. en Dermatología. Fundación Santafé de Bogotá, Bogotá DC. <b>Jorge Hernán Ramírez, MD</b> MSc en Farmacología. Universidad del Valle, Santiago de Cali. <b>Beatriz Orozco, MD</b> Esp. en Dermatología, Esp. en Epidemiología. Universidad Pontificia Bolivariana, Bogotá DC. <b>Luis Hernando Moreno, MD</b> Esp. en Dermatología, MSc en Microbiología. Universidad del Valle, Santiago de Cali. <b>Álvaro Acosta, MD</b> Esp. en Dermatología, Esp. en Dermatología Ontológica. Instituto Nacional de Cancerología, Universidad Nacional de Colombia, Bogotá DC. <b>Alberto Alzate, MD</b> MSc en Epidemiología, PhD en Epidemiología. Universidad del Valle, Cali. <b>Luis Antonio Castro, MD</b> Esp. en Dermatología, Esp. en Inmunodermatología. Universidad Militar Nueva Granada, Bogotá DC. <b>Nilton Di Chiacchio, MD</b> Esp. en Dermatología, PhD en Medicina (Dermatología). Universidade de São Paulo, Brasil.

<b>Reglamento de publicaciones</b>	<b>67</b>
------------------------------------	-----------

<b>Editorial: Manejo dermatológico del paciente pediátrico con VIH</b>	<b>70</b>
--	-----------

Dora Fonseca. Bogotá, Colombia.

<b>Artículo original</b>	<b>72</b>
--------------------------	-----------

**Caracterización de la patología dermatológica presente en la población pediátrica infectada con el virus de inmunodeficiencia humana del Hospital Militar Central atendida durante el año 2006.**

Dora Fonseca. Bogotá, Colombia.

<b>Artículo de revisión</b>	<b>82</b>
-----------------------------	-----------

**Antibióticos en cirugía dermatológica ¿Cuándo se deben usar?**

Adriana Patricia Cruz, Álvaro Acosta de Hart, Xavier Rueda. Bogotá, Colombia.

<b>Reportes de caso</b>	<b>91</b>
-------------------------	-----------

**Criptococosis cutánea: manifestación inicial de una infección diseminada en un paciente con transplante renal.**

Luz Adriana Vásquez, Verónica Molina, Ana Milena Toro, Carlos Ignacio Gómez, Ana Cristina Ruiz

Juan Esteban Arroyave. Medellín, Colombia. .... 91

**Hamartoma angiomatoso ecrino.**

Natalia Vargas, Jesús Giraldo, Antonio Torres, Ricardo José Rueda. Cali, Colombia. .... 94

**Leishmaniasis mucocutánea verrucosa: una manifestación inusual.**

Paula Alexandra Mejía, Rodrigo Restrepo, Ana Milena Toro. Medellín, Colombia. .... 97

## SUPLEMENTO ESPECIAL DE ONCOLOGÍA

<b>Editorial</b>	<b>101</b>
------------------	------------

<b>Artículos de revisión</b>	<b>102</b>
------------------------------	------------

**Guías de práctica clínica para el tratamiento del carcinoma basocelular.**

Xavier Rueda, Alvaro Acosta de Hart, Liliana Aristizabal, Eduardo Fierro. Bogotá, Colombia. .... 102

**Guías de práctica clínica para el tratamiento del carcinoma escamocelular.**

Alvaro Acosta de Hart, Xavier Rueda, Carolina Alba, Leonardo Pulido. Bogotá, Colombia. .... 116

**Léntigo maligno: clínica, histopatología y tratamiento.**

Santiago Andrés Ariza, Alvaro Acosta de Hart. Bogotá, Colombia. .... 135

**Linfomas cutáneos.**

Xavier Rueda, Carolina Cortés. Bogotá, Colombia. .... 143

<b>Reportes de caso</b>	<b>159</b>
-------------------------	------------

**Tumor pilar proliferante en la espalda: reporte de un caso.**

Claudia Patricia Valencia, Santiago Andrés Ariza, Xavier Rueda. Bogotá, Colombia. .... 159

**Linfoma cutáneo de células B centrofolicular.**

Silvia Catalina Díaz, Santiago Andrés Ariza, Xavier Rueda. Bogotá, Colombia. .... 162

**Enfermedad de Paget extramamaria múltiple.**

Santiago Andrés Ariza, Xavier Rueda, Sara González, Mariam Rolon. Bogotá, Colombia. .... 165

<b>Noticias y eventos</b>	<b>159</b>
---------------------------	------------

# Reglamento de publicaciones

La Revista Colombiana de Dermatología es un órgano de expresión de la Asociación Colombiana de Dermatología y Cirugía Dermatológica, sus sociedades filiales y los capítulos regionales; su contenido es esencialmente de tipo científico, aun cuando eventualmente pudieran aparecer contribuciones de carácter gremial o informativo cuando sean de muy particular importancia. Uno de sus objetivos más claros es lograr una mejor educación dermatológica continuada, y son bienvenidos todos aquellos trabajos que cumplan con esta meta. Los escritos deben ser enviados a:

Ana Francisca Ramírez, Editora - Jefe  
Revista Asociación Colombiana de Dermatología  
y Cirugía Dermatológica  
revistaacd@gmail.com

## Información para los autores

La revista acoge las normas publicadas por el *International Committee of Medical Journal Editors* en sus requerimientos uniformes para manuscritos enviados a revistas biomédicas y las incorpora en su proceso de revisión y publicación. La versión electrónica oficial en inglés de estas normas se encuentra disponible en: [www.icmje.org](http://www.icmje.org)

Todos los miembros de la asociación, bien sea como individuos o como integrantes de las sociedades filiales, de los capítulos regionales o de las escuelas de formación de pre y posgrado, están invitados a participar en cualquiera de las secciones que se relacionan a continuación:

### 1. Artículo de investigación

Debe tener una extensión máxima de cinco mil palabras. Incluir: introducción, material y métodos o informe de casos, resultados, comentarios y referencias. Requiere un resumen estructurado de máximo doscientas cincuenta palabras en español e inglés. (Deben indicarse 3 - 6 "palabras clave").

### 2. Artículo de revisión

Hasta seis mil palabras; serán trabajos didácticos, de actualización sobre un campo particular de la dermatología. Son de revisión, con una extensión bibliográfica no mayor de setenta referencias. El resumen, en español y en inglés, no será mayor de ciento cincuenta palabras. (Deben indicarse 3- 6 "palabras clave").

### 3. Educación médica continua

Hasta seis mil palabras; serán trabajos didácticos, de actualización sobre un campo particular de la dermatología. Son de revisión, con una extensión bibliográfica no mayor de setenta referencias. El resumen, en español y en inglés, no será mayor de ciento cincuenta palabras. (Deben indicarse tres a seis "palabras clave"). Se debe anexar un cuestionario de diez preguntas relacionadas con el tema.

### 4. Artículo de reflexión

Documento que presenta resultados de investigación desde una perspectiva analítica, interpretativa o crítica del autor, sobre un tema específico, recurriendo a fuentes originales.

### 5. Reportes de caso

Sección de comunicación de experiencias clínico terapéuticas o histopatológicas. Extensión máxima: mil palabras. El resumen en español y en inglés, no mayor de cincuenta palabras. Deben indicarse de tres a seis palabras clave en español y en inglés. Contendrá una descripción del caso clínico, un corto comentario y conclusión final. Máximo diez referencias, relacionadas con el tema. Se incluirán tres fotografías clínicas o histológicas.

### 6. Revisión de la literatura

Resúmenes cortos de artículos de importancia publicados en revistas internacionales. Su extensión máxima, excluida la referencia bibliográfica, será de cien palabras.

### 7. Dermatopatología

Artículos con la misma categoría de los numerales 1-3, pero especialmente orientados al tema.

### 8. Cirugía dermatológica

Artículos con la misma categoría de los numerales 1-3, pero especialmente orientados al tema.

### 9. Noticias y eventos

Comunicación de informes, obituarios, reuniones de la Asociación o eventos nacionales o extranjeros de importancia para el dermatólogo. Extensión máxima: doscientas cincuenta palabras.

### 10. Carta al editor

Comentarios, opiniones o informaciones relacionados con publicaciones previas e inquietudes acerca de la

revista o la Asociación Colombiana de Dermatología y Cirugía Dermatológica.

La correspondencia publicada podrá editarse por razones de extensión, corrección gramatical o de estilo, y de ello se informará al autor antes de su publicación.

## Presentación del trabajo

Los trabajos serán enviados junto con una carta de presentación que deberá incluir el título del trabajo y la sección en la que se solicita publicación, con una declaración que precise que todos los autores han leído y aprueban el contenido del trabajo, y que éste o parte del mismo no ha sido publicado con anterioridad ni enviado a otra publicación; que fue conducido bajo reglas éticas; que transfieren los derechos del autor del artículo a la revista. A juicio del comité editorial habrá excepciones para material publicado previamente, en cuyo caso se deberá adjuntar el permiso de la publicación que posea el copyright. El autor deberá realizar los trámites para dicho permiso.

A esta carta también puede adjuntarse la declaración de conflictos de interés, si los hubiere, y si no se ha incluido en el escrito. Si hay conflictos de interés deben ser informados en el artículo (Ejemplo: Auspiciado por el laboratorio X, productor del medicamento Y).

Todo trabajo será enviado al correo electrónico de la revista. Cada artículo será evaluado por dos árbitros quienes decidirán sobre la conveniencia de su publicación. Los árbitros serán escogidos entre expertos en el tema tratado por cada artículo y sugerirán correcciones en caso necesario, que serán transmitidas a los autores vía correo electrónico, por parte del comité editorial.

La revista tendrá como idioma oficial el español, pero podrá aceptar colaboraciones en inglés.

La primera página debe incluir:

- Título del trabajo en español.
- Título del trabajo en inglés.
- Subtítulo (si lo amerita).
- Apellidos y nombres completos de los autores.
- Cargo y categoría académica de los mismos.
- Nombre de la institución donde se realizó el trabajo.
- Nombre, dirección, número de teléfono, fax y correo electrónico del autor a quien se le enviará la correspondencia, quien deberá indicar con claridad si su dirección de correspondencia puede ser publicada.
- Fuentes de financiación, equipo, medicamentos o todos estos.
- Conteo de palabras del texto (excluyendo el resumen, los agradecimientos, las leyendas de las figuras y las

referencias) y conteo de palabras del resumen.

- Número de figuras y cuadros.
- Título abreviado para encabezamientos de página.

La segunda página será el resumen en español y su traducción al inglés (a doble espacio).

Se deben incluir de tres a seis palabras clave referentes al tema central del trabajo. Deben emplearse los descriptores del Índice de Literatura Latinoamericana y del Caribe en Ciencias de la Salud (LILACS) publicados en <http://decs.bvs.br> y los del *Index Medicus*, Medical Subject Headings (MESH), en [www.nlm.nih.gov/mesh/meshhome.html](http://www.nlm.nih.gov/mesh/meshhome.html)

Debe utilizarse un mínimo de abreviaturas, las cuales serán definidas la primera vez antes de su empleo. Siempre usar nombres genéricos de medicamentos. Si se incluye una marca registrada, sólo se podrá citar una vez, entre paréntesis, luego de su primera mención.

Toda medida será expresada en sistema métrico decimal.

Las referencias se identificarán en el texto con números arábigos entre paréntesis, en su orden de aparición.

La lista de referencias secuencial irá a doble espacio, en hojas aparte de las del trabajo. Deberá seguir los requisitos uniformes para manuscritos presentados para publicación en revistas biomédicas. Un listado completo de ejemplos puede ser revisado en el volumen 12, número 2, de junio de 2004 de la revista de la Asociación. Los títulos de las revistas deben ser abreviados de acuerdo con el estilo usado en la lista de revistas indexadas en el *Index Medicus*, que puede obtenerse en el sitio web [www.nlm.nih.gov](http://www.nlm.nih.gov). Las comunicaciones personales no se deben incluir en esta lista, pero serán citadas entre paréntesis en el texto. Verifique que las referencias en el texto estén de acuerdo con esta lista.

## Ejemplos de referencias

Se deben listar los primeros 6 autores seguidos por *et al.*

**Artículos de revistas:** Autor/es. Título del artículo. Abreviatura internacional de la revista. Año; volumen: página inicial - final del artículo.

**Libros:** Autor/es. Título del libro. Edición. Lugar de publicación: editorial; año.

**Capítulos de libros:** Autor/es del capítulo. Título del capítulo. En: director/coordinador/editor del libro. Título del libro. Edición. Lugar de publicación: editorial; año; página inicial-final del capítulo.

**Medio electrónico:** Autor/es. Título [sede Web]. Lugar de publicación: editor; fecha de publicación [fecha de actualización; fecha de acceso]. Dirección electrónica.

## Ilustraciones y cuadros

Cada una de las ilustraciones y cuadros se debe enviar en un archivo adicional al texto del artículo. Son suplementarios y no duplicadores de lo que se diga en el texto. Cada artículo podrá llevar un número razonable de fotos; para los minicasos, máximo tres. El número de fotos podrá ser aumentado a seis cuando las características didácticas del artículo lo ameriten, a juicio del comité editorial. Las fotografías deben enviarse en formato JPEG o TIFF en alta resolución (300 DPI) en un archivo anexo al artículo. Deben numerarse con cifras arábigas, tener un título breve y ser autoexplicativas. Las fotografías de histopatología deben indicar el tipo de tinción y la escala

de magnificación utilizada. Las ilustraciones se numeran con cifras, de acuerdo con su mención en el texto. Las leyendas correspondientes deberán anexarse al final del trabajo. Si han sido publicadas previamente, deberá darse el crédito completo en dichas leyendas. Además, si la fotografía permite reconocer la identidad del sujeto, se requiere un consentimiento escrito del paciente para su publicación. Cuando se obtenga este consentimiento, deberá mencionarse en el artículo publicado. No se debe incluir información que permita identificar al paciente, como nombre, iniciales, o números de historia clínica.

Los gráficos o tablas deberán enviarse en sus archivos de origen (Excel, Powerpoint...)

---

**INFORMACIÓN GENERAL:** Los editores y la Asociación Colombiana de Dermatología y Cirugía Dermatológica no asumen ninguna responsabilidad por cualquier daño o injuria a personas u objetos resultantes de la utilización o aplicación de cualquier producto, procedimiento, cirugías, instrucciones o ideas contenidos en el material publicado en esta revista. Ningún procedimiento, prueba o terapia debe ser llevado a cabo a menos que a juicio del lector se justifique el riesgo. Debido a los constantes cambios y adelantos en la ciencia médica, se recomienda que se haga una verificación independiente de diagnósticos y dosificaciones de medicamentos. Los productos mencionados y sus dosis no son responsabilidad de sus autores.

Las aseveraciones y opiniones expresadas por los autores son pro-

pias de ellos y no necesariamente compartidas por los editores o la Sociedad Colombiana de Dermatología, quienes declinan toda responsabilidad por tal material, así como no garantizan, apoyan ni autorizan ningún producto o servicio anunciado en esta publicación ni garantizan ninguna oferta hecha por el fabricante de dicho producto o servicio.

Aunque todo el material publicitario se espera que esté conforme con la ética médica y los estándares actuales, su inclusión en esta publicación no es una garantía o apoyo de la Asociación Colombiana de Dermatología y Cirugía Dermatológica o de los editores, a la calidad de cualquier producto anunciado.

©1991 Asociación Colombiana de Dermatología y Cirugía Dermatológica.

Todos los derechos reservados. Depósito legal: 2377 S

---

Diseño y diagramación:

**al punto**  
concepto gráfico

email: [alpunto32@gmail.com](mailto:alpunto32@gmail.com)

Impresión:

**Impresora Feriva S.A.**

Cali - Colombia, 2008

## Editorial

### Manejo dermatológico del paciente pediátrico con VIH

En los últimos años se ha podido evidenciar un aumento de mujeres en edad fértil infectadas con el virus de inmunodeficiencia humana (VIH), lo que indudablemente trae repercusiones dramáticas en la salud infantil, no sólo por los probables embarazos, sino también por la posible muerte temprana de las madres y la posibilidad de que estos niños estén huérfanos antes de los quince años de edad. En los países desarrollados dos tercios de las transmisiones son perinatales y un tercio *in útero*. Otra causa de infección, aunque menos frecuente, es el abuso sexual en niños menores.

Según la Academia Americana para el Tratamiento del SIDA Pediátrico, se estima que en 2006 hubo en el mundo 540.000 niños menores de quince años infectados con el VIH. Por otra parte, los servicios de prevención que incluyen el control prenatal, el examen de VIH para las madres, la profilaxis antirretroviral perinatal, las alternativas de lactancia, sólo están disponibles para menos del 10% de las mujeres embarazadas. Debido a la falta de acceso a estas medidas, a finales de 2005 se estimó que 2.3 millones de niños en el mundo vivían con la infección por VIH y de estos, 2 millones residían en África.

El síndrome de inmunodeficiencia adquirida SIDA, es en la actualidad la séptima causa de muerte en adultos jóvenes y la novena en niños de uno a cuatro años a nivel mundial. En ausencia de tratamiento la mayoría de los niños menores de cinco años con infección por VIH perinatal experimentan rápida progresión, síntomas agudos de enfermedad y muerte. El inicio de la terapia HAART en los niños ha modificado dramáticamente el curso de la infección, reducido la mortalidad y aumentado la sobrevivencia.

Las manifestaciones dermatológicas son muy comunes en la infección del VIH y afectan entre el 80% y el 95% de los pacientes, en cualquier curso de la enfermedad. El dermatólogo debe estar familiarizado con la aparición de infecciones emergentes relacionadas con el VIH, y aun más en la población pediátrica, que cada vez está siendo más afectada.

¿Cómo intervenir cuando en la mayoría de los casos el contexto de un niño infectado con el VIH es de grandes problemas sociales, abandono, pobreza, desnutrición, falta de educación, desinformación, orfandad? ¿Qué puede hacer el médico dermatólogo al enfrentarse a esta realidad social?

El acercamiento a la familia del niño infectado con el VIH es fundamental para poder detectar oportunamente cualquier manifestación cutánea, asesorar sobre los signos de alarma y recomendar medidas especiales sobre el cuidado de la piel, pelo y uñas de los pacientes.

Vale la pena que como médicos nos preocupemos por educar a los jóvenes, darles recomendaciones, difundir la práctica de conductas sexuales seguras y la responsabilidad de la sexualidad, para colaborar en la prevención de la transmisión del VIH en la población de adolescentes, tan vulnerable hoy en día.

Haber tenido la experiencia de trabajar con niños infectados con VIH, más que traer enseñanzas académicas, trae enseñanzas de vida, ya que el contexto social de estos niños es muy complejo y el reto médico no sólo consiste en ofrecer tratamiento a las patologías específicas, sino en asesorar y brindar apoyo al paciente y a su familia.

Debemos estar preparados, ya que cada vez con mayor frecuencia las mujeres infectadas con VIH desean tener hijos. En muchas ocasiones, estas mujeres conocen los riesgos de la transmisión vertical, buscan el mejor estado inmunológico para embarazarse, reciben consejería médica sobre los riesgos y beneficios del tratamiento antirretroviral durante el embarazo, llevan controles prenatales estrictos y culminan su embarazo en las condiciones médicas recomendadas y con profilaxis antirretroviral para los recién nacidos.

Cada día tendremos mayor acceso a pacientes pediátricos con manifestaciones cutáneas relacionadas con la infección de VIH, los cuales requieren de un seguimiento médico estricto; de manera especial, en los casos de infección indeterminada (Po) donde la madre y el lactante son VIH+, aunque sin aislamiento del virus en el niño. Así pues, preparémonos para asumir retos como dermatólogos clínicos, estemos actualizados sobre las infecciones emergentes relacionadas con el VIH y tengamos la seguridad de que en el ambiente de un niño con VIH nosotros, como médicos dermatólogos, somos un apoyo fundamental para la adherencia a los tratamientos y para que estos niños tengan unas mejores condiciones de salud.

**DORA LUZ FONSECA OSORIO**

Universidad Militar Nueva Granada



## Lecturas recomendadas

1. Reyburn H, Mwakasungula E, Chonya S, Mtei F, Bygbjerg I, Olomi R, *et al.* Clinical assessment and treatment in paediatric wards in the north-east of the United Republic of Tanzania. *Bull World Health Organ.* 2008;86:132-9.
  2. Wiener LS, Zobel M, Battles H, Ryder C. Transition from a pediatric HIV intramural clinical research program to adolescent and adult community-based care services: assessing transition readiness. *Soc Work Health Care.* 2007;46:1-19.
  3. Havens PL, Gibb DM. Increasing antiretroviral drug access for children with HIV infection. *Pediatrics.* 2007;119: 838-45.
  4. Rigopoulos D, Paparizos V, Katsambas A. Cutaneous markers of HIV infection. *Clin Dermatol.* 2004; 22: 487-98.
  5. Nielsen K, Bryson YJ. Diagnosis of HIV infection in children. *Pediatr Clin North Am.* 2000; 47: 39-63.
  6. Raj R, Verghese A. Human immunodeficiency virus infections in adolescents. *Adolesc Med.* 2000; 11: 359-74.
- 
-

# Caracterización de la patología dermatológica presente en la población pediátrica infectada con el virus de inmunodeficiencia humana del Hospital Militar Central atendida durante el año 2006

*Characterization of the dermatologic pathology in the pediatric infected population with the human immunodeficiency virus in the central military hospital during the year 2006.*

**Dra. Dora Luz Fonseca Osorio.<sup>1</sup>**

1. Residente de tercer año. Dermatología, Universidad Militar Nueva Granada, Bogotá.

## Resumen

La infección por el virus de inmunodeficiencia humana, VIH, ha tenido una dramática repercusión en la salud infantil, debido al aumento de mujeres infectadas en edad fértil, su posible muerte temprana y la posibilidad si han tenido hijos, de que estos niños estén huérfanos antes de los quince años de edad. Teniendo en cuenta que las manifestaciones de piel son comunes en el 80% a 95% de los pacientes pediátricos VIH positivos en cualquier curso de la infección, que por lo menos el 60% de los pacientes tienen dos o más manifestaciones cutáneas asociadas, que el Hospital Militar Central es un centro de atención nivel IV y de remisión nacional de pacientes de todas las Fuerzas Militares, se realizó el presente estudio con el fin de describir las patologías dermatológicas presentes en la población pediátrica relacionadas con la infección de VIH durante el 2006.

**PALABRAS CLAVE:** Virus inmunodeficiencia humana, VIH, manifestaciones cutáneas.

## Correspondencia:

Dra. Dora Luz Fonseca Osorio

Email: fonsecadora75@yahoo.com

*Recibido: Noviembre 29 de 2007.*

*Aceptado: Abril 25 de 2008.*

No se reportan conflictos de intereses.

## Summary

The infection for the human immunodeficiency virus HIV has had a dramatic repercussion in the infantile health, due to the increase of women infected in fertile age, with its possible early death and the possibility that these children will be orphan before 15 years old. Keeping in mind that the skin manifestations are common in the 80 to 95% of the pediatric HIV in any course of the infection and that at least 60% of the patients has 2 or more associated skin manifestations and that the Military Hospital is a center of national remission from all the Military Forces; the present study was made with the purpose of describing the pathologies in the pediatric population related with the infection of the HIV during 2006.

**KEY WORDS:** Human immunodeficiency virus HIV, skin manifestations.

## Introducción

Según la OMS en el mundo en 1989 había 500 mil niños infectados con VIH y de estos, 290 mil tenían SIDA. En 1992 estas cifras llegaban a 1 millón y 600 mil, respectivamente. Actualmente el SIDA es la séptima causa de

muerte en adultos jóvenes y la novena causa de muerte en niños de uno a cuatro años de edad.

De igual manera la proporción de madres en edad fértil infectadas continúa en aumento y muchas mujeres VIH positivas desean tener hijos. Muchas de estas mujeres

conocen los riesgos de transmisión vertical, buscan el mejor estado inmunológico para embarazarse, reciben consejería sobre los riesgos y beneficios del tratamiento antirretroviral durante el embarazo, llevan controles prenatales estrictos y culminan su embarazo en las más adecuadas condiciones médicas y con la profilaxis antirretroviral para los recién nacidos.

En este estudio de tipo descriptivo y transversal, se analizó el estado actual de la población pediátrica del Hospital Militar Central durante el 2006 al examen físico de piel, pelo y uñas, las características de la población y se diagnosticaron las patologías dermatológicas observadas asociadas con la infección del VIH y el curso de su enfermedad. Según la literatura, del 80% al 95% de los pacientes presentan algún tipo de manifestación cutánea asociada durante el curso de su infección.

El acercamiento a la familia del paciente pediátrico infectado con VIH puede ser de gran ayuda para poder intervenir en la prevención de patologías dermatológicas, recomendar medidas especiales sobre el cuidado de la piel, pelo y uñas de los pacientes, y asesorar sobre los signos de alarma por los cuales deben buscar ayuda dermatológica. Además, va a ser la pauta para que todos los niños VIH positivos tengan un control periódico por el servicio de dermatología del Hospital Militar Central.

Teniendo en cuenta que la infección por el VIH es un problema creciente entre los adolescentes, para el personal médico la mejor manera de intervenir es difundir la práctica de conductas sexuales seguras con protección y la responsabilidad de la sexualidad en todo momento para prevenir nuevas infecciones.

## Marco teórico

El SIDA es en la actualidad la séptima causa de muerte en adultos jóvenes y la novena causa de muerte en niños de uno a cuatro años de edad. Inicialmente la infección parecía circunscribirse a homosexuales y consumidores de drogas; actualmente se conoce que afecta también a mujeres y heterosexuales, siendo muy frecuente la transmisión vertical del virus. El feto y el neonato sufren efectos graves de la infección ya que su sistema inmunológico es incompleto, y aunque la formación de linfocitos T y B se inicia a las diez semanas de gestación, la infección puede ocurrir antes y expresarse plenamente en los dos o tres años siguientes. La transmisión del VIH al niño se realiza por tres mecanismos diferentes:

- **INTRAPARTO:** explica la mitad de los casos y está causada por el estrecho contacto fetal con la sangre y el líquido amniótico.
- **IN ÚTERO:** se ha identificado partículas vírales de VIH en el tejido fetal en la octava semana de gestación.
- **LA LECHE MATERNA:** puede llegar a incrementar el

riesgo de adquirir el VIH en un 14-30%. Hoy en día no se recomienda la lactancia materna para los bebés de madres infectadas por el VIH y se insiste en que debe asegurarse el suministro de fórmulas de leche maternizada a estos niños.

Los estudios han sugerido que en los países desarrollados dos tercios de las transmisiones se realizan en el parto y un tercio *in útero*. La transmisión perinatal está en aumento al igual que la sexual, especialmente en adolescentes. Otra causa de transmisión menos frecuente, pero para tener en cuenta, es el abuso sexual en niños menores. Sin embargo, desde la aplicación de tratamiento del antirretroviral profiláctico en madres VIH positivas, algunos estudios han sugerido que la infección *in útero* es la mayor de las transmisiones verticales. Es un gran desafío realizar un diagnóstico perinatal para iniciar la terapéutica necesaria.<sup>14, 16, 26</sup>

Se ha desarrollado la siguiente clasificación para la población pediátrica:

- **P0** = Estado indeterminado de infección lactante y madre VIH+ menor de quince años de edad y con serología VIH+ aunque sin aislamiento del virus.
- **P1** = Niño asintomático con infección VIH comprobada a través de aislamiento, cultivo, PSR (reacción de la cadena de polimerasa) y/o pruebas antigénicas.
- **P2** = Niño sintomático infectado con VIH y con características de infección que definen el sida: pérdida de peso, infección oportunista, hemopatía linfoproliferativa, encefalopatía y afecciones malignas.<sup>42</sup>

Según la OMS en el mundo en 1989 había 500 mil niños infectados con VIH y de estos 290 mil tenían SIDA. En 1992 esta cifra llegaba a 1 millón y 600 mil respectivamente. En la actualidad en África existen alrededor de 850.000 niños infectados por el virus de inmunodeficiencia humana (VIH).

En la población pediátrica el virus se asocia con infecciones bacterianas, de tejidos blandos, oculares y en la cavidad oral, y muestra una mayor incidencia comparado con la población infantil general. En muchos casos los agentes causales se asocian con mayor mortalidad y mayor resistencia bacteriana a los tratamientos antibióticos de primera elección.<sup>1</sup> Cada año nueve millones de jóvenes americanos adquieren enfermedades sexualmente transmitidas (ETS) tales como papiloma virus humano, herpes genital, hepatitis B, clamidia, gonorrea, tricomoniasis y sífilis, todas ellas con manifestaciones cutáneas. El manejo de dichas patologías genera unos costos altos, más aun cuando están asociadas con infección por virus de inmunodeficiencia humana.<sup>2, 9, 10, 15, 18</sup>

Los desordenes de la piel son manifestaciones comunes de la infección del VIH y afectan entre el 80% y el 95% de los pacientes infectados, en cualquier curso de infec-

ción. Por lo menos el 60% de los pacientes tienen dos o más manifestaciones cutáneas asociadas. Algunas de estas son: dermatofitosis (15%), leucoplaquia oral (21%), foliculitis (19%), xerosis (17%), candidiasis oral (36%), herpes zoster (4%) y candidiasis cutánea (4%). En el contexto de la infección de VIH, los desórdenes cutáneos se pueden presentar con manifestaciones clínicas particulares como: sitios anatómicos raros, gravedad aumentada, fracaso del tratamiento, y progresión.<sup>4, 27, 28, 34, 35</sup>

Las enfermedades en el oído, la nariz y la garganta son comunes en los niños con VIH. En algunos casos se presenta como su primer síntoma antes de los tres años de edad. Entre ellas podemos encontrar: linfadenopatías cervicales (70%), otitis (46%), candidiasis oral (35%) y afecciones adenotonsilares (31%).<sup>22</sup>

Las especies de *Candida no-albicans* causan del 35% al 65% de todas las candidemias en la población general. Son frecuentes en los pacientes con displasias hematológicas, transplantados renales, en unidades de cuidado intensivo, post-operatorios, y en niños y adultos infectados con VIH. La proporción de especies de *Candida no-albicans* ha aumentando durante las últimas décadas. En 1990 representaron el 10% del total de las candidemias, en contraste con los años 1991-1998, cuando representaron el 35-65%. Se encuentran principalmente implicadas las siguientes especies: *C. parapsilosis* (20-40%), *C. tropicalis* (10-30%), *C. krusei* (10-35%), *C. glabrata* (5-40%), *C. lusitanae* (2-8%) y *C. guilliermondii* (1-5%). Otras especies raras como *C. rugosa*, *C. kefyr*, *C. stellatoidea*, *C. norvegensis* y *C. famata*, representan menos de 1%.<sup>5</sup>

Las manifestaciones orales encontradas con mayor frecuencia son la candidiasis oral y la leucoplaquia. La lesión oral frecuentemente asociada con VIH es la candidiasis pseudomembranosa. Además, es necesario tener en cuenta el alto riesgo de desencadenar caries en los niños infectados por el uso de medicación crónica. Las enfermedades periodontales están entre las enfermedades más frecuentes en niños y adolescentes. Éstas incluyen: gingivitis crónica, periodontitis agresiva, localizada o generalizada, para las cuales se hace fundamental su detección y tratamiento temprano. Se ha descrito su asociación con enfermedades sistémicas que normalmente afectan el periodonto y otras lesiones orales en niños.<sup>21, 24, 32, 33</sup>

En cuanto a las infecciones orales por herpes simple, los niños están en riesgo de desarrollar compromiso orofaríngeo extenso. Esta erupción inicial, conocida como gingivostomatitis herpética, puede causar incomodidad de la boca significativa, fiebre, linfadenopatía, y dificultad para comer y beber. Los síntomas pueden persistir durante dos semanas. Algunos niños requieren hospitalización para manejo de su deshidratación y del dolor.<sup>20, 36</sup>

El panadizo herpético como infección recurrente de los dedos, es una condición rara en los pacientes immuno-

competentes, y normalmente tiene una evolución rápida y respuesta al tratamiento. Se ha reportado el caso de una niña de diez años con cuadro de úlcera necrótica recurrente de los dedos de ambas manos como primera manifestación de infección por VIH.<sup>29</sup>

La varicela puede ocurrir en los niños VIH positivos y con menor frecuencia en los adultos más jóvenes. Se han informado casos de varicela recurrente en niños infectados. Las lesiones difieren de la presentación habitual por la escasez de lesiones clínicas, el diámetro más grande de las lesiones, el intervalo de tiempo significativamente más largo entre el varicela primario y la repetición, el tiempo de curación prolongada de las lesiones y el hecho de que todas las lesiones están en la misma fase de desarrollo. La mayoría de los casos reportados de infección de varicela verrugosa se han informado en pacientes con inmunosupresión. Se ha reportado un caso raro de varicela verrugosa persistente como única manifestación inicial de infección de VIH en una niña de tres años de edad previamente sana, con historia familiar de síndrome de Wiskott-Aldrich.<sup>23, 39</sup>

El molusco contagioso es una infección cutánea común en el curso de los pacientes con VIH. Algunas infecciones con compromiso facial pueden producir lesiones desfigurantes. Las terapias convencionales destructivas pueden fallar.<sup>12, 36</sup>

Los síntomas de la uña se encuentran presentes en el 67% de los pacientes. Los siguientes signos son los más frecuentes: líneas transversas (7.1%), onicosquias (7.1%), leuconiquia (14.3%) y melanoniquia longitudinal (14.8%). El hallazgo principal es la onicomicosis (30%), que tiene como agente etiológico el *Trichophyton rubrum* en el 48%. La incidencia de onicomicosis aumenta con el curso de la enfermedad en etapas avanzadas y con su nivel de inmunosupresión. La leuconiquia transversal en banda se ha asociado a enfermedades sistémicas y exposición a toxinas y medicamentos. Han sido descritos casos asociados además con tuberculosis pulmonar y empiema por *Streptococo intermedius*. Las infecciones fúngicas superficiales, incluso la onicomicosis, se han vuelto un problema creciente en pacientes con infección de VIH. Dichas infecciones se correlacionan con un declive en el recuento de CD4 del paciente y son marcadores de progresión de la enfermedad.<sup>13, 37, 40</sup>

Las manifestaciones cutáneas de tuberculosis miliar son raras. Se han reportado dos casos de pacientes con VIH previamente desconocido, que se manifestaron con deterioro respiratorio y una erupción papulopustular superficial, donde fue aislado el *Micobacterium tuberculosis*. El deterioro pulmonar estaba presente en ambos casos, pero era suficientemente difuso y atípico para no ser específico para la tuberculosis como cuadro inicial. Estos casos ilustran la importancia del examen de piel cuida-

doso en los pacientes con la infección de VIH, ya que la presentación cutánea puede ser una señal fácilmente pasada por alto de tuberculosis miliar.<sup>38</sup>

Se ha reportado el caso de un infante prematuro que desarrolló infección cutánea por un hongo dematiáceo con extensión sistémica. En los pacientes inmunocomprometidos el hongo puede invadir profundamente y se puede diseminar. Se describen cuatro tipos de infección (*Phaeohyphomycotica*): superficial, cutánea/corneal, hipodérmica, y sistémica/diseminada. Las superficiales se limitan a las infecciones del estrato córneo, como la tiña negra. Las infecciones hipodérmicas se manifiestan a menudo por quistes que son el resultado de la implantación traumática del hongo, que normalmente son infecciones indolentes en individuos inmunocomprometidos. La diseminación sistémica puede tener como foco primario la piel.<sup>19, 43</sup>

La desnutrición proteico-calórica tipo kwashiorkor trae consigo pérdida de peso. Dado que las manifestaciones en la piel, el pelo, y las uñas son relevantes, los dermatólogos desempeñan un papel vital para el diagnóstico de esta condición. Entre las manifestaciones superficiales en el kwashiorkor se encuentran: en primer término, despigmentación, palidez perioral, hipopigmentación pretibial y postinflamatoria; en segundo término, descamación superficial, fisuración en fosa antecubital, axilar, interdigital en los pies, en el prepucio y en los ángulos labiales; en el pelo incluyen: cambios de hipopigmentación, la “señal de la bandera”, alopecia, pérdida del rizo y brillo natural, pérdida de la textura de pelo; en las mucosas incluyen: una lengua enrojecida lisa, atrofia de papilas, estomatitis angular, queilitis, úlceras orales y perianales.<sup>8</sup>

Otras manifestaciones dermatológicas asociadas como el sarcoma de Kaposi y la psoriasis son raras en niños. Sin embargo, el alto predominio de desórdenes en la piel encontrados en los pacientes con VIH muestra la importancia de realizar un examen superficial cuidadoso y completo como un aspecto fundamental de la evaluación clínica inicial en esta población.<sup>27, 28</sup>

Se pueden encontrar varios desórdenes proliferativos y neoplásicos en la citología, en la biopsia, y en especímenes de la autopsia de los niños infectados. Estas lesiones pueden ser clasificadas en cuatro tipos: las linfoproliferativas sistémicas, los tumores del músculo liso, el sarcoma de Kaposi y el papiloma humano. Además, se han informado casos aislados de tumores misceláneos múltiples. El tipo y lugar de presentación tienden a ser atípicos, comparado con aquéllos vistos en los niños no infectados con VIH.<sup>11, 25</sup>

La introducción de la terapia antirretroviral muy activa (HAART) para el tratamiento de infección de VIH la ha transformado en una enfermedad crónica y su enfoque clínico va encaminado a contrarrestar las infec-

ciones oportunistas a largo plazo evitando la toxicidad de la terapia. Los pacientes pediátricos con la infección de VIH son un gran desafío, ya que se enfrentan durante muchas décadas a vivir con VIH y sus terapias.<sup>3, 6, 7, 17, 30</sup>

Los antirretrovirales pueden ser clasificados en tres categorías: inhibidores de la proteasa (PI), inhibidores de la transcriptasa reversa no nucleótidos (NNRTI) e inhibidores de la transcriptasa reversa nucleótidos (NRTI).<sup>41</sup>

Los PI incluyen: ritonavir, lopinavir, saquinavir, atazanavir e indinavir. Los PI se han relacionado con: lipodistrofia (usualmente dos a doce meses de inicio de la terapia), distribución de grasa anormal, adiposidad central, supraclavicular o giba de búfalo, adiposidad submandibular e hipertrofia en el pecho, resistencia a la insulina, hiperlipidemia, formación de angioliomas y cambios morfológicos que incluyen pérdida de grasa subcutánea en las extremidades, lo que da una apariencia pseudoatlética, además de pérdida progresiva de grasa preauricular y parotídea. El indinavir se relaciona con: porfiria, síndrome de hipersensibilidad, síndrome de Stevens-Johnson, erupción por drogas, ginecomastia, xerodermia, fisuras en los labios, patrones de alopecia durante los primeros seis meses de terapia, que comprometen la cabeza completa, las piernas, el pubis, las extremidades, las axilas y el pecho; paroniquia con presencia de granulomas piógenos-like después de uno a nueve meses de iniciada la terapia y que resuelven después de discontinuarla. El ritonavir se relaciona con: erupción por drogas, reacciones de hipersensibilidad, sangrado espontáneo en las articulaciones pequeñas, los tejidos blandos de las palmas y las plantas, los músculos, y formación de hematomas. El saquinavir se relaciona con reacciones de hipersensibilidad y ginecomastia.

Entre los NNRTI contamos con: nevirapina, efavirenz, delavirdina y lovirida. Estos medicamentos se han relacionado con: síndrome Stevens-Johnson y reacciones de hipersensibilidad como el DRESS, de inicio a las dos a seis semanas de la terapia.

Por último, el grupo de los NRTI incluye: zidovudina, lamivudina, abacavir, didanosina, zalcitabina y estavudina. La zidovudina induce hiperpigmentación parda oscura mucocutánea en la frente, el abdomen, las zonas de flexión, las palmas, las plantas y el dorso de los dedos; además, pigmentación de las uñas, que puede comprometer toda la uña; bandas transversales o múltiples bandas longitudinales, típicamente de color azul-grisáceo oscuro y después de un mes de inicio de la terapia. La pigmentación es reversible, selectiva y depende de la dosis. Se ha documentado también hipertrichosis en los brazos y la zona púbica, paroniquia, vasculitis leucocitoclástica y predisposición a prurigo. Se ha reportado vasculitis leucocitoclástica y síndrome de Stevens-Johnson con el uso de didanosina. Con el uso de lamivudina se ha



encontrado: dermatitis de contacto alérgica y presencia de granulomas piógenos-like. La zalcitabina se ha relacionado con: exacerbación de las úlceras orales presentes en el paladar blando, la lengua y la faringe; eritema máculo-papular generalizado; síndrome de hipersensibilidad DRESS y eosinofilia.<sup>41</sup>

## Objetivos

### OBJETIVO GENERAL:

Describir las características dermatológicas de la población pediátrica infectada con el virus de inmunodeficiencia humana atendidos en el Hospital Militar Central durante el año 2006.

### OBJETIVOS ESPECÍFICOS:

- Describir, según la etapa de la enfermedad, las patologías dermatológicas asociadas.
- Describir al examen físico las patologías dermatológicas presentes en la población pediátrica infectada con el virus de inmunodeficiencia humana.
- Describir las características dermatológicas de la población pediátrica infectada con el virus de inmunodeficiencia humana atendida en el Hospital Militar Central durante el año 2006.

## Población

La totalidad de la población pediátrica infectada con el virus de inmunodeficiencia humana atendida en el Hospital Militar Central durante el año 2006.

### CRITERIOS DE INCLUSIÓN:

- Niños con diagnóstico paraclínico de infección por el virus de inmunodeficiencia humana VIH.
- Niños con diagnóstico clínico de infección por el virus de inmunodeficiencia humana VIH.
- Edad menor de 18 años.

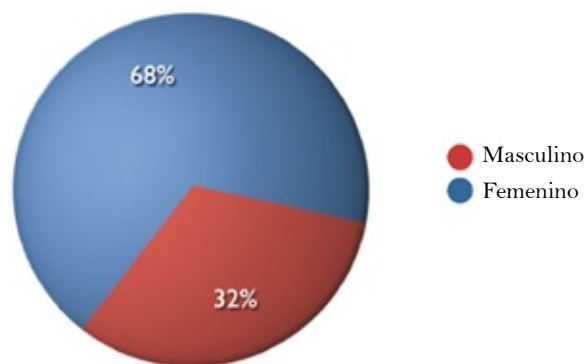


GRÁFICO 1: Población pediátrica con diagnóstico de VIH.

### CRITERIOS DE EXCLUSIÓN:

- Niños con confirmación paraclínica de ausencia de infección por el virus de inmunodeficiencia humana VIH.
- Edad mayor de 18 años.

## Materiales y métodos

Se utilizó un formato para recolección de datos que fue diligenciado para cada uno de los pacientes pediátricos examinados durante la consulta dermatológica en el servicio de dermatología del Hospital Militar Central durante 2006.

Se realizó al acudiente de cada paciente pediátrico la respectiva anamnesis, una evaluación clínica de cada paciente, y de acuerdo con los hallazgos encontrados se realizaron las recomendaciones pertinentes a cada paciente. Se revisó la historia clínica de cada paciente y se consignó el examen dermatológico realizado en la misma. Los pacientes iniciaron su control periódico por el servicio de dermatología del Hospital Militar Central, para llevar a cabo la prevención y la intervención oportuna de las patologías que puedan presentarse durante su enfermedad.

Se analizaron los resultados obtenidos, teniendo en cuenta las manifestaciones cutáneas asociadas a la infección con el VIH reportadas en la literatura médica. Para el análisis estadístico se utilizó el programa Excel 2003 se establecieron proporciones y medidas de tendencia central.

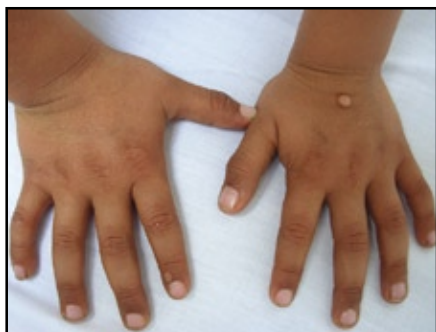## Resultados

Fueron incluidos en el presente estudio 19 niños con infección por el virus de inmunodeficiencia humana VIH confirmados por hallazgos clínicos y paraclínicos. Entre estos había 13 niñas (68.5%) y 6 niños (31.5%). Dentro de esta población pediátrica se incluyeron 14 pacientes pertenecientes a la Fundación Eudes con sede en Bogotá, quienes fueron valorados en el servicio de Dermatología del Hospital Militar Central. (GRÁFICO 1)

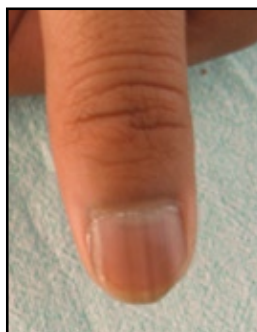
Siete niños (37%) tenían de 4 a 6 años de edad; cuatro (21%), entre 7 a 10 años; cuatro pacientes (21%) entre 11 a 15 años; tres niños (16%), entre 1 a 3 años y sólo un paciente en el porcentaje de edad entre 16 a 18 años (5%).

La edad más frecuente en el momento del diagnóstico de VIH fue de 1 a 3 años (53%), seguida de los menores de un año (26%), los de 4 a 6 años (16%) y los de 7 a 10 años (5%).

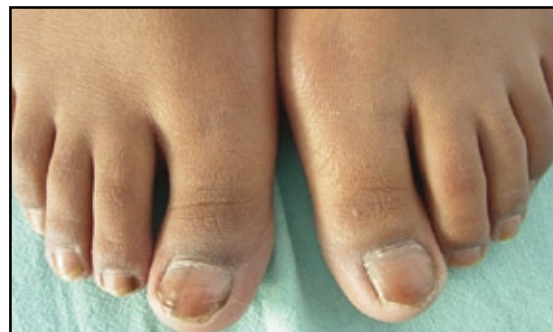Catorce de los niños (74%) tenían un tiempo de evolución con la infección por el VIH entre uno a seis años, cuatro de ellos llevaban siete a diez años de evolución y uno entre once a quince años (5%).



**FIGURA 1:** Paciente masculino de seis años de edad con verrugas virales en el dorso de la mano izquierda y compromiso del segundo y tercer dedo de la mano derecha.



**FIGURA 2:** Paciente femenina de catorce años de edad con melanoniquia longitudinal en el primer dedo de la mano izquierda.



**FIGURA 3:** Paciente femenina de catorce años con melanoniquia longitudinal en hallux bilateral inducida por zidovudina AZT.

De la población comprendida entre uno a cinco años, representada por siete niños, cuatro pacientes (58 %) tenían niveles CD4 mayores de 1000/mm<sup>3</sup> (estado de no supresión), un paciente (14%) tenía niveles de 500 a 999/mm<sup>3</sup> (supresión moderada) y dos (28%) tenían niveles menores de 500/mm<sup>3</sup> (supresión grave).

En cuanto a la población comprendida entre seis a doce años, representada por doce niños, diez de ellos (83%) tenían niveles CD4 mayores de 500/mm<sup>3</sup> (estado de no supresión); dos niños (27%) niveles de 200 a 499/mm<sup>3</sup> (supresión moderada). No hubo niveles de supresión grave en este grupo.

Se encontró carga viral indetectable (Log <1.69) en nueve pacientes (47%); entre log. 1.7 a 3, en cinco de los pacientes (26%), con un promedio de log. 2.3; entre log 3.1 a 4 en dos pacientes (10%); entre log 4.1 a 5 en dos pacientes (10%) y uno (5%) entre log. 5.1 a 6.

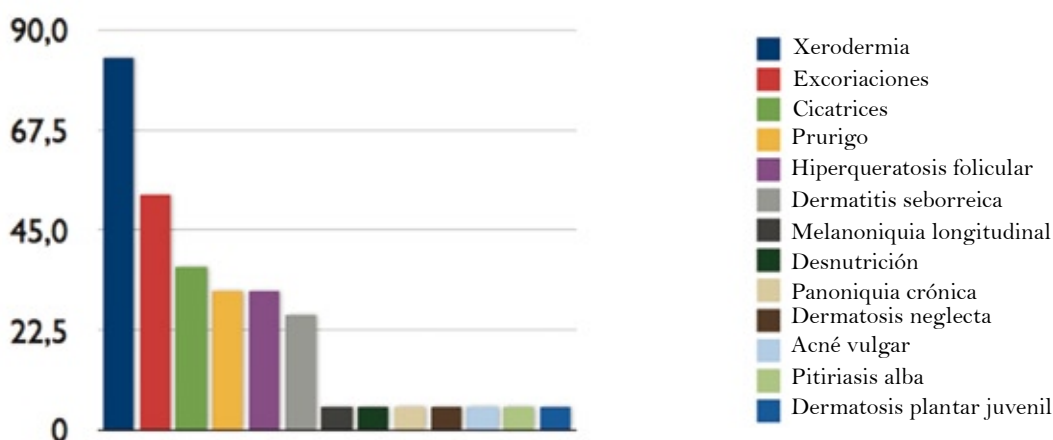
Los medicamentos antirretrovirales que hacen parte del tratamiento para el control de la infección por VIH en

esta población pediátrica son en frecuencia como sigue: ritonavir (RTV) combinada con lopinavir (Kaletra) en 19 pacientes (100%); zidovudina (AZT) combinada con lamivudina 3TC (Combivir) en catorce niños (74%); estavudina 4DT en cuatro (21%); didanosina (DDI) en tres pacientes (16%) y lamivudina 3TC en dos niños (10%).

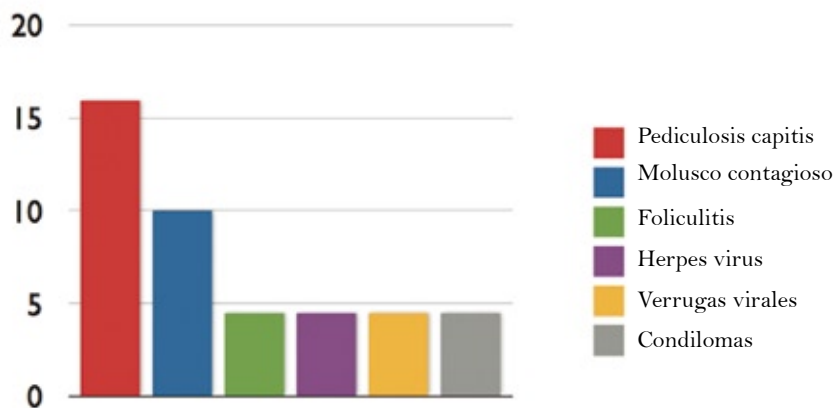
En el 100% de los pacientes se encontró algún hallazgo clínico dermatológico entre los cuales están: xerodermia en dieciséis pacientes (84%), excoriaciones en diez pacientes (53%) y en siete pacientes (37%) cicatrices. No se evidenció lipodistrofia en ningún paciente (**GRÁFICO 2**).

La localización más frecuente de las lesiones fue en los miembros inferiores (79%), los miembros superiores (63%), el cuero cabelludo (48%), la cara, el cuello y la espalda (26% respectivamente) y por último en el pecho y los genitales (10%).

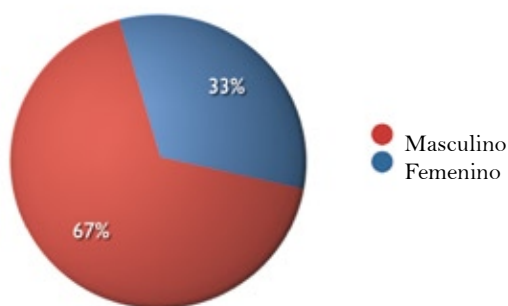
Dos pacientes (10%) de la población tuvieron manifestaciones orales asociadas. Un niño de seis años de edad, con aftas en la cavidad oral, CD4 de 928/mm<sup>3</sup> (estado de



**GRÁFICO 2:** Manifestaciones dermatológicas en los pacientes pediátricos con diagnóstico de VIH.



**GRÁFICO 3:** Patologías infecciosas en los pacientes pediátricos con diagnóstico de VIH.



**GRÁFICO 4:** Población pediátrica con diagnóstico de VIH. Estado Indeterminado.

no supresión), carga viral log. 2.12 y presencia simultánea de verrugas virales múltiples en el dorso de las manos. (FIGURA 1). Y otro paciente con lesiones vesiculares y erosiones en los labios y las fosas nasales, con infección por herpes virus, con CD4 menor de 500/mm<sup>3</sup> y carga viral log 3.2.

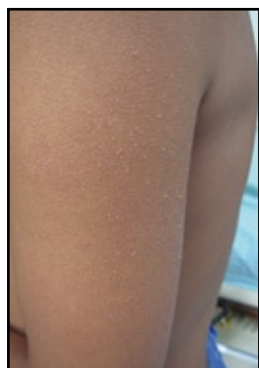Los hallazgos en las uñas se encontraron en dos (10%) de los niños. Una paciente de diecisiete años con paroniquia

crónica en los diez dedos de las manos y líneas transversales de Beau en el tercer dedo de la mano izquierda. Con antecedente de onicofagia y trauma directo constante de las uñas, con CD4 de 572/mm<sup>3</sup> (Estado de no supresión) y carga viral log 1.7.

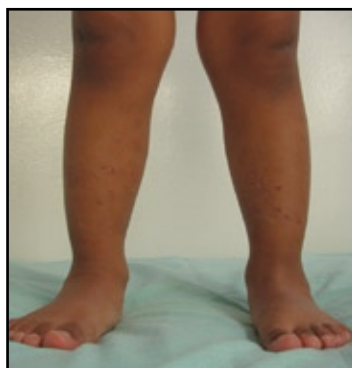Otra paciente con melanoniquia longitudinal en los hallux bilateral y en el primer dedo de ambas manos, en tratamiento antirretroviral con zidovudina combinada con lamivudina (Combivir) y ritonavir combinada con lopinavir (Kaletra), siendo muy probablemente inducida la melanoniquia por la zidovudina AZT. (FIGURAS 2 Y 3)

Hubo sólo una paciente (5%) con signos de desnutrición. Se trata de una niña de tres años de edad con palidez perioral, alopecia difusa y pelo en bandera con pérdida del brillo y grosor, con niveles de CD4% de 628/mm<sup>3</sup> (supresión moderada) y carga viral log. 3.94.

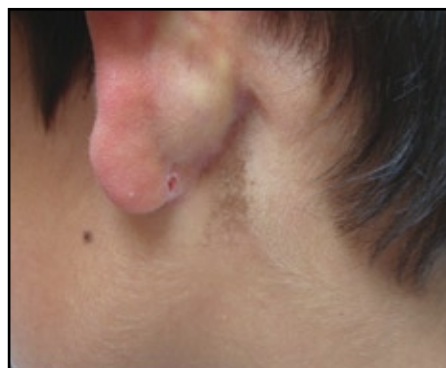Entre las patologías de etiología infecciosa encontradas en estos pacientes se destacan: pediculosis capitis en tres niños (16%); molusco contagioso, en dos (10%); foliculitis, en uno (5%); verrugas virales, en uno (5%) y herpes virus en un paciente (5%). Cabe anotar que hubo



**FIGURA 4:** Hiperqueratosis folicular como diagnóstico adicional en los pacientes pediátricos con VIH.

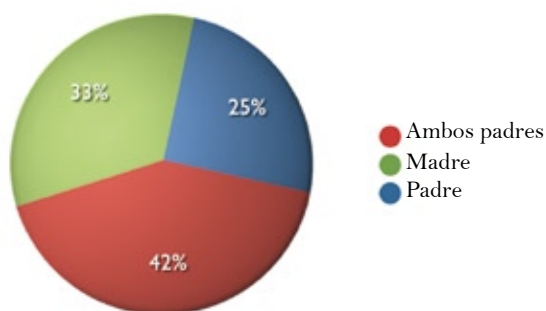


**FIGURA 5:** Prurigo como diagnóstico adicional en los pacientes pediátricos con VIH.

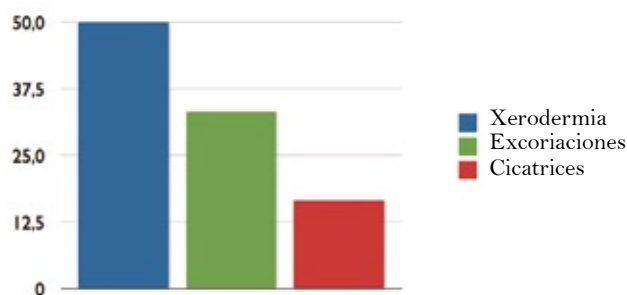


**FIGURA 6:** Dermatitis neglecta como diagnóstico adicional en los pacientes pediátricos con VIH.





**GRÁFICO 5:** Infección por VIH en los padres de los niños con VIH. Estado Indeterminado.



**GRÁFICO 6:** Manifestaciones dermatológicas en los pacientes pediátricos VIH. Estado Indeterminado.

una paciente de cuatro años con CD4 de  $169/\text{mm}^3$  (supresión grave) y carga viral indetectable, con moluscos contagiosos múltiples en el cuello, el pecho y los miembros superiores, y presencia de condilomas acuminados perianales múltiples de manera simultánea. (**GRÁFICO 3**)

Otros hallazgos dermatológicos encontrados fueron: hiperqueratosis folicular y prurigo en seis pacientes (32%); dermatitis seborreica en cinco pacientes (26%); y dermatosis neglecta, acné vulgar, pitiriasis alba, dermatosis plantar juvenil en uno (5%); respectivamente, del total de la población. (**FIGURAS 4, 5 Y 6**)

Durante la realización del presente estudio se encontró una población pediátrica adicional de doce niños, con diagnóstico de VIH estado indeterminado (P0), con perfil inmunológico hasta el momento normal (CD4 normales para la edad), sin aislamiento del virus, los cuales se encuentran en seguimiento desde el momento de su nacimiento, por parte del servicio de Infectología Pediátrica del Hospital Militar Central. Este grupo fue incluido para estudiar las manifestaciones dermatológicas asociadas a los estados indeterminados de infección por VIH. De estos doce niños, ocho (66.6%) eran de sexo masculino y cuatro (33.3%), de sexo femenino. (**GRÁFICO 4**). Ocho (66.6%) con edades entre uno y tres años; y cuatro (33.3%) menores de un año. El periodo de seguimiento, por parte del personal médico, en ocho (66.6%) de los pacientes ha sido de uno a tres años y en

cuatro pacientes (33.3%) ha sido durante menos de un año. Cinco pacientes (41.6%) tienen como antecedente ambos padres con diagnóstico de VIH; cuatro pacientes (33.3%), únicamente con madre VIH positiva y tres (25%), con padre VIH positivo (**GRÁFICO 5**).

El lugar del cuerpo donde se encontraron la mayoría de las lesiones fue: en los miembros inferiores seis pacientes (50%), dos (16.6%) en los miembros superiores y uno (8.3%) en la cara, el pecho, la espalda y los genitales. En cuanto a las manifestaciones clínicas se encontró en seis pacientes (50%) xerodermia; en cuatro (33.3%), excoriaciones y en dos (16.6%), cicatrices hipopigmentadas. No hubo hallazgos clínicos en la cavidad oral, alteraciones dermatológicas asociadas a desnutrición, ni cambios ungueales (**GRÁFICO 6**). Vale la pena resaltar que en tres (25%) de los pacientes se hizo diagnóstico adicional de prurigo y en uno (8.3%), de candidiasis cutánea.

## Discusión

Se conoce que en los niños la infección por el VIH puede ocurrir *in útero* durante la gestación, intraparto o por la leche materna, pero que la infección puede expresarse plenamente durante los dos a tres años siguientes de vida. En esta población se encontró que el diagnóstico de VIH en los niños se realizó en la mayoría de los casos (53%) en el rango de edad comprendido entre el primer al tercer año de vida, siendo este lapso crítico para el paciente y un reto para el personal médico, ya que detectar tempranamente y controlar la infección por VIH constituye el objetivo primordial de la atención médica.

En la infección del VIH los desórdenes de piel son manifestaciones comunes en el 80% a 95% de los pacientes infectados, según reporta la literatura. En la población pediátrica estudiada el 100% de los niños presentó alguna alteración en la piel, entre las que se destacan: xerodermia (84%), excoriaciones (53%), cicatrices (37%), hiperqueratosis folicular (32%), prurigo (32%), dermatitis seborreica (26%), y otras menos frecuentes como melanoniquia longitudinal, signos de desnutrición, paroniquia crónica traumática, dermatosis neglecta, acné vulgar, pitiriasis alba y dermatosis plantar juvenil (5%). No se evidenció lipodistrofia en ningún paciente.

Como se ha descrito en la literatura, el estado inmunológico del paciente y la carga viral son factores influyentes en la aparición de toda clase de infecciones asociadas al VIH. En este estudio se pudo evidenciar que la mayoría de los niños tienen niveles de CD4 en estado de no supresión y cargas virales indetectables o menores a Log.3, lo que nos muestra el adecuado control actual de la infección y en consecuencia la poca presencia de manifestaciones clínicas infecciosas asociadas al VIH en esta población.

Vale la pena hacer énfasis en el grupo de niños con VIH estado indeterminado que se encuentran en seguimiento, con perfil inmunológico hasta el momento normal y sin aislamiento del virus, ya que el 41.6% tienen ambos padres con diagnóstico de VIH; el 33.3%, únicamente la madre VIH positiva y el 25%, el padre VIH positivo, lo cual nos muestra la dramática repercusión de esta infección en la salud infantil, por la posible muerte temprana de los padres.

## Conclusiones

El enfoque de la maternidad en las mujeres VIH positivas y su deseo de ser madres han venido cambiando con el tiempo. Por ese motivo se atenderán cada vez con mayor frecuencia recién nacidos producto de mujeres VIH positivas, que requieren un seguimiento estricto y es un reto para la ciencia detectar oportunamente el momento en que puedan desarrollar la enfermedad.

El entrenamiento de profesionales tanto pediatras como dermatólogos, para detectar precozmente hallazgos clínicos dermatológicos asociados a la infección por VIH, es el reto que debe ser asumido de manera estricta en el seguimiento de la población pediátrica y en la evaluación clínica que se realiza de manera especial durante los primeros tres años de vida.

Teniendo en cuenta que la infección por el VIH es un problema creciente entre los adolescentes, resulta ser un reto mayor para nosotros como personal médico intervenir en la vida sexual de los jóvenes y difundir la práctica de conductas sexuales seguras con protección y responsabilidad, con el fin de contribuir en la prevención de nuevas infecciones.

**AGRADECIMIENTOS:** A la Dra, Ximena Sánchez, Jefe Servicio Dermatología Hospital Militar Central, por su asesoría y apoyo.  
Al Servicio de Infectología Pediátrica del Hospital Militar Central, en cabeza de la doctora Cristina Mariño, por su valiosa colaboración.  
A la Fundación Eudes, por su colaboración.

## Referencias

- Molyneux E. Bacterial infections in children with HIV/AIDS. *Trop Doct.* 2004; 34: 195-8.
- Raj R, Verghese A. Human immunodeficiency virus infections in adolescents. *Adolesc Med.* 2000; 11: 359-74.
- Abrams EJ. Opportunistic infections and other clinical manifestations of HIV disease in children. *Pediatr Clin North Am.* 2000; 47: 79-108.
- Spira R, Mignard M, Doutre MS, Morlat P, Dabis F. Prevalence of Cutaneous Disorders in a Population of HIV-Infected Patients: Southwestern France. *Arch Dermatol.* 1998; 134: 1208-12.
- Krcmery V, Barnes AJ. Non-albicans *Candida* spp. causing fungaemia: pathogenicity and antifungal resistance. *J Hosp Infect.* 2002; 50: 243-60.
- Kamin D, Hadigan C. Hyperlipidemia in children with HIV infection: an emerging problem. *Expert Rev Cardiovasc Ther.* 2003; 1: 143-50.
- Berenguer J, Laguna F, López-Aldegue J, Moreno S, Arribas JR, Ribera E, *et al.* Prevention of opportunistic infections in adult and adolescent patients with HIV infection. *Enferm Infecc Microbiol Clin.* 2004; 22:271.
- Alam M, Grossman ME, Longley BJ, Schneiderman PI. Kwashiorkor in Patients With AIDS. *Cutis.* 2001; 67: 321-4.
- Chesson HW, Blandford JM, Gift TL, Tao G, Irwin KL. The estimated direct medical cost of sexually transmitted diseases among American youth, 2000. *Perspect Sex Reprod Health.* 2004; 36 :11-9.
- Schoeberlein DR, Belzer ME, Woolston JL. HIV prevention for teenage girls: relationships are the medium and the message. *AIDS Read.* 1999; 9: 113-8, 121.
- Balarezo FS, Joshi VV. Proliferative and neoplastic disorders in children with acquired immunodeficiency syndrome. *Adv Anat Pathol.* 2002; 9: 360-70.
- Brown CW Jr, O'Donoghue M, Moore J, Tharp M. Recalcitrant *Molluscum Contagiosum* in an HIV-Afflicted Male Treated Successfully With Topical Imiquimod. *Cutis.* 2000; 65: 363-6.
- Mautner GH, Lu I, Ort RJ, Grossman ME. Transverse Leukonychia With Systemic Infection. *Cutis.* 2000; 65: 318-20.
- Tóth FD, Bácsi A, Beck Z, Szabó J. Vertical transmission of human immunodeficiency virus. *Acta Microbiol Immunol Hung.* 2001; 48: 413-27.
- Resnick S. Skin signs of sexually transmitted diseases in adolescents. *Adolesc Med.* 2001;12: 285-303.
- Nielsen K, Bryson YJ. Diagnosis of HIV infection in children. *Pediatr Clin North Am.* 2000; 47: 39-63.
- Luzuriaga K, Sullivan JL. Pediatric HIV-1 infection: advances and remaining challenges. *AIDS Rev.* 2002; 4: 21-6.
- Raoult D, Foucault C, Brouqui P. Infections in the homeless. *Lancet Infect Dis.* 2001; 1: 77-84.
- Bryan MG, Elston DM, Hivnor C, Honl BA. Phaeohyphomycosis in a Premature Infant. *Cutis.* 2000; 65:137-140.
- Blevins, JY. Primary Herpetic Gingivostomatitis In Young Children. *Pediatr Nurs.* 2003; 29: 199-202.
- Naidoo S, Chikte U. Oro-facial manifestations in paediatric HIV: a comparative study of institutionalized and hospital outpatients. *Oral Dis.* 2004;10:13-8.
- Singh A, Georgalas C, Patel N, Papesch M. Presentations in children with HIV infection. *Clinical Otolaryngology & Allied Sciences.* 2003; 28: 240-3.
- Nikkels AF, Simonart T, Kentos A, Liesnard C, Sadzot-Delvaux C, Piérard GE, *et al.* Atypical recurrent varicella in 4 patients with hemopathies. *J Am Acad Dermatol.* 2003; 48: 442-7.
- Oh TJ, Eber R, Wang HL. Periodontal diseases in the child and adolescent. *Journal of Clinical Periodontology.* 2002; 29: 400-10.

25. Hoang MT, Friedlander SF. Rare cutaneous malignancies of childhood. *Curr Opin Pediatr.* 1999; 11: 464-70.
26. Hoernle EH, Reid TE. Human immunodeficiency virus infection in children. *American Journal of Health-System Pharmacy.* 1995; 52: 961-79.
27. Samet JH, Muz P, Cabral P, Jhamb K, Suwanchinda A, Freedberg KA. Dermatologic Manifestations in HIV-Infected Patients: A Primary Care. *Mayo Clin Proc.* 1999;74:658-60.
28. Samet JH, Libman H, LaBelle C, Steger K, Lewis R, Craven DE, *et al.* A model clinic for the initial evaluation and establishment of primary care for persons infected with human immunodeficiency virus. *Arch Intern Med.* 1995;155:1629-33.
29. El Hachem M, Bernardi S, Giraldi L, Diociaiuti A, Palma P, Castelli-Gattinara G. Herpetic whitlow as a harbinger of pediatric HIV-1 infection. *Pediatr Dermatol.* 2005; 22:119-21.
30. Wu JJ, Huang DB, Pang KR, Tying SK. Vaccines and immunotherapies for the prevention of infectious diseases having cutaneous manifestations. *J Am Acad Dermatol.* 2004; 50: 495-528.
31. Martínez-Rojano H, Juárez Hernández E, Ladrón De Guevara G, del Carmen Gorbea-Robles M. Rheumatologic Manifestations of Pediatric HIV Infection. *AIDS Patient Care STDs.* 2001;15:519-26.
32. Khongkuntian P, Grote M, Isaratanan W, Piyaworawong S, Reichart PA. Oral manifestations in 45 HIV-positive children from Northern Thailand. *J Oral Pathol Med.* 2001;30:549-52.
33. Wananukul S, Thisyakorn U. Mucocutaneous Manifestations of HIV Infection in 91 Children Born to HIV-Seropositive Women. *Pediatr Dermatol.* 1999;16:359-63.
34. Prose NS. Skin manifestations of HIV-1 infection in children. *Clin Dermatol.* 1991;9:59-64.
35. Rigopoulos D, Pappas V, Katsambas A. Cutaneous markers of HIV infection. *Clin Dermatol.* 2004;22:487-98.
36. Yen-Moore A, Vander Straten M, Carrasco D, Evans TY, Tying SK. Cutaneous viral infections in HIV-infected individuals. *Clin Dermatol.* 2000;18:423-32.
37. Cribier B, Mena ML, Rey D, Partisani M, Fabien V, Lang JM, *et al.* Nail Changes in Patients Infected With Human Immunodeficiency Virus: A Prospective Controlled Study. *Arch Dermatol.* 1998;134:1216-20.
38. High WA, Evans CC, Hoang MP. Cutaneous miliary tuberculosis in two patients with hiv infection. *J Am Acad Dermatol.* 2004; 50(5 Suppl):s110-3.
39. Zampogna JC, Flowers FP. Persistent verrucous varicella as the initial manifestation of HIV. *J Am Acad Dermatol.* 2001;44(2 Suppl):391-4.
40. Gregory N. Special patient populations: Onychomycosis in the HIV-positive patient. *J Am Acad Dermatol.* 1996; 35 (3 Pt 2):S13-16.
41. Ward HA, Russo GG, Shrum J. Cutaneous manifestations of antiretroviral therapy. *J Am Acad Dermatol.* 2002;46:284-93.
42. Resolución No.00412 de 2000. Guía de Atención del VIH/SIDA. Ministerio de Protección Social. Colombia.
43. Murakawa GJ, Harvell JD, Lubitz P, Schnoll S, Lee S, Berger T. Cutaneous Aspergillosis and Acquired Immunodeficiency Syndrome. *Arch Dermatol.* 2000;136:365-9.

# Antibióticos en cirugía dermatológica ¿Cuándo se deben usar?

*Antibiotics in dermatologic surgery. When to use it?*

Adriana Patricia Cruz,<sup>1</sup> Álvaro Acosta de Hart,<sup>2</sup> Xavier Rueda.<sup>3</sup>

1. Residente III año Dermatología. Universidad Nacional de Colombia.

2. Coordinador Clínica de Piel. Instituto Nacional de Cancerología. Profesor Asociado. Universidad Nacional de Colombia.

3. Dermatólogo. Clínica de Piel. Instituto Nacional de Cancerología.

## Resumen

Los porcentajes de infección en cirugía dermatológica son bajos y la mayoría de los procedimientos realizados en dermatología no requieren profilaxis antibiótica. Sin embargo, se han venido utilizando los antibióticos de forma indiscriminada lo que contribuye a un aumento de la resistencia bacteriana, de costos y efectos secundarios. La decisión de utilizar antibióticos profilácticos en los procedimientos dermatológicos debe estar sujeta al conocimiento de los factores que predisponen la infección de la herida quirúrgica o endocarditis bacteriana y sobre todo, se deben controlar dichos factores de riesgo, así como seguir de forma rigurosa las medidas de asepsia y antisepsia. Se hace una revisión de la evidencia existente acerca del uso de antibióticos tópicos, intra-incisionales o sistémicos para prevenir la infección del sitio quirúrgico así como las recomendaciones de profilaxis para endocarditis bacteriana.

**PALABRAS CLAVE:** Antibióticos, profilaxis, cirugía.

## Correspondencia:

Adriana Patricia Cruz.

Email: adripcruz@yahoo.com

*Recibido: Enero 06 de 2008.*

*Aceptado: Abril 25 de 2008.*

No se reportan conflictos de intereses.

## Summary

Wound infection rate in dermatologic surgery is low and is not necessary to provide antibiotic prophylaxis in the vast majority of these procedures. Nevertheless, antibiotics have been overused, increasing antibiotic resistance, cost and side effects. Decision of use antibiotic prophylaxis must be based on the risk factors for wound infections and for bacterial endocarditis, it is more important to correct these risk factors and use an appropriate aseptic technique. This is a review of existent evidence of topical, intra-incisional or systemic antibiotics to prevent surgical site infections and recommendations for prevention of bacterial endocarditis.

**KEY WORDS:** Antibiotics, prophylaxis, surgery.

## Introducción

El uso de antibióticos en cirugía dermatológica ha sido un tema de debate por muchos años, y en la actualidad aún existen muchas dudas en cuanto a su uso. Al evaluar al paciente en el preoperatorio se deben considerar dos aspectos: el primero, la necesidad de profilaxis para la infección del sitio quirúrgico, y segundo, la profilaxis para endocarditis bacteriana.

La infección del sitio quirúrgico es un riesgo que ningún cirujano quiere correr, por esto en muchas ocasiones se formulan antibióticos sistémicos y tópicos de forma indiscriminada, lo que incrementa los costos, los efectos secundarios, las interacciones medicamentosas y ha contribuido a aumentar la resistencia bacteriana.

En cirugía dermatológica, uno de los mayores problemas en cuanto a resistencia es la que ocurre con

*Staphylococcus aureus*, debido a que han aumentado las infecciones por *S. aureus* meticilino-resistentes. Así mismo, han surgido infecciones por enterococo resistentes a vancomicina, los cuales son capaces de transferir genes de resistencia al *S. aureus*, reportándose en los últimos años infecciones por *S. aureus* vancomicina-resistentes. Los *Staphylococcus* coagulasa-negativo también pueden tener resistencia a penicilina o meticilina y cuentan con los mismos genes de *S. aureus*.<sup>1</sup>

## Prevención de infección del sitio quirúrgico

Los gérmenes que con más frecuencia causan infección del sitio quirúrgico son: *S. aureus*, *Staphylococcus coagulasa-negativo*, *Enterococcus spp* y *Escherichia coli*, según el Centro de Control y Prevención de Enfermedades (CDC).<sup>2</sup> Sin embargo, muchos de los estudios sobre infecciones del sitio quirúrgico han sido realizados en salas de cirugía,

Factores de riesgo	Práctica/Condición	Evidencia y recomendaciones
Ambientales	Rasurado perioperatorio	No se recomienda rasurar el día antes de la cirugía. Se deben utilizar pinzas para sujetar el pelo. Si es necesario rasurar el área, se debe realizar al momento de la cirugía.
	Lavado preoperatorio	El lavado con jabón antibacterial la noche antes del procedimiento reduce el número de colonias.
	Hospitalización perioperatoria	La duración de la hospitalización se correlaciona directamente con los porcentajes de infección. Debe evitarse siempre que sea posible.
	Duración de la cirugía	Se correlaciona directamente con la incidencia de infección de herida quirúrgica. Se recomienda repetir dosis de antibiótico en cirugías prolongadas.
	Uso de técnica limpia o estéril	Las maniobras de asepsia y antisepsia (limpieza estéril de la piel, instrumental esterilizado, lavado de manos y uso de guantes) aseguran bajos porcentajes de infección.
Paciente	Focos infecciosos a distancia	Los focos infecciosos (respiratorios, urinarios o cutáneos) colonizan la herida quirúrgica. Se debe identificar y tratar las infecciones al menos 24 horas antes de la cirugía.
	Colonización intranasal con <i>S. aureus</i>	En pacientes con infecciones superficiales por <i>S. aureus</i> a repetición, se deben realizar cultivos intranasales y tratamiento con mupirocina en los positivos.
	Diabetes Mellitus	Se debe mantener un buen control de la diabetes en el preoperatorio.
	Desnutrición	Los cursos cortos de antibióticos profilácticos reducen el riesgo de infección causado por malnutrición (16% en heridas limpias contaminadas).
	Obesidad	Mayor porcentaje de infección posoperatoria (6.9% en heridas limpias de pacientes extremadamente obesos)
	Falla renal crónica	La uremia se asocia con infecciones en la herida quirúrgica.
	Edad	Edad avanzada aumenta las infecciones del sitio quirúrgico (por la adición de factores como: malnutrición, hipoxia, posmedicación, etc.).
	Tabaquismo	La nicotina retrasa la cicatrización y es un factor de riesgo conocido para infección del sitio quirúrgico; sin embargo, no se ha estudiado como factor independiente.
	Inmunosupresión	Retrasa la cicatrización; sin embargo, no se ha estudiado su impacto en la incidencia de infecciones. Se ha propuesto: • Suspender los corticoides unos días antes de la cirugía. • Dar profilaxis antibiótica en quienes reciben citotóxicos y que tienen <1000 neutrófilos.
	HIV/SIDA	La infección por HIV por sí sola no es una variable que predisponga a infecciones del sitio quirúrgico.

TABLA 1: Factores de riesgo para infección del sitio quirúrgico.



por lo tanto no son del todo aplicables al paciente ambulatorio de cirugía dermatológica, que por lo general se opera en consultorio o en sala de procedimientos.

Existen varios factores implicados en el desarrollo de infección del sitio quirúrgico (TABLA 1)<sup>3, 4, 5,6,7</sup> tanto ambientales (medidas de asepsia y antisepsia en el preoperatorio), como los relacionados con el paciente (diabetes mellitus, EPOC, uso de corticoides, desnutrición, etc.) los cuales deben ser conocidos y evaluados en cada caso, debido a que son más importantes que los antibióticos profilácticos para prevenir infección. Se define asepsia como todas las medidas y procedimientos que se emplean para asegurar un ambiente quirúrgico libre de microorganismos. Esto incluye la preparación del equipo, la instrumentación y el campo de operaciones mediante los mecanismos de esterilización y desinfección. La antisepsia se refiere al empleo de sustancias químicas para inhibir o reducir el número de microorganismos de la piel.<sup>8</sup>

No existen protocolos según medicina basada en la evidencia que especifiquen si se debe o no usar profilaxis antibiótica en los pacientes que tienen algún factor de riesgo y van a ser sometidos a cirugía dermatológica. Aunque existen bajos porcentajes de infección en cirugía dermatológica, por lo que la mayoría de ellas no requiere profilaxis, se considera prudente evaluar cada caso individual y controlar todos los factores ambientales y aquellos factores propios del paciente que sean modificables.<sup>3</sup>

## Uso de agentes tópicos

No hay estudios comparativos sobre el riesgo de infección del sitio quirúrgico entre los diferentes antisépticos usados comúnmente (iodóforos, alcohol y clorhexidina). Sin embargo, de todos los antisépticos utilizados, el más efectivo es el alcohol, ya que actúa rápidamente, no se inactiva con la sangre y tiene acción contra bacterias, hongos y virus (incluyendo citomegalovirus y virus de inmunodeficiencia humana adquirida) y es superior a otros agentes en eliminar bacterias gram negativas. Sin embargo, el alcohol también tiene desventajas puesto que no elimina las esporas, no tiene efecto residual y además tiene el inconveniente de ser irritante e inflamable, lo que contraindica su uso concomitante con electrocauterios y ciertos tipos de láser.<sup>6,7</sup>

Por otra parte, la clorhexidina es efectiva contra la mayoría de los virus y organismos gram negativos pero es inferior a otros agentes en la eliminación de *Mycobacterium tuberculosis* y hongos. Se adhiere a la piel y permanece químicamente activa por aproximadamente seis horas, por lo que actúa por mucho más tiempo que los otros agentes y además no se inactiva con la sangre.

No se absorbe a través de la piel y por lo tanto no es irritante. Tiene la desventaja de ser ototóxico y producir queratitis, por lo que no es recomendable su uso para desinfectar la cara. Los iodóforos son tan efectivos como la clorhexidina contra las bacterias gram negativas. Sin embargo, se inactivan ante la presencia de material orgánico como la sangre, no tienen actividad residual, son irritantes para la piel y ocasionan reacciones alérgicas en algunas personas.<sup>10</sup>

Bencini y cols. publicaron un estudio acerca del manejo prequirúrgico con peróxido de benzoilo para prevenir infecciones en el sitio quirúrgico. Incluyeron 673 pacientes sometidos a cirugías en el área centrofacial que fueron divididos en dos grupos; 338 recibieron profilaxis con peróxido de benzoilo al 10% una vez al día, los 7 días antes de la cirugía, mientras los otros 335 pacientes no recibieron profilaxis. Como resultados encontraron que un total de trece pacientes presentaron infección (1.93%), de los cuales dos de ellos recibieron profilaxis con peróxido de benzoilo (0.59%), mientras que once de ellos estaban en el grupo que no recibió profilaxis (3.24%). Así demostraron que el peróxido de benzoilo reduce de forma significativa ( $P < 0.01$ ) la tasa de infección de la herida quirúrgica localizada en áreas con alta densidad de glándulas sebáceas.<sup>11</sup>

## Profilaxis con antibióticos tópicos e intra-incisionales

Los antibióticos tópicos no han demostrado prevenir la infección del sitio quirúrgico y de hecho su uso aumenta el riesgo de dermatitis de contacto. Así lo demostró el estudio prospectivo y doble ciego realizado por Smack y cols,<sup>10</sup> donde se comparó el uso de vaselina versus ungüento de bacitracina en el cuidado postoperatorio de 922 pacientes sometidos a cirugía ambulatoria. Se encontraron trece casos de infección (1,5%), de los cuales nueve (2%) fueron en el grupo de vaselina y cuatro (0.9%) en el grupo de bacitracina. Estos resultados no mostraron una diferencia estadísticamente significativa  $p = 0.37$ . Por otra parte, cuatro pacientes del grupo de bacitracina presentaron dermatitis de contacto, mientras que en el grupo que usó vaselina no se encontró ningún caso.

Se ha descrito también la infiltración intra-incisional directa de antibiótico, o mezclado con lidocaína para prevenir la infección del sitio quirúrgico.<sup>13</sup> Griego y Zitelli<sup>14</sup> demostraron que una sola dosis de antibiótico intra-incisional administrado inmediatamente antes de la cirugía disminuye el porcentaje de infección en la herida quirúrgica. En este estudio prospectivo incluyeron 970 pacientes, los cuales fueron distribuidos al azar en dos grupos: 397 pacientes recibieron infiltración de anestesia con una solución que contenía nafcilina sódica 0.5

mg, por cada milímetro de lidocaína al 1% y epinefrina 1:1.000.000, mientras que los otros 393 recibieron anestesia solo con lidocaína y epinefrina quince minutos antes de la cirugía. Los pacientes fueron sometidos a diversas cirugías, desde resección de neoplasias benignas hasta cirugía de Mohs con reconstrucción variable (Cierre primario, colgajos e injertos). En el control posquirúrgico se evaluó el eritema, el edema y la secreción purulenta de las heridas. Fue realizado de forma ciega al momento de retirar la sutura (5 a 7 días). Se encontraron en total doce infecciones, once de ellas (2,5%) en el grupo control y sólo una (0.2%) en el grupo de nafcilina ( $p= 0.003$ ).

La infiltración de antibióticos intra-incisionales ofrece muchas ventajas y muy pocos inconvenientes. No solamente disminuye el porcentaje de infección de la herida quirúrgica sino que además tiene la ventaja de alcanzar inmediatamente niveles tisulares de antibiótico a diferencia de la administración oral, intramuscular o intravenosa que requieren entre treinta minutos a dos horas. Adicionalmente, los pacientes tienen una menor exposición sistémica al antibiótico, lo cual puede disminuir los efectos secundarios tóxicos o alérgicos, interacciones con otros medicamentos, intolerancia gástrica, absorción variable, sobrecrecimiento bacteriano o micótico y puede disminuir la resistencia bacteriana. Por otra parte, la nafcilina es también una buena elección en cirugía dermatológica ya que tiene cubrimiento contra *Staphylococcus aureus*.<sup>15</sup>

## Profilaxis con antibióticos sistémicos

En términos generales, se sugiere profilaxis antibiótica para aquellos procedimientos con altas tasas de infección, para aquellos que involucren implantes de material protésico, o cuando las consecuencias de la infección sean muy graves.<sup>2</sup> Sin embargo, la mayoría de recomendaciones actuales para el uso de antibióticos profilácticos en cirugía dermatológica deriva de estudios realizados en otras disciplinas como cirugía de la cabeza y el cuello, maxilofacial, ginecológica, gastrointestinal, etc. Las únicas guías específicas para cirugía dermatológica encontradas en la revisión realizada son las del grupo de dermatología de la Clínica Mayo publicadas en el 2005.<sup>16</sup>

Se deben considerar varios factores en cada caso para decidir el uso de antibióticos profilácticos. En primer lugar se debe evaluar el tipo de procedimiento a realizar, así como el sitio anatómico y el estado de la piel a intervenir. De este modo se clasifica la herida quirúrgica según su potencial de infección intraoperatoria y constituye la base para decidir el uso de profilaxis antibiótica (TABLA 2).<sup>3,4,6,7,16</sup>

En las heridas de clase I los antibióticos no muestran ningún beneficio en prevenir la infección del sitio quirúrgico. Baran y cols. evaluaron 1.400 pacientes sometidos a cirugía plástica (considerados procedimientos con herida quirúrgica limpia), en donde la mitad recibió am-

Clase de herida quirúrgica	Pocentaje de infección (%)	Profilaxis antibiótica en cirugía dermatológica
<b>I. Limpia:</b> piel no contaminada, técnica estéril (Ej.: Resección de quistes foliculares no inflamados, biopsias y la mayoría de cirugías de Mohs).	5%	No
<b>II. Limpia contaminada:</b> heridas en piel contaminada, cavidad oral, tracto respiratorio, o áreas intertriginosas como la axila o el perineo. También cuando se cometen faltas menores en la técnica aséptica o se deja cicatrizar por segunda intención.	10%	Controversial, según el caso.
<b>III. Contaminada:</b> Heridas ocasionadas por trauma, en la piel con inflamación aguda no purulenta (quistes inflamados intactos o tumores con evidencia de inflamación), o cuando se cometen faltas mayores en la técnica aséptica.	20-30%	Antibióticos terapéuticos, no profilácticos.
<b>IV. Infectada:</b> herida contaminada con material extraño o tejido desvitalizado (quistes rotos, hidradenitis supurativa activa, tumores con tejido necrótico o purulento) o cuando existen grandes faltas en la técnica aséptica.	30-40%	Antibióticos terapéuticos, no profilácticos.

**TABLA 2:** Clasificación de las heridas quirúrgicas.  
(Modificado de Haas 1995 y Maragh SL 2005)

Área	Patógeno potencial	Antibióticos de elección	Dosis preoperatorio (30 a 60 minutos antes)
Piel	<i>S. aureus</i>	- Cefalexina	2 g v.o
		- Dicloxacilina	2g v.o
		- Clindamicina	600 mg v.o
		- Azitromicina o claritromicina	500 mg v.o
Mucosa oral o nasal	<i>S. viridans</i>	- Amoxicilina	2 g v.o
		- Clindamicina	600 mg v.o
		- Azitromicina o claritromicina	500 mg v.o

**TABLA 3:** Guía de profilaxis antibiótica para prevención de la herida quirúrgica.  
(Modificado de Maragh SL 2005 )

picilina-sulbactam (2 g intravenoso) previo a la cirugía, mientras la otra mitad recibió solución salina normal. No se encontraron diferencias significativas en las tasas de infección posoperatoria entre los dos grupos.<sup>17</sup>

En las heridas clase II, el uso de antibióticos es controversial, debido a que algunos autores consideran que toda herida limpia contaminada requiere antibióticos, en especial si existe contaminación por saliva o compromete el tracto digestivo o respiratorio.<sup>16,17</sup> Por otra parte, existen estudios en donde se muestra que no existe diferencia en los porcentajes de infección entre pacientes sometidos a procedimientos limpios-contaminados que reciben profilaxis antibiótica y los que no la reciben.<sup>20</sup> En las heridas contaminadas e infectadas (clase III y IV) se utilizan los antibióticos de forma terapéutica, no como profilácticos.

En cirugía dermatológica la mayoría de las heridas son de tipo I o II, las cuales tienen bajos porcentajes de infección. En la mayoría de estudios realizados en cirugía dermatológica se han estimado bajos porcentajes de infección (0.70% según Futorian,<sup>21</sup> <1% en la Universidad de California,<sup>3</sup> 1.5% en el estudio de Snack,<sup>12</sup> 2.5% según el estudio de Griego).<sup>14</sup>

En el 2006 Dixon y cols. publicaron un trabajo con más de 2000 pacientes sometidos a intervenciones dermatológicas y encontraron una incidencia general de infecciones del 1.47%. Recomendán que aquellos sitios anatómicos que tienen un porcentaje de infección mayor del 5% requieren profilaxis antibiótica y son: todos los procedimientos realizados por debajo de la rodilla, excisiones en cuña del labio y la oreja, lesiones en la región inguinal y todos los injertos cutáneos.

Según las indicaciones dadas por The Medical Letter, estos procedimientos no requieren profilaxis antibiótica.<sup>1</sup> Sin embargo, en revisiones específicas de cirugía dermatológica, como la realizada por Haas y cols, se recomienda la profilaxis antibiótica en cirugía que involucre mucosa oronasal, gastrointestinal o área genitourinaria.<sup>3</sup> Tam-

bién se recomienda en localizaciones que son consideradas usualmente como altamente colonizadas, como la ingle, las axilas, los genitales externos y los pies; en los procedimientos realizados en pacientes con dermatitis atópica, psoriasis, acné grave, quistes de inclusión epidérmica activamente inflamados.<sup>5</sup> Más recientemente, en las guías de profilaxis antibiótica en cirugía dermatológica de la Clínica Mayo se recomienda dar antibióticos profilácticos en las siguientes situaciones:<sup>16</sup>

- Reconstrucción en nariz y orejas con colgajo o injerto.
- Cierres quirúrgicos que queden a tensión.
- Si la piel adyacente al sitio quirúrgico está inflamada o infectada.
- Realización de múltiples procedimientos simultáneos.
- Procedimientos que se realicen por debajo de las rodillas.
- Cirugías realizadas en la mano.

Cuando existen faltas mayores en la técnica aséptica debe considerarse la herida como contaminada o infectada. Este aspecto es muy importante, debido a que en nuestro medio con frecuencia hay fallas en la técnica aséptica y antiséptica al realizar los procedimientos, y como se mencionó previamente, una de las medidas más importantes para prevenir la infección del sitio quirúrgico es controlar los factores de riesgo, incluyendo los ambientales. Por lo tanto, si ocurren faltas en la técnica aséptica y antiséptica, se debe dar profilaxis antibiótica.

El antibiótico que se debe usar está basado en los patógenos más frecuentemente encontrados en la zona a intervenir. Es así como se utilizan cefalexina y doxiciclina como primera elección para profilaxis en heridas en piel no mucosa debido a que estos antibióticos tienen acción contra el *S. aureus* y *S. pyogenes*, que son los patógenos predominantes. Cuando la intervención quirúrgica com-



promete mucosa oral o nasal la elección es dar amoxicilina debido a su acción contra *S. viridans*. Si el paciente es alérgico a la penicilina se puede utilizar claritromicina, azitromicina o clindamicina (**TABLA 3**).<sup>14</sup>

Debido a que la mayoría de cirugías en dermatología son de corta duración, requieren una sola dosis la cual debe ser administrada con 30 a 60 minutos de anticipación.<sup>5,14</sup> Sin embargo, se sabe que a mayor tiempo quirúrgico, mayor es el porcentaje de infección (se duplica por cada hora de procedimiento).<sup>4</sup> Por lo tanto, en cirugías de larga duración (6 horas o más) debe considerarse el uso de dosis repetidas de antibióticos.<sup>14</sup>

### Antibióticos en láser resurfacing

No hay claridad acerca del uso de antibióticos en los procedimientos de rejuvenecimiento con láser (láser resurfacing). Según la clasificación de heridas, estas deben ser consideradas como limpias, debido a que estos procedimientos no se realizan sobre mucosas o sobre tejido contaminado o infectado, por lo tanto, son procedimientos que no requieren profilaxis antibiótica.<sup>4</sup>

Se ha encontrado en los diferentes estudios realizados en pacientes sometidos a láser resurfacing, una incidencia de infecciones de menos del 10%, y los patógenos más comúnmente aislados son *S. aureus* y *Pseudomonas* sp.<sup>7</sup>

En el estudio prospectivo realizado por Gaspar y cols. se incluyeron 31 pacientes que fueron sometidos a resurfacing cutánea de la cara con láser de CO<sub>2</sub>. Diecisiete pacientes recibieron cefalexina 500 mg dos veces al día,

desde el día del procedimiento hasta cinco o diez días. Los otros catorce pacientes no recibieron antibióticos. Se encontró que ningún paciente del grupo que recibió antibióticos tuvo una infección, mientras cuatro de los que no recibieron profilaxis presentaron evidencias de infección clínica o por cultivo bacteriológico.<sup>20</sup> Sin embargo, todos los pacientes con infección fueron tratados de forma temprana y no se evidenciaron secuelas, por lo que el autor concluye que la profilaxis antibiótica es útil pero no es esencial, debido a que un seguimiento cercano puede detectar de forma temprana las infecciones e iniciar un tratamiento oportuno que prevenga secuelas. Además, existe un estudio retrospectivo con 133 pacientes sometidos a resurfacing con láser de CO<sub>2</sub>, en donde encontraron un porcentaje más alto de infecciones en los pacientes que recibieron cefalexina intravenosa o azitromicina oral, comparada con pacientes que no recibieron ningún antibiótico.<sup>21</sup>

Se conoce que las infecciones posteriores a la realización de láser resurfacing se pueden presentar tardíamente (incluso tres a cinco semanas después), lo que apoya la idea de que es mejor monitorizar al paciente y tratar la infección en forma oportuna en lugar de dar antibióticos profilácticos.

Babcock y cols, en la Universidad de California, no usan antibióticos o antifúngicos profilácticos para los procedimientos de láser resurfacing y están de acuerdo en que estos deben iniciarse cuando la infección sea detectada. Lo único que recomiendan es el uso de antivirales en pacientes con historia de infecciones por virus herpes

Profilaxis recomendada	Profilaxis no recomendada
<p><b>ALTO RIESGO</b></p> <ul style="list-style-type: none"> <li>- Válvula protésica, incluye bioprótesis e injertos valvulares.             <ul style="list-style-type: none"> <li>- Historia previa de endocarditis bacteriana.</li> <li>- Cardiopatía congénita cianótica compleja: tetralogía de Fallot, transposición de grandes vasos, estados de ventrículo único.</li> </ul> </li> <li>- Construcción quirúrgica de ductos del sistema circulatorio pulmonar.</li> </ul> <p><b>RIESGO MODERADO</b></p> <ul style="list-style-type: none"> <li>- La mayoría de las otras malformaciones cardíacas congénitas. (aparte de las mencionadas previamente)</li> <li>- Enfermedad valvular adquirida (cardiopatía reumática).             <ul style="list-style-type: none"> <li>- Cardiomiopatía hipertrofica.</li> </ul> </li> <li>- Prolapso de la válvula mitral con insuficiencia y/o engrosamiento de las valvas.</li> </ul>	<ul style="list-style-type: none"> <li>- CIA de tipo ostium secundum.</li> <li>- Corrección quirúrgica de CIA, CIV o ductus permeable sin cortocircuito residual de más de seis meses.</li> <li>- Soplo funcional o inocente.</li> <li>- Fiebre reumática o enfermedad de Kawasaki sin disfunción valvular.</li> <li>- Prolapso de la válvula mitral sin insuficiencia y/o engrosamiento de las valvas.</li> <li>- Bypass de arteria coronaria.</li> <li>- Marcapaso cardíaco y/o cardiodesfibrilador implantable.</li> </ul>

**TABLA 4:** Condiciones cardíacas asociadas con endocarditis (Modificado de Dejan *et al* 1997)

Profilaxis recomendada	Profilaxis no recomendada
<p><b>Procedimientos dentarios *</b></p> <ul style="list-style-type: none"> <li>- Extracciones dentales.</li> <li>- Procedimientos periodontales, incluyendo cirugía, raspado y alisado radicular, sondaje, y mantenimiento.</li> <li>- Instrumentación endodóntica (tratamiento de conductos) o sólo la cirugía más allá del ápice.</li> <li>- Colocación subgingival de fibras o tiras antibióticas.</li> <li>- Colocación inicial de bandas ortodónticas, pero no de brackets.</li> <li>- Inyecciones anestésicas locales intraligamentosas.</li> <li>- Limpieza profiláctica de dientes o implantes, cuando se anticipe sangrado.</li> </ul> <p><b>Tracto respiratorio**</b></p> <ul style="list-style-type: none"> <li>- Amigdalectomía y/o adenoidectomía.</li> <li>- Cirugía que afecta la mucosa respiratoria.</li> <li>- Broncoscopia con broncoscopio rígido.</li> </ul> <p><b>Tracto gastrointestinal**</b></p> <ul style="list-style-type: none"> <li>- Colangiografía retrógrada endoscópica con obstrucción biliar.</li> <li>- Cirugía del tracto biliar.</li> <li>- Cirugía que afecta la mucosa GI.</li> </ul> <p><b>Tracto genitourinario**</b></p> <ul style="list-style-type: none"> <li>- Cirugía prostática.</li> <li>- Cistoscopia.</li> <li>- Dilatación uretral.</li> </ul>	<p><b>Procedimientos dentarios:</b></p> <ul style="list-style-type: none"> <li>- Procedimientos de restauración dental.</li> <li>- Inyecciones anestésicas locales (no intraligamentarias).</li> <li>- Remoción de sutura postquirúrgica.</li> <li>- Toma de impresiones.</li> <li>- Toma de radiografías orales.</li> <li>- Caída de dientes primarios.</li> </ul> <p><b>Tracto respiratorio:</b></p> <ul style="list-style-type: none"> <li>- Intubación orotraqueal.</li> <li>- Broncoscopia con broncoscopio flexible.</li> <li>- Timpanostomía.</li> </ul> <p><b>Tracto gastrointestinal:</b></p> <ul style="list-style-type: none"> <li>- Eco transesofágico.</li> <li>- Endoscopia con o sin biopsia.</li> </ul> <p><b>Tracto genitourinario:</b></p> <ul style="list-style-type: none"> <li>- Histerectomía vaginal.</li> <li>- Parto vaginal.</li> <li>- Cesárea.</li> <li>- Cateterismo uretral.</li> <li>- Dilatación y curetaje uterino (en tejido no infectado).</li> <li>- Esterilización.</li> <li>- Inserción o remoción de dispositivo intrauterino.</li> </ul> <p><b>Otros:</b></p> <ul style="list-style-type: none"> <li>- Biopsia o incisión en la piel desinfectada. Cateterismo cardíaco.</li> <li>- Angioplastia.</li> <li>- Implante de marcapaso o desfibrilador.</li> <li>- Colocación de stent.</li> <li>- Circuncisión.</li> </ul>

**TABLA 5:** Profilaxis antibiótica recomendada según procedimientos.

\* Requieren profilaxis los pacientes con condiciones cardíacas de alto y moderado riesgo.

\*\* Requieren profilaxis los pacientes con condiciones cardíacas de alto riesgo, para los de riesgo moderado es opcional. (Modificado de Dajani *et al* 1997)

simple, los cuales se inician el día del procedimiento y se continúan por diez días más.<sup>4</sup>

## Profilaxis para endocarditis bacteriana

La endocarditis bacteriana ocurre cuando microorganismos presentes en la sangre proliferan en la superficie endocárdica, siendo las válvulas cardíacas las más afectadas. Es producida por estreptococos y estafilococos en el 80-90% de los casos y constituye una complicación posquirúrgica seria, con una mortalidad que va del 5% al 76%.<sup>4</sup>

La incidencia de bacteremia en cirugía dermatológica realizada sobre tejido sano es baja, y si esta ocurre se presenta dentro de los primeros quince minutos del procedimiento. Adicionalmente, se ha observado que en algunos pacientes sometidos a cirugía dermatológica se pueden obtener hemocultivos positivos, pero las bacte-

rias cultivadas no son las que por lo general producen endocarditis.<sup>25</sup>

Las recomendaciones actuales sobre profilaxis para endocarditis son las de la American Heart Association (AHA) revisadas en 1997.<sup>26</sup> Estas recomendaciones se basan en las siguientes consideraciones:

- Algunas enfermedades congénitas o adquiridas aumentan el riesgo de desarrollar endocarditis infecciosa.
- La mayoría de casos de endocarditis son debidos a estreptococos con patrones conocidos de susceptibilidad antibiótica.
- El riesgo de endocarditis se aumenta al realizar procedimientos traumáticos en las mucosas que inducen bacteremias.
- En las personas con riesgo para endocarditis, la

terapia antibiótica dirigida contra estreptococo puede disminuir su aparición.

La AHA clasifica los pacientes en alto, moderado y bajo riesgo de endocarditis según la condición cardíaca subyacente (TABLA 4). En aquellos pacientes clasificados con alto o moderado riesgo para endocarditis, se debe considerar utilizar antibióticos profilácticos según el procedimiento a realizar (TABLA 5).

En estas recomendaciones se incluye la biopsia de la piel y la incisión en la piel previamente desinfectada como procedimientos que no requieren profilaxis antibiótica para endocarditis, incluso si el paciente es clasificado con alto o moderado riesgo para endocarditis. Se considera que la definición de "la piel previamente desinfectada" implica una limpieza quirúrgica adecuada previa al procedimiento.<sup>4</sup> Solamente se considera como procedimiento de riesgo la incisión y el drenaje de tejidos infectados, ya que su manipulación ha sido asociada con alta incidencia de bacteremia (>35%) con microorganismos que producen endocarditis.<sup>3</sup> Por lo tanto, la única recomendación específica en cirugía dermatológica dada por la AHA es dar profilaxis antibiótica para endocarditis en aquellos pacientes considerados de alto o moderado riesgo (según patología cardíaca subyacente) en quienes se va a manipular tejidos infectados.

En las guías de la Clínica Mayo se considera que la cirugía de Mohs, al ser un procedimiento con largos tiempos quirúrgicos en los cuales se cubre la herida mientras se espera el resultado de patología, tiene mayor riesgo de bacteremia, por lo tanto se recomienda dar antibióticos profilácticos para endocarditis en pacientes

de alto riesgo que van a ser sometidos a este procedimiento.<sup>14</sup> En los otros procedimientos realizados en la práctica dermatológica no se recomienda profilaxis, a menos que sean de alto riesgo o se manipulen tejidos infectados o inflamados (TABLA 6). Se utiliza el mismo régimen antibiótico mencionado para profilaxis del sitio quirúrgico detallado en la tabla 5.

## Conclusiones

Antes de considerar el uso de antibióticos en cirugía dermatológica, es importante revisar las prácticas de asepsia y antisepsia así como los factores de riesgo de infección propios del paciente, debido a que constituyen la parte más importante en la prevención de infecciones en el sitio quirúrgico. La incidencia de infección en cirugía dermatológica reportada en la literatura es baja, sin embargo, no se han realizado estudios en nuestro medio que indiquen nuestros propios porcentajes de infección. Así mismo, la evidencia encontrada en la literatura proviene en su gran mayoría, de estudios en cirugía general realizados en salas de cirugía, por lo cual no es fácil extrapolar todos los datos a las prácticas de cirugía dermatológica. Las únicas guías encontradas en esta revisión que son específicas para cirugía dermatológica son las realizadas por la Clínica Mayo en consenso de expertos.

Se recomienda dar profilaxis antibiótica para infección del sitio quirúrgico siempre que se realiza un procedimiento en heridas limpias contaminadas (clase II) que son todas aquellas en donde se interviene piel no estéril, mucosas y áreas intertriginosas como la axila o el perineo;

Procedimiento	Riesgo para endocarditis (AHA)	Condición de la piel	Profilaxis
Cirugía de Mohs	Alto riesgo	Cualquiera	Si
		Intacta	No
		Intacta, pero penetra mucosa oral o nasal	Si
		Inflamada o infectada	Si
		Erosionada	No
Escisión, biopsia, crioterapia, curetaje y electrodesecación, láser ablativo	Alto riesgo	Erosionada (en paciente con válvula protésica)	Si
Cirugía de Mohs, escisión, biopsia, crioterapia, curetaje y electrodesecación, láser ablativo	Bajo riesgo	Cualquiera	No

**TABLA 6:** Profilaxis antibiótica para prevención de endocarditis e infección de prótesis (Modificado de Maragh SL 2005.)

cuando se cometen faltas menores en la técnica aséptica o se deja cicatrizar por segunda intención. También se debe considerar su uso cuando se realiza reconstrucción en la nariz y las orejas con colgajo o injerto, cuando los cierres quirúrgicos queden a tensión, cuando la piel adyacente al sitio quirúrgico está inflamada o infectada, si se van a realizar múltiples procedimientos simultáneos, en procedimientos que se realicen por debajo de las rodillas y en cirugías realizadas en la mano. En heridas contaminadas (clase III) o infectadas (clase IV) se dan antibióticos de forma terapéutica.

Siempre que se trabaje sobre la piel adecuadamente desinfectada, no se requiere profilaxis para endocarditis bacteriana. Se debe realizar profilaxis cuando se trate de pacientes con condiciones cardíacas de alto o moderado riesgo para endocarditis bacteriana que van a ser sometidos a procedimientos (escisión, biopsia, crioterapia, curetaje y electrodesecación o láser ablativo) que involucren manipulación de tejidos infectados o inflamados, comprometan las mucosas, o se trate de pacientes con válvula protésica que tengan la piel erosionada. Así mismo se recomienda profilaxis para endocarditis bacteriana en todos los pacientes sometidos a cirugía de Mohs sin importar la condición de la piel, debido a que es un procedimiento con tiempos quirúrgicos prolongados.

## Referencias

1. Antimicrobial prophylaxis in surgery. *Med Lett Drugs Ther* 1999; 41:75-80.
2. Mangram AJ, Horan TC, Pearson ML, Silver LC, Jarvis WR. Guideline for prevention of surgical site infection. *Am J Infect Control* 1999; 27: 97-134.
3. Haas AF, Grekin RC. Antibiotic prophylaxis in dermatologic surgery. *Am Acad Dermatol* 1995; 32: 155-79.
4. Babcock MD, Grekin RC. Antibiotic use in dermatology surgery. *Dermatol Clin* 2003; 21: 337-48.
5. Haas AF. Antibiotics in Surgery of the skin. En Robinson JK, Hanke CW, Sengemann RD, and Siegel DM.ed; *Surgery of the skin*. Elsevier 2005. 137-46.
6. Hurst EA, Grekin RC, Yu SS, Neuhaus IM. Infectious complications and antibiotic use in dermatologic surgery. *Semin Cutan Med Surg*. 2007; 26: 47-53.
7. Messingham MJ, Arpey CJ. Update on the use of antibiotics in cutaneous surgery. *Dermatol Surg*. 2005; 31(8 Pt 2):1068-78.
8. Arroyave M, González G. Infección Intra-hospitalaria: Prevención y control. Comité de control de infecciones. Hospital Universitario San Vicente de Paul. 3a. edición. 1999, 103-6.
9. Ammirati CT. Aseptic technique. En Robinson JK, Hanke CW, Sengemann RD, and Siegel DM.ed; *Surgery of the skin*. Elsevier 2005. 137-46.
10. Hobbs ER. Surgical microbiology, antibiotic prophylaxis, and antiseptic technique. En Wheeland RG; *Cutaneous surgery*. W.B. Saunders Company 1994. 64-75.
11. Bencini PL, Galimerti M, Signorini M. Utility of topical benzoyl peroxide for prevention of surgical skin wound infection. *J Dermatol Surg Oncol* 1994; 20: 538-40.
12. Smack DP, Harrington AC, Dunn C, Howard RS, Szkutnik AJ, Krivda SJ, *et al*. Infection and allergy incidence in ambulatory surgery patients using white petrolatum vs bacitracin ointment. A randomized controlled trial. *JAMA* 1996;276: 972-7.
13. Bencini PL, Galimberti M, Signorini M, Crosti C. Antibiotic prophylaxis of wound infections in skin surgery. *Arch dermatol* 1991; 127:1357-60.
14. Griego RD, Zitelli JA. Intra-incisional prophylactic antibiotics for dermatologic surgery. *Arch Dermatol* 1998; 134: 688-92.
15. Acosta AE. Antibióticos profilácticos intraincisionales. ¿la solución a la infección en cirugía dermatológica? Carta al editor. *Arch Dermatol* (versión española) 1998; 9: 294-5.
16. Maragh SL, Otley CC, Roenigk RK, Phillips PK; Division of Dermatologic Surgery, Mayo Clinic, Rochester, MN Division of Dermatologic Surgery, Mayo Clinic, Rochester, MN. Antibiotic prophylaxis in dermatologic surgery: updated guidelines. *Dermatol Surg*. 2005; 31:83-91.
17. Baran CN, Sensoz O, Ulusoy MG. Prophylactic antibiotics in plastic and reconstructive surgery. *Plast Reconstr Surg* 1999; 103:1561- 6.
18. Weber RS, Callender DL. Antibiotic prophylaxis in clean-contaminated head and neck oncologic surgery. *Ann Otol Rhinol Laryngol Suppl* 1992;155:16- 20.
19. Rodrigo JP, Alvarez JC, Gómez JR, Suárez C, Fernández JA, Martínez JA. Comparison of three prophylactic antibiotic regimens in clean-contaminated head and neck surgery. *Head Neck* 1997; 19: 188- 93.
20. Monaco G, Staffolani C, Gatto MR, Checchi L. Antibiotic therapy in impacted third molar surgery. *Eur J Oral Sci* 1999; 107: 437- 41.
21. Futorian T, Grande D. Postoperative wound infection rates in dermatologic surgery. *Dermatol Surg* 1995; 21: 509-14.
22. Dixon AJ, Dixon MP, Askew DA, Wilkinson D. Prospective study of wound infections in dermatologic surgery in the absence of prophylactic antibiotics. *Dermatol Surg*. 2006;32: 819-26; discussion 826-7.
23. Gaspar Z, Vinciguillo C, Elliott T. Antibiotic prophylaxis for full-face laser resurfacing: is it necessary? *Arch Dermatol* 2001; 137:313- 5.
24. Walia S, Alster TS. Cutaneous CO2 laser resurfacing infection rate with and without prophylactic antibiotics. *Dermatol Surg* 1999; 25:857- 61.
25. Halpern AC, Leyden JJ, Dzobow, McGinley KJ, McGinley KJ. The incidence of bacteremia in skin surgery of the head and neck. *J Am Acad Dermatol* 1988; 19:112-6.
26. Dajani AS, Taubert KA, Wilson W, Bolger AF, Bayer A, Ferrieri P, *et al*. Prevention of bacterial endocarditis: recommendations by the American Heart Association. *Circulation* 1997; 96:358-66.

# Criptococosis cutánea: manifestación inicial de una infección diseminada en un paciente con trasplante renal

*Cutaneous cryptococosis: an early manifestation of a disseminated infection in a renal transplanted patient.*

Luz Adriana Vásquez,<sup>1</sup> Verónica Molina,<sup>2</sup> Ana Milena Toro,<sup>3</sup> Carlos Ignacio Gómez,<sup>4</sup> Ana Cristina Ruiz,<sup>5</sup> Juan Esteban Arroyave.<sup>6</sup>

1. Dermatóloga Hospital Pablo Tobón Uribe.

2. Dermatóloga, Unidad de Dermatología Hospital Pablo Tobón Uribe.

3. Residente de segundo año de dermatología UPB.

4. Infectólogo Hospital Pablo Tobón Uribe.

5. Dermatopatóloga Hospital Pablo Tobón Uribe.

6. Dermatólogo Hospital Pablo Tobón Uribe.

## Correspondencia:

Ana Milena Toro Giraldo

Email: anatoro@une.net.co

Recibido: Noviembre 28 de 2007.

Aceptado: Marzo 30 de 2008.

No se reportan conflictos de intereses.

## Resumen

*Cryptococcus neoformans* representa la tercera causa de infección fúngica sistémica en pacientes transplantados luego de *Candida* y *Aspergillus*. Afecta principalmente el sistema nervioso central y los pulmones, siendo frecuente el compromiso sistémico. Presentamos el caso de un hombre con úlceras en los miembros inferiores como manifestación inicial de una infección diseminada.

**PALABRAS CLAVE:** *Cryptococcus neoformans*, criptococosis, trasplante.

## Summary

*Cryptococcus neoformans* represent the third cause of systemic fungal infection in transplanted patients after *Candida* and *Aspergillus*. It affects primarily the central nervous system and the lungs and frequently the affection is systemic. We present the case of a man with lower limb ulcers as initial manifestation of disseminated infection.

**KEY WORDS:** *Cryptococcus neoformans*, cryptococcosis, transplantation.

## Caso clínico

Hombre de 44 años, residente en el área rural y operario de una fábrica de hilos, con antecedente de trasplante renal hace siete años por insuficiencia renal crónica de causa desconocida, por lo cual recibía tratamiento inmunosupresor con ciclosporina, prednisolona y mofetil micofenolato.

Historia de tres meses de evolución que inició con fiebre intermitente y aparición de lesiones en la piel, inicialmente eritematosas y empastadas que luego progresan a úlceras intensamente dolorosas. Además

refería presentar desde hace varios días cefalea, vómito y malestar general asociados a disminución de la agudeza visual, diplopia y vértigo.

Al examen físico presentaba placas eritematosas, edematosas, infiltradas y calientes y úlceras de bordes violáceos, bien definidos, con un fondo limpio y superficie con tejido de granulación, que comprometían los dos tercios inferiores de la cara anterolateral y posterior del muslo izquierdo. (**FIGURA 1**) En el examen el paciente también tenía nistagmus horizontal y se veía muy comprometido en su estado general.

Dentro de los exámenes paraclínicos realizados se



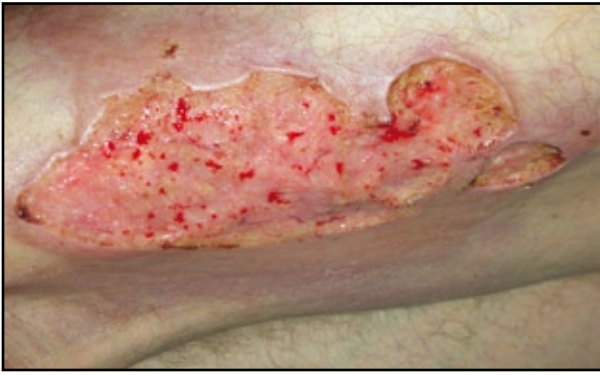

FIGURA 1: Úlcera de gran tamaño en el muslo izquierdo.

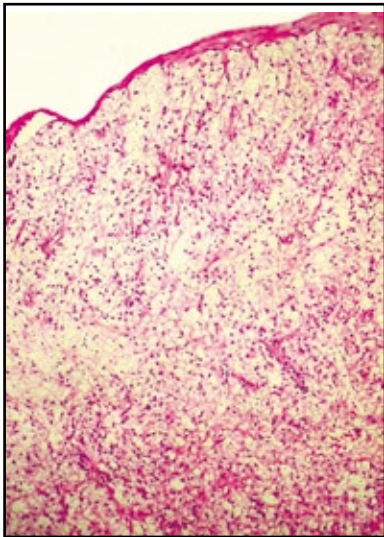


FIGURA 2: Panorámica en la que se observa compromiso de todo el espesor de la dermis por células de aspecto espumoso.

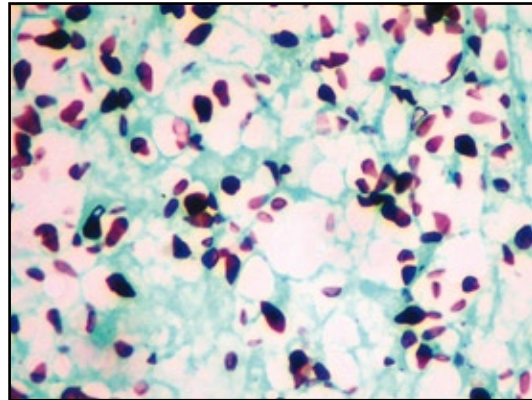


FIGURA 3: Con la coloración de plata metenamina se aprecian numerosas levaduras rodeadas de un halo capsular claro, compatibles con *cryptococcus neoformans*.

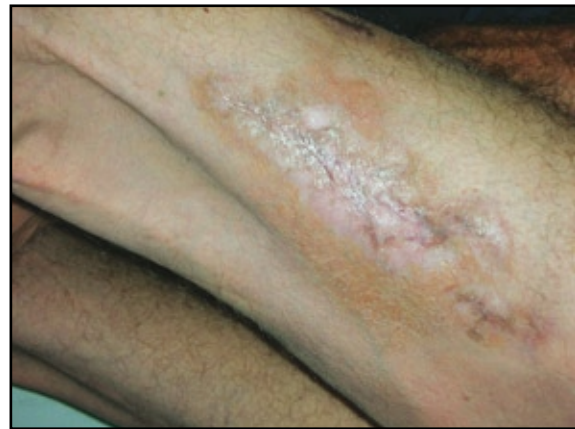

FIGURA 4: Cicatrización total de la úlcera en el muslo izquierdo, seis meses después del tratamiento.

encontraron nódulos pulmonares, el de mayor tamaño estaba cavitado y tenía pared delgada; meningitis crónica e hidrocefalia comunicante activa; antígeno para criptococo sérico y en LCR positivos (dilución 1:256 y 1:64 respectivamente), cultivos positivos para *Cryptococcus neoformans* en muestras de lavado bronco alveolar y LCR, lo cual sumado al hallazgo del estudio histopatológico (FIGURA 2 Y 3) de las lesiones cutáneas confirmaron el diagnóstico de criptococosis diseminada.

Debido al compromiso sistémico, se suspendió el tratamiento con mofetil micofenolato y se inició, por su antecedente de insuficiencia renal, fluconazol 800 mg dosis inicial y luego 400 mg/día intravenosos por 7 días, continuando tratamiento ambulatorio con fluconazol 400 mg/día vía oral con excelente evolución clínica (FIGURA 4).

## Discusión

La criptococosis ocupa el tercer lugar en frecuencia como

causa de infección fúngica sistémica en pacientes receptores de transplante después de *Candida* y *Aspergillus*.<sup>1,2</sup>

Una revisión reciente estudió la incidencia de *C. neoformans* en pacientes transplantados, y reportó una incidencia del 2.8%, un tiempo medio de intervalo entre el transplante y el comienzo de la infección de 1.6 años (35 meses en los casos de transplante renal) y una tasa de mortalidad global del 42%.<sup>3,4</sup> En el caso de este paciente el tiempo entre el transplante y el comienzo de la infección fue de siete años.

La terapia inmunosupresora es probablemente el principal factor predisponente para la infección por *Cryptococcus*, en particular los esteroides. Reportes de estudios mostraron que el 61-87% de los receptores de transplante con diagnóstico de criptococosis estaban recibiendo tratamiento con prednisona al momento del diagnóstico;<sup>1</sup> sin embargo, no es claro cuál es la dosis asociada con mayor riesgo. En el caso de este paciente estaba recibiendo 15 mg/día. Otro factor predisponente

también presente en este reporte de caso es el antecedente de falla renal, debido a que la uremia disminuye la tasa de transformación linfocítica y disminuye la producción de algunas citoquinas implicadas en el desarrollo de respuesta inmune contra el *cryptococcus*, lo que facilita una rápida progresión y diseminación clínica.<sup>1</sup>

Los principales sitios de infección por *cryptococcus* son el sistema nervioso central (SNC) y los pulmones y es frecuente el compromiso sistémico. En una revisión<sup>2</sup> de 159 casos, el 55% de los pacientes presentó compromiso del SNC; el 13%, compromiso de la piel, los tejidos blandos y el tejido osteoarticular; el 6%, compromiso pulmonar y el 24%, compromiso multisistémico.

Las presentación clínica más común en el SNC es la meningitis con hidrocefalia o sin ella y en los pulmones los nódulos e infiltrados frecuentemente asintomáticos.

En la piel puede producir casi cualquier tipo de lesión, desde un cuadro similar a una celulitis bacteriana, pápulas, nódulos, abscesos, hasta úlceras de bordes bien definidos.<sup>5</sup> Husain y colegas<sup>3</sup> reportaron que en el 72% de sus pacientes la criptocosis cutánea se presentó como una celulitis bacteriana.

El paciente descrito en este reporte presentó inicialmente un cuadro similar a una celulitis y posteriormente desarrolló úlceras, asociado a nódulos pulmonares y meningitis crónica con hidrocefalia.

Con respecto al diagnóstico se resalta en este caso el valor del estudio histopatológico y la ayuda que ofrecen las tinciones plata metenamina, PAS y mucicarmina para realizar el diagnóstico temprano en el paciente inmunocomprometido que inicialmente sólo manifiesta lesiones cutáneas. Se debe tener en cuenta que las manifestaciones cutáneas forman parte de una enfermedad diseminada<sup>3,4</sup> y siempre debe buscarse compromiso en otros sistemas. Es importante mencionar aquí la utilidad que puede ofrecer la búsqueda del antígeno de *cryptococcus* en sangre para el diagnóstico de enfermedad diseminada.<sup>5</sup>

En el tratamiento de una infección diseminada por *cryptococcus* clásicamente se utiliza la anfotericina B sola o con fluocitosina. En este paciente por su antecedente de falla renal decidió iniciarse tratamiento con fluconazol a dosis altas como monoterapia. Este medicamento ha sido reportado en varios estudios,<sup>5</sup> tiene una excelente farmacocinética dentro del SNC y ha dado buenos resultados. En esta ocasión el tratamiento obtuvo un resultado satisfactorio.

## Conclusión

La criptocosis cutánea en pacientes receptores de trasplante debe ser vista como una infección diseminada que requiere tratamiento sistémico precoz, por lo tanto el diagnóstico temprano es esencial y para ello el estudio histopatológico y cultivo de cualquier lesión sospechosa en un paciente inmunocomprometido son fundamentales.

## Referencias

1. Vilchez RA, Fung J, Kusne S. Cryptococcosis in Organ Transplant Recipients: An Overview. Am J Transplant 2002; 2: 575-80.
2. Singh N. Fungal Infections in the Recipients of Solid Organ Transplantation. Infect Dis Clin N Am 2003; 17: 113-34.
3. Husain S, Wagener MM, Singh N. Cryptococcus neoformans Infection in Organ Transplant Recipients: Variables Influencing Clinical Characteristics and Outcomes. Emerg Infect Dis 2001; 7: 3: 375-81.
4. Moe K, Lotsikas-Baggili AJ, Kupiec-Banasikowska AK, Kauffman CL. The Cutaneous Predilection of Disseminated Cryptococcal Infection in Organ Transplant Recipients. Arch Dermatol 2005; 141: 913.
5. Perfect JR, Casadevall A. Cryptococcosis. Infect Dis Clin N Am 2002; 16: 837-74.

# Hamartoma angiomatoso ecrino

*Eccrine angiomatous hamartoma*

Natalia Vargas Navia,<sup>1</sup> Jesús E. Giraldo,<sup>2</sup> Antonio Torres,<sup>3</sup> Ricardo José Rueda.<sup>4</sup>

1. Residente segundo año. Escuela de Dermatología. Universidad del Valle.

2. Médico Dermatólogo.

3. Médico Dermatopatólogo. Docente Universidad del Valle.

4. Médico Dermatopatólogo. Docente Universidad del Valle.

## Resumen

Se reporta el caso de una joven de dieciocho años, quien presentaba una lesión congénita, solitaria, de aspecto macular y color pardo, localizada en el lado izquierdo de la espalda. El área comprometida aumentó de tamaño durante la infancia, luego en la pubertad la lesión macular se tornó elevada con pápulas azul-violáceas sobre su superficie. La paciente presentaba hiperhidrosis asociada. Se realizó un diagnóstico de hamartoma angiomatoso ecrino (HAE), una patología rara, caracterizada histológicamente por una epidermis normal, con hallazgos en la dermis de glándulas ecrinas hiperplásicas y un aumento de los vasos sanguíneos. Las lesiones usualmente se presentan como nódulos o placas de color rojo azul violáceo con apariencia angiomatosa y por lo general se localizan en la piel de las regiones acrales donde las glándulas ecrinas son numerosas.

**PALABRAS CLAVE:** Hamartoma, vasos sanguíneos, ecrino.

## Correspondencia:

Natalia Vargas Navia

Email: navana2@hotmail.com

*Recibido: Diciembre 02 de 2007.*

*Aceptado: Marzo 25 de 2008.*

No se reportan conflictos de intereses.

## Summary

We report an 18 year old girl, who had a congenital solitary brownish macular lesion on the left side of the back. The area had been increasing in diameter over childhood. Then, during puberty, the macular lesion became elevated with blue-purple papules on its surface. The patient presented hyperhidrosis associated. Eccrine angiomatous hamartoma (EAH), is a rare condition characterized histologically by normal epidermis with dermal features of hyperplastic eccrine glands and increased numbers of blood vessels lesions take the form of nodules or plaques, often with a bluish colour and angiomatous appearance, most commonly found in acral skin where eccrine glands are numerous.

**KEY WORDS:** Hamartoma, blood vessels, eccrine.

## Introducción

El hamartoma angiomatoso ecrino (HAE) es un tumor benigno raro, constituido por la combinación de malformación ecrina y vascular. Puede ser congénito o aparecer durante la infancia; es poco común durante la adolescencia o adultez. Las lesiones pueden ser solitarias o múltiples, se presentan por lo general como nódulos o placas y rara vez como máculas o pápulas. El color es variable; puede ser rojo, violáceo, azul, amarillo, pardo o pueden verse combinaciones de colores.<sup>1</sup> Cerca del 80% de los tumores

se localizan en las extremidades pero se han reportado casos en la cara, el cuello, el tronco y los glúteos.<sup>1,2</sup> Las lesiones pueden estar asociadas a hipertrichosis y cuando son sintomáticas el dolor y la hiperhidrosis localizados son hallazgos frecuentes.<sup>1-3</sup> El crecimiento del tumor ocurre de forma simultánea al crecimiento del paciente.<sup>5</sup>

## Reporte de caso

Se reporta el caso de una joven de dieciocho años quien presentaba desde el nacimiento una lesión solitaria macu-



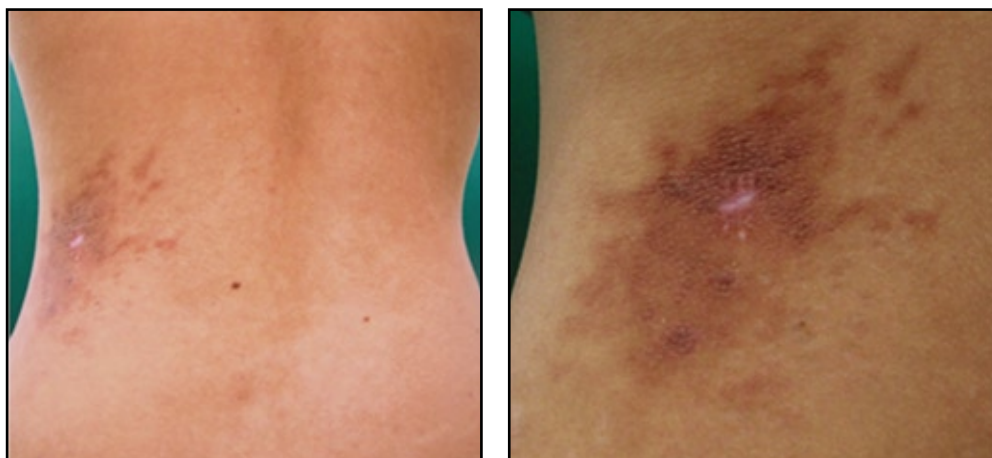
lar en el tercio inferior del lado izquierdo de la espalda (**FIGURA 1**). Durante la infancia, el área comprometida había aumentado de tamaño y en la pubertad la lesión se tornó elevada con pápulas violáceas sobre su superficie. La paciente refería como sintomatología asociada, leve hiperhidrosis localizada en el sitio de la lesión, sin manifestaciones de dolor. Se realizó una biopsia de la piel y el estudio histopatológico evidenció en la dermis un aumento de estructuras vasculares con aumento en el número de glándulas ecrinas maduras (**FIGURA 2 Y 3**). Se hizo el diagnóstico de HAE. Como la sintomatología de la paciente era leve y no se acompañaba de dolor, se sugirió observar la lesión de forma periódica.

## Discusión

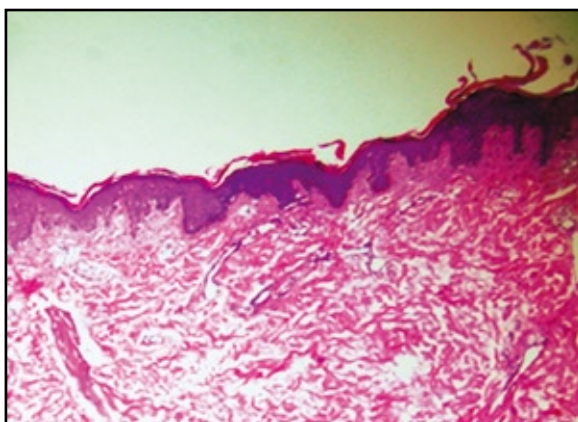
El HAE es un tumor benigno de diferenciación ecrina,

documentado por primera vez por Lotzbeck en 1859, quien describió un tumor angiomatoso localizado en la mejilla de un niño; sin embargo, sólo hasta 1968 Hyman y col. introdujeron la denominación hamartoma angiomatoso ecrino para denominar a este grupo de tumores.<sup>3,5</sup> Se ha postulado que el HAE es causado por una interacción bioquímica anormal entre el mesenquima y la diferenciación del epitelio, que induce una alteración de la proliferación de estructuras anexas y vasculares. Las lesiones en su mayoría son congénitas o aparecen durante la infancia, rara vez se desarrollan durante la adolescencia o en la edad adulta. El crecimiento de las lesiones es proporcional al crecimiento del niño.<sup>1,2,5</sup>

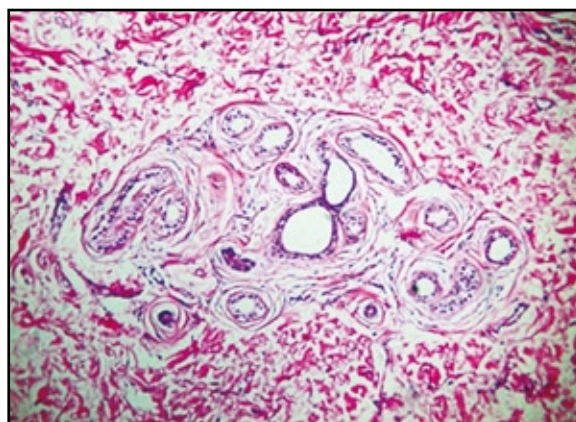
Clínicamente el HAE se presenta comúnmente como placas o nódulos; estas pueden ser solitarias o múltiples, pero algunas veces las lesiones pueden ser pápulas o máculas. El color de las lesiones es variable: puede ser



**FIGURA 1:** A. Lesión macular parda con pápulas en su superficie localizada en el lado izquierdo de la espalda. B. Acercamiento de la lesión en la piel en la que se destaca la superficie papular violácea.



**FIGURA 2:** Estudio histopatológico, tinción con hematoxilina y eosina que muestra una epidermis con hiperqueratosis, y en la dermis un aumento en el número de elementos vasculares.



**FIGURA 3:** Grupo de glándulas ecrinas maduras aumentadas en número en la dermis media y profunda.

rojo, violáceo, azul, marrón o color piel. Se localizan usualmente en las extremidades. El hamartoma angiomaso ecrino puede ser asintomático o se puede asociar a dolor o hiperhidrosis localizada. Se piensa que el dolor de las lesiones es secundario a la infiltración de pequeños nervios de la epidermis.<sup>3</sup>

El examen histológico del HAE revela generalmente la proliferación de elementos ecrino secretores y ductales bien diferenciados, en asociación con canales angiomasos bien diferenciados de paredes delgadas.

Como diagnósticos diferenciales se deben tener en cuenta el angioma sudoríparo, condición en la cual el componente angiomaso predomina pero los elementos ecrinos se encuentran dilatados y no proliferados; el nevus ecrino, que es una entidad rara integrada solamente por glándulas ecrinas maduras sin proliferaciones angiomasas; el hemangioma congénito de las glándulas ecrinas consiste en numerosos vasos capilares dilatados, con células endoteliales prominentes situadas alrededor de la glándula sudorípara; en el nacimiento los pacientes tienen uno o varios tumores azules levemente elevados, que tienden a involucionar a los pocos meses, de forma parcial o total; no se asocian a hiperhidrosis ni dolor.

El manejo del HAE consiste en resección de la lesión

en casos donde existen razones cosméticas o se presente dolor asociado; sin embargo, se ha reportado dolor recurrente posterior a la excisión.<sup>3</sup>

En este reporte de caso se trataba de una lesión de HAE en el tronco, una localización poco frecuente, con leve hiperhidrosis localizada sin dolor asociado, por lo cual se decidió observar la paciente.

## Referencias

1. Pelle MT, Pride HB, Tyler WB. Eccrine angiomatous hamartoma. *J Am Acad Dermatol.* 2002; 47: 429-35.
2. Martinelli PT, Tschen JA. Eccrine angiomatous hamartoma a case report and review of the literature. *Cutis.* 2003; 71: 449-55.
3. Foshee JB, Grau RH, Adelson DM, Crowson N. Eccrine angiomatous hamartoma in an infant. *Pediatr Dermatol.* 2006; 23: 365-8
4. Moriell DJ, Ghali FE, Stahr BJ, Mc Cauliff D. Eccrine angiomatous hamartoma: a report of symmetric and painful lesions of the wrists. *Pediatr Dermatol.* 2001;18:117-9.
5. Ciricco A, Moreno Y, Dcimanna E, Gonzalez F, Ball E, Sardi J, *et al.* Hamartoma ecrino angiomaso. *Dermatol Pediatr Lat.* 2003; 1: 30-5.

# Leishmaniasis mucocutánea verrucosa: una manifestación inusual

*Verrucous mucocutaneous leishmaniasis: an unfrequent variant disease.*

**Paula Alexandra Mejía,<sup>1</sup> Rodrigo Restrepo,<sup>2</sup> Ana Milena Toro.<sup>3</sup>**

1. Dermatóloga. Universidad Pontificia Bolivariana.

2. Patólogo, docente de dermatopatología. Universidad Pontificia Bolivariana.

3. Residente de segundo año de dermatología. Universidad Pontificia Bolivariana.

## Correspondencia:

Ana Milena Toro

Email: anatoro@une.net.co

Recibido: Enero 29 de 2008.

Aceptado: Febrero 28 de 2008.

No se reportan conflictos de intereses.

## Resumen

La leishmaniasis es una enfermedad parasitaria producida por un protozoo flagelado del género *Leishmania*, y transmitida al hombre por la picadura del mosquito hembra del género *Lutzomia*. Las manifestaciones clínicas son variables y están relacionadas con la especie de *Leishmania* infectante, con el medio ambiente y con la respuesta inmune del hospedero.

Presentamos el caso de un paciente con leishmaniasis mucocutánea verrucosa, una variante poco frecuente de la enfermedad, que se presenta por lo general en individuos de raza negra con un curso crónico, lo cual puede crear dificultades para el diagnóstico y requiere por lo tanto alta sospecha clínica.

**PALABRAS CLAVE:** Leishmaniasis mucocutánea, leishmaniasis cutánea, *leishmania*.

## Summary

Leishmaniasis is a parasitic disease that is produced by a flagellate protozoa of the genus *Leishmania* and is transmitted to the human through the bite of a female *Lutzomia* sandfly. The clinical features are varying and they are related with the infectious specie of *Leishmania*, the environment and the immune response of the host.

We presented the case of a patient with mucocutaneous verrucous leishmaniasis, a few frequent variant disease, that is present more often in blackskin individuals with a chronic course that can create difficulty for the diagnosis and that require for this reason a high clinic suspicion.

**KEY WORDS:** Mucocutaneous leishmaniasis, cutaneous leishmaniasis, *leishmania*.

## Caso clínico

Hombre de raza negra de 27 años de edad, soldado, procedente del Chocó, sin antecedentes patológicos relevantes. Historia de diez meses de evolución de una lesión en el dorso nasal de rápido crecimiento, que apareció en relación con una picadura de insecto. Recibió múltiples tratamientos en el Chocó no especificados por el paciente

y con los cuales no presentó mejoría. No tenía biopsias previas y refería epistaxis frecuente. Al examen físico presentaba una placa verrucosa exofítica, infiltrada, que comprometía todo el dorso y la punta nasal y se extendía hacia la mejilla izquierda (**FIGURA 1**). Además presentaba una placa infiltrada, levemente eritematosa en la región temporal y en el párpado superior derecho con edema periorbitario bilateral (**FIGURA 2**). No se encontró

perforación del septo nasal ni del paladar, sólo eritema y sangrado en la mucosa nasal.

Se le realizó prueba de Montenegro con un resultado positivo de ocho milímetros; el examen directo para *Leishmania* se tomó en varias ocasiones con resultados inicialmente negativos y posteriormente fue positivo en cantidad escasa. El cultivo para hongos y micobacterias fue negativo.

En el estudio histopatológico de la lesión se observó papilomatosis con hiperqueratosis y paraqueratosis, además de hiperplasia epidérmica y un infiltrado mixto con plasmocitos, linfocitos y melanófagos en la dermis superficial. No se encontró evidencia del parásito en el material estudiado. (FIGURA 3 Y 4)

Con los antecedentes epidemiológicos, los hallazgos clínicos y el resultado del directo para *Leishmania* se hizo el diagnóstico de leishmaniasis mucocutánea verrucosa y se inició tratamiento con glucantime 20mg/k, al día por 28 días y dicloxacilina para tratar sobreinfección bacteriana agregada, con buena evolución clínica.

## Discusión

La leishmaniasis es una enfermedad parasitaria producida por un protozoo flagelado del género *Leishmania*, y transmitida al hombre por la picadura del mosquito hembra del género *Lutzomia*.<sup>1,2,3</sup> Esta enfermedad se considera endémica en 88 países del mundo,<sup>4</sup> uno de los cuales es Colombia, donde presenta alta prevalencia y hay un importante subregistro de casos. Según datos del Ministerio de la Protección Social se presentan anualmente alrededor de 25.000 casos.<sup>1</sup>

Las manifestaciones clínicas son variables y están relacionadas con la cepa de *Leishmania* infectante, con el

medio ambiente y con la respuesta inmune del hospedero. Clínicamente la manifestación clásica de la leishmaniasis cutánea son lesiones únicas o múltiples consistentes en úlceras circulares de bordes levantados y eritematosos conocidas como úlceras francas; pero también pueden presentarse lesiones vegetantes, verrucosas o nodulares, usualmente sin dolor local y frecuente compromiso linfático.<sup>1, 4, 5</sup>

El compromiso mucoso generalmente ocurre varios años después del compromiso cutáneo, ocasionalmente puede presentarse mientras la lesión cutánea primaria aún está activa y puede ocurrir por extensión directa desde la piel a la mucosa vecina, cuando la inoculación ocurre en un sitio cercano a la punta nasal o al labio superior, y se manifiesta desde simple edema de mucosa nasal, obstrucción, secreción purulenta hasta perforación del cartílago nasal, la faringe, el paladar, la laringe y el labio superior, creando deformidad física.<sup>1</sup>

La presentación clínica de nuestro paciente fue la forma mucocutánea con lesiones verrucosas. *Leishmania braziliensis* ha sido la especie más relacionada con esta presentación.<sup>1</sup> La forma verrucosa es una variante infrecuente con una incidencia y prevalencia desconocida, existen pocos casos reportados en la literatura. En un estudio realizado con 450 pacientes con leishmaniasis atendidos en el laboratorio departamental de salud pública en Antioquia entre los años 1995 y 2004, Aluma y colaboradores encontraron que solo el 2.2% de los pacientes presentaron formas mucocutáneas y que la forma verrucosa sólo se presentó en el 4.3% de los pacientes.

Los individuos de raza negra son especialmente predispuestos a las formas vegetantes o verrucosas que se caracterizan por un curso crónico, no autoresolutivo.

Entre los diagnósticos diferenciales es importante tener

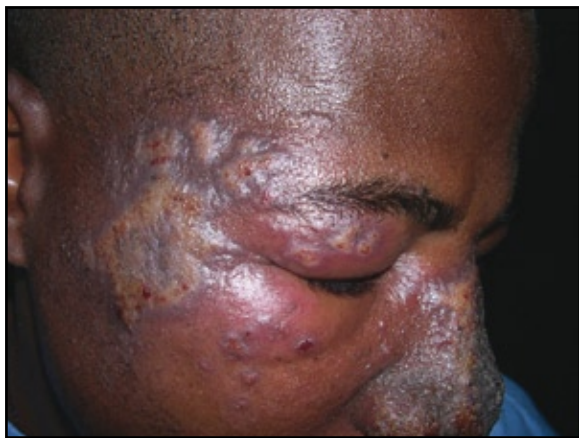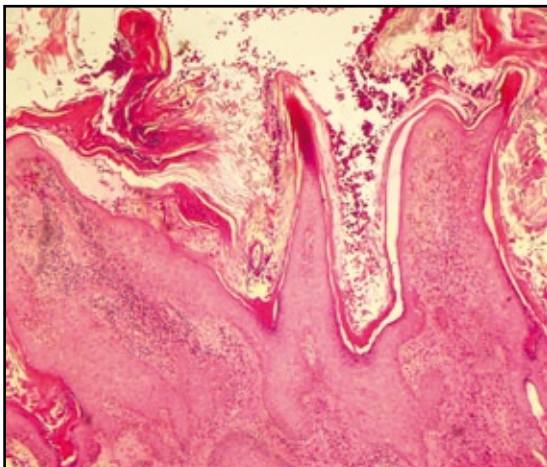


FIGURA 1: Placa verrucosa que compromete casi toda la nariz y su extensión hacia la mejilla izquierda.

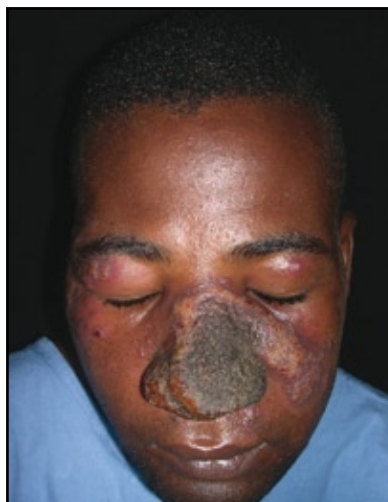

FIGURA 2: Placa eritematosa peripalpebral derecha.



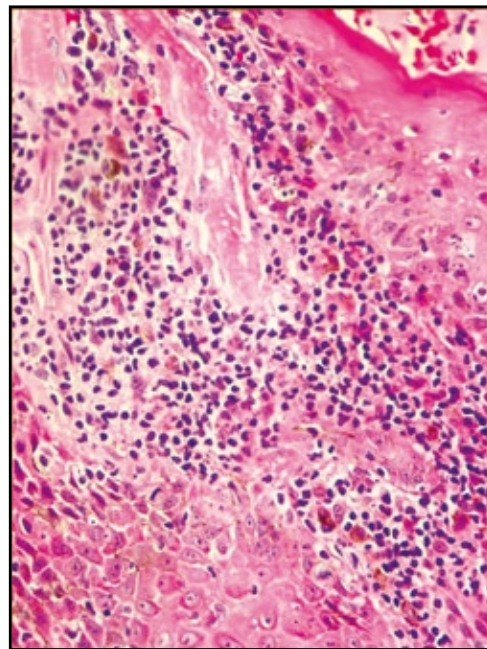


**FIGURA 3:** Papilomatosis con hiperqueratosis y paraqueratosis e infiltrado inflamatorio en la dermis superficial.

en cuenta el síndrome verrucoso tropical, que incluye entidades tales como esporotricosis fija, infección por micobacterias no tuberculosas, paracoccidioidomicosis, lupus vulgar hipertrófico y cromoblastomicosis, enfermedades que se descartaron en el paciente por medio de los estudios realizados ya mencionados.

El diagnóstico es difícil dada la amplia variedad de manifestaciones clínicas, en estas circunstancias el conocimiento completo de los antecedentes epidemiológicos, sumado a un estudio microbiológico e histopatológico bien dirigido, permitirá llegar al diagnóstico de una forma más acertada. Desafortunadamente, con los métodos convencionales sólo se obtiene el diagnóstico en un 65-70% de los casos, porcentaje mucho más bajo en caso de lesiones mucosas, crónicas o recurrentes, por lo que se requiere la utilización de varios métodos diagnósticos de manera simultánea. En el caso de este paciente se llegó al diagnóstico a través de la prueba de Montenegro, que solo hacía referencia a la existencia de contacto previo o actual con el parásito. Con el examen directo se presentaron dificultades; inicialmente fue negativo, posiblemente como consecuencia del largo tiempo de evolución de la lesión. Debido a la alta sospecha clínica se tomaron varias muestras y se obtuvo finalmente un resultado positivo, lo que confirmó el diagnóstico. Los otros estudios realizados sirvieron para hacer diagnóstico diferencial con otras entidades clínicas.

Entre otros métodos diagnósticos disponibles se encuentran la detección de anticuerpos a través de inmunofluorescencia indirecta o de ELISA, el cultivo de la



**FIGURA 4:** Infiltrado inflamatorio mixto en la dermis superficial

lesión, el estudio histopatológico y la reacción en cadena de la polimerasa.<sup>6</sup>

En conclusión, la leishmaniasis mucocutánea verrucosa es una variante poco frecuente de la enfermedad, de curso crónico, lo cual puede crear dificultades en el diagnóstico y requiere por lo tanto alta sospecha clínica.

## Referencias

1. República de Colombia. Ministerio de la Protección Social. Guía de atención de la leishmaniasis. [Consultado: 6 de Mayo de 2008]. Disponible en: <http://www.minproteccionsocial.gov.co/vbecontent/library/documents/DocNewsNo16175DocumentNo4212.PDF>.
2. Hepburn NC. Cutaneous leishmaniasis: an overview. J Postgrad Med. 2003; 49: 50-4.
3. Bravo F, Sánchez MR. New and re-emerging cutaneous infectious diseases in Latin America and other geographic areas. Dermatol Clin. 2003; 21: 655-68.
4. Markle WH, Makhoul KM. Cutaneous leishmaniasis: recognition and treatment. Am Fam Physician 2004; 69: 1455-60.
5. Zegarra R, Sánchez L. Leishmaniasis cutánea: presentación en placa verrucosa. Dermatol Perú. 2005; 15: 62-5.
6. Vega-López F. Diagnosis of cutaneous leishmaniasis. Opin Infect Dis. 2003; 16: 97-101.



# SUPLEMENTO ESPECIAL DE ONCOLOGÍA

"Este suplemento de la Revista de la ACDYCD está dedicado en forma exclusiva a la dermatología oncológica. Ha sido un gran esfuerzo de los miembros de la Asociación Colombiana de Dermatología Oncológica que, en conjunto con otros colegas dermatólogos y residentes de dermatología, hemos escrito estas líneas que esperamos sean un "granito de arena" que contribuya a la actualización en este tema tan frecuente en la consulta dermatológica".

Alvaro Acosta de Hart, MD  
Presidente de la Asociación Colombiana  
de Dermatología Oncológica.

## ÍNDICE

<b>Editorial</b>	<b>101</b>
<b>Artículos de revisión</b>	<b>102</b>
<b>Guías de práctica clínica para el tratamiento del carcinoma basocelular.</b> Xavier Rueda, Alvaro Acosta de Hart, Liliana Aristizabal, Eduardo Fierro. Bogotá, Colombia.	<b>102</b>
<b>Guías de práctica clínica para el tratamiento del carcinoma escamocelular.</b> Alvaro Acosta de Hart, Xavier Rueda, Carolina Alba, Leonardo Pulido. Bogotá, Colombia.	<b>116</b>
<b>Léntigo maligno: clínica, histopatología y tratamiento.</b> Santiago Andrés Ariza, Alvaro Acosta de Hart. Bogotá, Colombia.	<b>135</b>
<b>Linfomas cutáneos</b> Xavier Rueda, Carolina Cortés. Bogotá, Colombia	<b>143</b>
<b>Reportes de caso</b>	<b>159</b>
<b>Tumor pilar proliferante en la espalda: reporte de un caso</b> Claudia Patricia Valencia, Santiago Andrés Ariza, Xavier Rueda. Bogotá, Colombia	<b>159</b>
<b>Linfoma cutáneo de células B centrofolicular</b> Silvia Catalina Díaz, Santiago Andrés Ariza, Xavier Rueda. Bogotá, Colombia.	<b>162</b>
<b>Enfermedad de Paget extramamaria múltiple</b> Santiago Andrés Ariza, Xavier Rueda, Sara González, Mariam Rolon. Bogotá, Colombia.	<b>165</b>

## Editorial

### Buenos días, apreciados colegas y amigos.

Cinco siglos antes de Cristo, Heráclito afirmaba: “Nadie se baña en el mismo río dos veces, porque todo cambia en el río y en el que se baña”. Estamos viviendo en un mundo de continuo cambio, transformación y evolución. Navegar en el conocimiento actual es como nadar en un mar de incertidumbres.

En medicina, el reflejo de estos cambios se ha expresado en la necesidad de la creación de diferentes especialidades. En la actualidad, los innumerables experimentos en ciencias básicas y los ensayos clínicos controlados hacen que los conceptos cambien de la noche a la mañana. Mantenerse actualizado en todos los campos es un verdadero reto. La complejidad del conocimiento es tal, que una persona ya no puede abarcar toda una especialidad y por esto se están creando un sinnúmero de subespecialidades, como es el caso de la dermatología oncológica, una subespecialidad de la dermatología.

Los registros diarios del IDEAM en Colombia muestran un alto índice de radiación ultravioleta que llega hasta la cifra de trece en los meses de febrero, marzo, abril, septiembre y octubre; sus elevadas cordilleras que hacen que sus pobladores estén más cerca de nuestra estrella Sol y su relativamente alto porcentaje de población de piel clara, hacen que el cáncer en Colombia sea un problema de salud pública. Por esto, para hacer un diagnóstico precoz, una evaluación del comportamiento biológico de un determinado cáncer y ofrecer en consecuencia un tratamiento óptimo a estos colombianos enfermos de cáncer de la piel, todos y cada uno de los dermatólogos de Colombia necesitamos no solo tener unos conocimientos básicos y sólidos en dermatología oncológica, sino permanecer en continua actualización.

Desde hace quince años, en el Instituto Nacional de Cancerología de Colombia se lleva a cabo el programa de posgrado en dermatología oncológica, que tiene su registro calificado ante el Ministerio de Educación. El aspirante al mismo tiene que ser un dermatólogo que haya estudiado por lo menos durante tres años en una reconocida escuela de dermatología, bien sea colombiana o extranjera. Durante su entrenamiento, este dermatólogo permanece durante dos años inmerso en un hospital dedicado única y exclusivamente al cáncer; examina y trata bajo la supervisión y enseñanza de sus profesores a más de tres mil pacientes al año (de estos, más de quinientos son casos nuevos) con todos los tipos de cáncer de piel; interactúa con todas las otras subespecialidades afines (dermatopatología, cirugía plástica oncológica, cirugía de cabeza y cuello, radioterapia, hemato-oncología, pediatría oncológica, cuidado paliativo, epidemiología,

entre otras); investiga y a su vez enseña en relación con el cáncer de la piel. Toda esta compleja y delicada formación, lo cualifican para el enfoque diagnóstico y terapéutico, especialmente de los casos complejos del cáncer de la piel.

Los Dermatólogos Oncólogos de Colombia, conscientes de la necesidad de impulsar y difundir estos conocimientos, creamos en el año 2003 el capítulo de Dermatología Oncológica, que dependía de la Asociación Colombiana de Dermatología y Cirugía Dermatológica (ACDYCD). El primer curso de Dermatología Oncológica realizado en el año 2004, fue un éxito académico. En el año 2007, creamos la Asociación Colombiana de Dermatología Oncológica (ACDO), con su personería jurídica, inscrita ante la Cámara de Comercio de Bogotá. Esta asociación no se contrapone en ningún momento a la ACDYCD, sino que por el contrario, interactúa, complementa y le sirve a ésta.

El objetivo fundamental de la ACDO es la de impulsar la Dermatología Oncológica en Colombia. Por esto, la asociación apoya la investigación, la publicación de libros y artículos y la realización de cursos y congresos en los temas relacionados con la dermatología oncológica. Igualmente, sirve de ente consultor y asesor de las diferentes personas y entidades públicas o privadas que así lo requieran.

Los miembros de la ACDO son: el profesor Guillermo Gutiérrez Aldana y los doctores Xavier Rueda, María Bernarda Durango, Elkin Peñaranda, Eduardo Fierro, Santiago Ariza, Leonado Pulido y Álvaro Acosta en Bogotá; el Dr. Guillermo Jiménez en Medellín; la Dra. Ana Francisca Ramírez en Cali y el Dr. Gustavo Pérez en Villavicencio. Invitamos a los colegas dermatólogos a cualificarse y unirse a esta naciente y cambiante subespecialidad en Colombia.

Este suplemento de la Revista de la ACDYCD está dedicado en forma exclusiva a la dermatología oncológica. Ha sido un gran esfuerzo de los miembros de la Asociación Colombiana de Dermatología Oncológica que, en conjunto con otros colegas dermatólogos y residentes de dermatología, hemos escrito estas líneas que esperamos sean un “granito de arena” que contribuya a la actualización en este tema tan frecuente en la consulta dermatológica. Los invitamos a disfrutar de estas páginas y con gusto recibiremos críticas constructivas en la sección de cartas al editor, o bien, en forma directa.

### Alvaro Acosta de Hart, MD

Presidente de la Asociación Colombiana de Dermatología Oncológica.

# Guías de práctica clínica para el tratamiento del carcinoma basocelular

*Treatment guides for basal cell carcinoma.*

Xavier Rueda,<sup>1</sup> Alvaro Acosta de Hart,<sup>2</sup> Liliana Aristizabal,<sup>3</sup> Eduardo Fierro.<sup>4</sup>

1. Dermatólogo – Oncólogo. Instituto Nacional Cancerología.

2. Dermatólogo – Oncólogo. Coordinador Dermatología, Instituto Nacional de Cancerología. Profesor Asociado, Universidad Nacional.

3. Residente de dermatología. Universidad Militar Nueva Granada.

4. Especialista en entrenamiento. Dermatología oncológica, Instituto Nacional de Cancerología.

## Resumen

El carcinoma basocelular es el cáncer más frecuente en humanos y su incidencia está en aumento. Aunque sólo en raras ocasiones causa metástasis, sí tiene la capacidad de producir una alta morbilidad si no se diagnostica y se trata en forma óptima. El carcinógeno más importante que marca el desarrollo del carcinoma basocelular es la luz ultravioleta proveniente del sol. Esta luz ultravioleta produce daño en el DNA de las células epidérmicas, particularmente en las dos primeras décadas de la vida, aunque la exposición acumulada durante el resto de la vida también aumenta la posibilidad de desarrollar carcinoma basocelular. Los individuos con piel blanca, que se queman con facilidad al exponerse al sol y que no se broncean o lo hacen con dificultad, son los que tienen mayor riesgo de desarrollar carcinoma basocelular.

Existen innumerables variantes clínicas e histopatológicas, pero las más importantes desde el punto de vista pronóstico son la definición del borde del tumor (clínica) y el patrón de crecimiento del mismo (patología). Tanto las características clínicas como las patológicas en el contexto del paciente son los pilares para escoger el tratamiento óptimo.

**PALABRAS CLAVE:** Carcinoma basocelular, factores de riesgo, tratamiento.

## Correspondencia:

Álvaro Acosta de Hart.  
aeacostam@unal.edu.co

*Recibido: Diciembre 26 de 2007.*

*Aceptado: Marzo 25 de 2008.*

No se reportan conflictos de intereses.

## Summary

Basal cell carcinoma is the most common human cancer and its incidence is rising. Although rarely metastatic it can result in significant morbidity if not diagnosed correctly and managed appropriately. The primary carcinogenic event that triggers the development of BCC is UV induced epidermal DNA damage, particularly at an early age. Cumulative lifetime UV exposure may also increase the probability of developing BCC. Fair skinned individuals are at greatest risk. Darkly pigmented persons and those who tan well are less likely to be affected. There are innumerable clinical variants. But, the most important clinical feature is clinical margin definition, because it is close related to prognosis. There are several major architectural patterns, as well as innumerable histologic variants. But, the most adequate histologic classification of BCC is based upon growth pattern because it reflects biological behavior and is close related to prognosis. Both, clinical and histologic features provides the dermatologist with information useful in planning optimal therapeutic procedures.

**KEY WORDS:** Basal cell carcinoma, risk factors, treatment.

## 1. Metodología

El grupo de dermatología del Instituto Nacional de Cancerología actualiza con cierta periodicidad las guías de práctica clínica de las diferentes neoplasias cutáneas. Esta revisión corresponde a la última actualización sobre el carcinoma basocelular (CBC), que se realizó en el año 2007.<sup>1</sup>

Este documento tiene importancia para todos los profesionales de la salud, especialmente para los estudiantes de medicina, los residentes de dermatología, los médicos generales, los dermatólogos y especialidades afines, pues será una herramienta de consulta para el diagnóstico y la toma de decisiones en el manejo del cáncer más frecuente de la piel.

Se determinó la mejor evidencia obtenida de la investigación científica sobre el tratamiento del CBC y se hizo énfasis en la búsqueda y selección de guías y protocolos de práctica clínica de los grandes centros de Estados Unidos y de Europa; también se integraron otros artículos clave sobre el tema. Esta evidencia externa se combinó con la amplia experiencia en el manejo del CBC de que se dispone en el Instituto Nacional de Cancerología, que tiene en cuenta las necesidades del paciente oncológico colombiano y los recursos con que cuentan las instituciones.<sup>1</sup>

## 2. Introducción

El carcinoma basocelular es un tumor maligno de origen epitelial, exclusivo de la piel, frecuente en los humanos. Es cinco veces más común que el carcinoma escamocelular, se caracteriza por un crecimiento lento y aunque rara vez produce metástasis, tiene capacidad destructora local, y compromete extensas áreas de tejido, cartílago e incluso hueso.<sup>2, 3, 4, 5, 6, 7, 8, 9</sup>

La incidencia varía en el mundo según la latitud y la raza, siendo más afectada la raza blanca que vive en las zonas más próximas al Ecuador. Es más frecuente en hombres y su incidencia aumenta considerablemente después de los 40 años; esta diferencia entre sexos se está haciendo menos marcada en los últimos años como consecuencia de los cambios en la forma de vestir y en el estilo de vida de las mujeres, lo que hace que la exposición al sol sea parecida en ambos géneros. El aumento en la exposición al sol también explica que el CBC no sea raro en adultos jóvenes, debido a la importancia que se le da a un buen bronceado. Su estadística podría seguir aumentando debido al desgaste de la capa de ozono.<sup>10</sup>

El carcinógeno más importante medioambiental para el cáncer de piel no melanoma es la luz solar, por lo que se desarrollan en su mayoría en piel fotoexpuesta, principalmente la cabeza y el cuello, donde se presentan el 85% de los carcinomas basocelulares.<sup>9, 11</sup>

El factor genético para esta patología es determinante; mutaciones en el gen supresor de tumor, Patched, localizado en el cromosoma 9, están presentes en la mayoría de estos carcinomas.<sup>9</sup>

La radiación ultravioleta causa daño del DNA celular que no es reparado, pero no es considerado el único mecanismo que explique el desarrollo del CBC, pues un 20% de estos aparecen en zonas no expuestas al sol. Otros factores ambientales que intervienen en la patogenia incluyen: radiación ionizante, exposición al arsénico, mostaza nitrogenada, entre otros.<sup>12, 13, 14, 15, 16, 17, 18</sup>

## 3. Diagnóstico y evaluación del CBC

El diagnóstico del CBC es clínico y se confirma con el estudio histopatológico. Se distinguen varios tipos clínicos de CBC que un examinador experto puede identificar con facilidad. (TABLA 1)

Por no existir una adecuada correlación entre los patrones clínicos e histopatológicos, la biopsia tiene una gran importancia. Se recomienda una biopsia de buena calidad que incluya dermis y tejido celular subcutáneo, pues permite definir el tipo histopatológico y las características microscópicas marcadoras de pronóstico como:

Tipo clínico	Definición
Nodular	Pápula o nódulo de tamaño variable, de bordes bien delimitados, de superficie lisa y brillante, con presencia de telangiectasias. Es frecuente la ulceración central.
Superficial	Placa eritematosa, descamativa, redonda u oval con pequeñas ulceraciones en su superficie. Puede tener un borde perlado.
Plano cicatricial	Cicatriz central de tamaño variable, con borde papuloso periférico.
Morfeiforme	Placa de color nacarado, infiltrada e indurada de bordes mal definidos. Puede ulcerarse.
Ulcus rodens	Úlcera de bordes clínicos poco definidos. Los bordes pueden ser indurados.
Terebrante	Cáncer infiltrante y destructivo, con invasión de estructuras anatómicas profundas como cartílago, hueso, globo ocular, senos paranasales etc.

TABLA 1: Tipos clínicos de carcinoma basocelular.

la dispersión del tumor, el frente de avance y la presencia o ausencia de invasión perineural<sup>19, 20, 21, 22, 23, 24, 25, 26</sup> (TABLA 2).

En los tumores en que se sospeche invasión a estructuras profundas como el cartílago, el hueso o el globo ocular, se recomienda realizar una tomografía axial computarizada o una resonancia nuclear magnética que permita determinar la extensión del carcinoma, ya que el crecimiento sigue zonas de menor resistencia y se disemina siguiendo pericondrio, periostio, fascia, lo que explica la dificultad para tratar los CBC que recidivan situados en la nariz, la oreja, el párpado y el cuero cabelludo.<sup>9, 27</sup>

El riesgo de metástasis a distancia es excepcional en el CBC, el cual se estima sólo en 0,0028% y 0,1% de los casos y lo hace al ganglio linfático regional, seguido del hueso, el pulmón, el hígado; por tanto, no se recomienda estudios habituales de extensión.<sup>28, 29</sup>

Los CBC primarios que con mayor frecuencia pueden hacer metástasis son los de la cabeza y el cuello.<sup>28, 30</sup>

Tipos histológicos	Definición
<b>Nodular</b>	Se caracteriza por masas o nódulos circunscritos de varios tamaños localizados en la dermis, constituidos por células neoplásicas basaloides con empalizada periférica y hendidura estromal.
<b>Superficial</b>	Se caracteriza por múltiples nidos tumorales de células basaloides unidos a la epidermis y que se extienden sólo a la dermis superficial. De forma habitual, son dispersos.
<b>Micronodular</b>	Son nidos tumorales pequeños, uniformemente redondeados, que por regla general no hacen hendidura estromal. Pueden ser circunscritos o dispersos.
<b>Morfeiforme</b>	Se caracteriza por pequeñas islas tumorales, alargadas, afiladas, inmersas en un estroma denso, fibroso, esclerosante y de aspecto cicatricial. Es un cáncer disperso y con frente de avance infiltrativo.
<b>Trabecular o infiltrativo</b>	Se caracteriza por la presencia de bandas, espículas o trabéculas tumorales elongadas, invasivas. Presenta un frente de avance de límites mal definidos e infiltrativo. Es difuso.
<b>Mixto</b>	CBC con dos o más tipos dentro del mismo tumor cuyo comportamiento depende del tipo más agresivo que lo compone. El tipo agresivo se encuentra usualmente en la profundidad del tumor; por este motivo no se observa en las biopsias superficiales.

TABLA 2: Tipos histológicos de carcinoma basocelular.

## 4. Factores de riesgo del CBC

El tratamiento racional del CBC debe realizarse teniendo en cuenta el comportamiento biológico, e incluye terapias relativamente sencillas pero efectivas a los carcinomas de bajo riesgo y tratamientos complejos a los de alto riesgo. Los factores de riesgo clínicos e histopatológicos son los pilares del conocimiento que permiten escoger la modalidad de tratamiento más efectiva para cada paciente<sup>31</sup> (TABLA 3).

### 4.1 Factores de riesgo clínicos

**4.1.1 CBC RECIDIVANTE:** Los tumores recidivantes, independiente del tratamiento anterior, han sido definidos de alto riesgo y tienen peor evolución que los primarios. Los CBC recidivantes pos-radioterapia son particularmente difíciles de tratar, inclusive con cirugía micrográfica de Mohs.<sup>9, 20</sup>

**4.1.2 TIEMPO DE EVOLUCIÓN PROLONGADO:** A mayor tiempo de evolución, mayor riesgo de extensión tumoral y de invasión profunda.<sup>1, 3, 23</sup>

**4.1.3 TIPOS CLÍNICOS DE CBC Y DEFINICIÓN DE LOS BORDES:** Los bordes clínicos en los carcinomas basocelulares son un factor de riesgo extensamente documentado. Los bordes mal definidos se asocian a extensión subclínica importante.<sup>9, 19, 20</sup>

En ciertas situaciones es preciso realizar biopsias múltiples para tratar de determinar los límites del tumor; en

#### Factores clínicos de mal pronóstico

- CBC recidivantes.
- Tiempo de evolución prolongado.
- CBC de bordes mal definidos a la clínica
- Localización anatómica: zona H (zona de alto riesgo).
- CBC ≥ 6mm en área de alto riesgo.  
≥ 10mm en área de mediano riesgo.  
≥ 20mm en área de bajo riesgo.
- Tener en cuenta la edad del paciente: menores de 35-40 años.

#### Factores histopatológicos de mal pronóstico

- Tipos histológicos: micronodular, trabecular y morfeiforme.
- CBC difusos y con frente de avance mal definido.
- Profundidad de la infiltración del CBC: grasa, periostio y/o pericondrio.
- Invasión perineural.

TABLA 3: Factores de riesgo del carcinoma basocelular.



estos casos es muy importante la interpretación de los resultados: si la biopsia es positiva para CBC, el resultado hay que tenerlo en cuenta, pero si, por el contrario, es negativa, no quiere decir que no hay tumor en el sitio donde se realizó la biopsia.

Con respecto al tipo clínico, los CBC nodulares y de bordes bien definidos son de buen pronóstico, los CBC superficiales pueden tener una extensión subclínica lateral importante, pero no en profundidad.

Los de patrón clínico plano cicatricial, morfeiforme y ulcerados son de mal pronóstico, pues exhiben importante extensión subclínica, tanto lateral como en profundidad.

Los CBC terebrantes son tumores especialmente agresivos, de crecimiento relativamente rápido, con invasión a planos profundos.<sup>9</sup>

**4.1.4 LOCALIZACIÓN ANATÓMICA:** La localización es un conocido factor de riesgo para recurrencia y metástasis de los cánceres de piel no melanoma. En general, los carcinomas basocelulares desarrollados en la cabeza y el cuello tienen mayor probabilidad de recurrir que los localizados en el tronco y las extremidades.<sup>9</sup>

Según la localización, se clasifican en CBC de bajo, mediano y alto riesgo. Los tumores de alto riesgo están localizados en la llamada zona H de la cara: región centrofacial, periorbitaria inferior, temporal, pre y retroauricular. Los tumores de mediano riesgo están localizados en la zona no H de la cara, la cabeza y el cuello. Finalmente, los de bajo riesgo se localizan en el resto del cuerpo (el tronco y las extremidades).<sup>9, 19, 20, 23</sup>

**4.1.5 TAMAÑO DEL CBC:** El tamaño constituye también un factor de riesgo, en especial al tener en cuenta las recurrencias.

Los CBC considerados de comportamiento biológico agresivo son los mayores o iguales a 6 mm en área de alto riesgo; los mayores o iguales a 10 mm, en área de mediano riesgo y los mayores o iguales a 20 mm, en área de bajo riesgo.<sup>9, 20</sup> En lo que se refiere a la edad del paciente, el ser joven, no es considerado *per se* un factor de riesgo para carcinoma basocelular, ya que no hay estudios suficientes que soporten esta razón.<sup>9, 32</sup>

Sin embargo, los pacientes menores de 35-40 años generalmente tienen peor pronóstico debido a una mayor expectativa de vida y por lo tanto mayor posibilidad de recaída, además porque es frecuente el tratamiento conservador cosmético en estos pacientes.<sup>33</sup>

## 4.2 Factores de riesgo histopatológicos

**4.2.1 PATRÓN HISTOPATOLÓGICO DEL TUMOR:** El CBC de tipo nodular es de buen pronóstico por ser el más circunscrito de todos los CBC. El CBC superficial no invade la profundidad pero puede tener una extensión

subclínica lateral importante. Los CBC micronodulares, morfeiformes y trabeculares tienen un patrón de crecimiento infiltrante, extensión subclínica lateral y/o profunda importante y no son circunscritos; por este motivo son de mal pronóstico.<sup>9, 22, 24, 26, 34</sup>

**4.2.2 DISPERSIÓN Y FRENTE DE AVANCE:** Es importante establecer si la masa tumoral es compacta con bordes laterales y profundos bien definidos (tumor circunscrito, con frente de avance neto) que se asocia a un buen pronóstico, o por el contrario si los lóbulos, los lobulillos o las trabéculas están muy separados entre sí y sus límites laterales y profundos mal definidos (tumor difuso, con frente de avance mal definido) y por lo tanto de mal pronóstico.<sup>23, 24, 35</sup>

**4.2.3 NIVEL DE INFILTRACIÓN:** La profundidad de infiltración del tumor a la grasa, al periostio o al pericondrio es un factor de mal pronóstico.<sup>24</sup>

**4.2.4 INVASIÓN PERINEURAL:** La invasión perineural, especialmente de grandes troncos nerviosos, le confiere al CBC una especial agresividad y recurrencia. La invasión perineural es un factor pronóstico tan importante que el patólogo o el dermatopatólogo deberían informar en todo reporte.<sup>23, 24, 26, 35</sup>

## 5. Clasificación pronóstica y T.N.M.

La clasificación T.N.M para cáncer de piel no melanoma no está adaptada para el CBC, que como vimos sólo causa metástasis en raras ocasiones. Los lineamientos del panel de expertos del NCCN dividen los CBC en tumores de bajo y alto grado. Cuando un tumor presenta por lo menos uno de los factores de riesgo clínico o histopatológico definidos anteriormente, el tumor es clasificado como de alto riesgo (TABLA 4).

### 5.1 Tumores de bajo riesgo

En esta categoría se incluyen los CBC primarios nodulares, superficiales o micronodulares circunscritos. A la clínica deben estar bien delimitados y a la histopatología deben ser circunscritos. Además, deben ser de un tamaño relativamente pequeño (menores de 6 mm en área de alto riesgo, menores de 10 mm en área de mediano riesgo y menores de 20 mm en área de bajo riesgo).<sup>13, 31</sup>

### 5.2 Tumores de alto riesgo

En esta categoría del NCCN se incluyen los CBC que tienen uno o más factores de riesgo. Es importante anotar que hay factores de riesgo más importantes que otros y que, por lo tanto, dentro de esta categoría, existen tumores más agresivos. Por ello hemos decidido separarlos en dos subgrupos A y B (alto y muy alto riesgo), según su agresividad. Esto obedece, como veremos, a implicaciones terapéuticas importantes.<sup>13, 31</sup>

<p><b>CBC de bajo riesgo</b></p>	<p>CBC primarios nodulares, superficiales y micronodulares circunscritos, primarios, bien delimitados a la clínica y circunscritos a la histopatología. Menores de 6 mm en área de alto riesgo, menores de 10 mm en área de mediano riesgo y menores de 20 mm en área de bajo riesgo.</p>
<p><b>CBC de alto riesgo</b></p>	<p><b>Subgrupo A (Riesgo Alto)</b></p> <p>CBC nodulares, superficiales, micronodulares circunscritos. Mayores o igual de 6mm en área de alto riesgo, mayores o iguales a 10mm en área de mediano riesgo y mayores o iguales a 20mm en área de bajo riesgo.</p> <hr/> <p><b>Subgrupo B (Riesgo Muy Alto)</b></p> <p>CBC recidivantes.  CBC micronodulares difusos, morfeiformes, trabeculares.  CBC difusos, con frente de avance difuso, infiltración profunda, invasión perineural.  CBC terebrantes.</p>

**TABLA 4:** Clasificación pronóstica del carcinoma basocelular.

**5.2.1 SUBGRUPO A (RIESGO ALTO):** CBC nodulares, micronodulares circunscritos a la histopatología o superficiales con tamaño relativo grande (mayor o igual a 6 mm en área de alto riesgo, mayor o igual a 10 mm en área de mediano riesgo y mayor o igual a 20 mm en área de bajo riesgo).<sup>13, 31</sup>

**NOTA:** Un porcentaje importante (que desconocemos) de CBC primarios con histopatología blanda, es decir CBC nodulares, pero de tamaño mayor o igual a 20 mm, tienen una extensión subclínica amplia.

**5.2.2 SUBGRUPO B (RIESGO MUY ALTO):** CBC recidivantes, micronodular difuso, morfeiforme, trabecular o infiltrativo y/o con otros factores de riesgo histológicos como infiltración profunda (grasa, músculo, cartílago, hueso, órbitas) e invasión perineural.<sup>13, 31</sup>

**NOTA:** Un porcentaje importante (que desconocemos) de CBC primarios bien delimitados, con histopatología agresiva (micronodular difuso, morfeiforme, trabecular o infiltrativo) pero con tamaño relativamente pequeño (menores de 6 mm en área de alto riesgo, menores de 10 mm en área de mediano riesgo y menores de 20 mm en área de bajo riesgo) no tienen gran extensión subclínica.

## 6. Modalidades terapéuticas

El tratamiento se dirige a la eliminación del tumor con las menores secuelas funcionales y estéticas. En ciertos casos avanzados, el objetivo es únicamente paliativo.

De manera esquemática, podemos dividir las diferentes modalidades terapéuticas en:

- Métodos con control histológico de los márgenes

tumorales (Cirugía micrográfica de Mohs, cirugía convencional).

- Métodos sin control histológico de los márgenes: criocirugía, radioterapia, doble electro-curetaje, terapia fotodinámica, inmunoterapia tópica, quimioterapia tópica.<sup>13</sup>

### 6.1 Métodos con control histológico de los márgenes

**6.1.1 CIRUGÍA MICROGRÁFICA DE MOHS:** La cirugía micrográfica (CM) de Mohs es una técnica para la extirpación secuencial del cáncer de la piel, que permite un mejor control histológico y conservación de tejido sano.

Se llama micrográfica porque se marca y grafica cada uno de los bordes de sección y en todo momento se establece una orientación microscópica clara y precisa entre cada uno de los bordes y su exacta localización en el paciente; así, se examina el 100% de la superficie de corte por congelación. Esto permite operar cáncer de piel, resecando en forma tridimensional únicamente los sitios comprometidos por el tumor, respetando y conservando el máximo de piel sana, dejando defectos quirúrgicos menores, reconstrucciones menos complejas con un mejor resultado funcional y estético.<sup>14, 31, 36</sup>

La CM de Mohs es de elección para los casos de CBC invasivos de gran tamaño, los que tienen características histológicas agresivas, los situados en zona de alto riesgo, los CBC recurrentes, los que presentan invasión perineural, los que están mal delimitados, los localizados en zonas donde es imprescindible conservar tejido sano, los extirpados de manera incompleta. Cada una de estas indicaciones en el

contexto individual de cada paciente.<sup>37</sup> Aunque es una técnica costosa, el ahorro de piel y su mínimo porcentaje de recidivas la hacen costo-efectiva.<sup>15, 38, 39, 40, 41, 42</sup> El porcentaje de curación a cinco años para CBC no tratados previamente es del 99% y para los recurrentes, del 95%.<sup>38</sup>

En los últimos años se han venido desarrollando variaciones a la técnica original de Mohs y han recibido diferentes nombres, como por ejemplo, Mohs lento porque el tejido extirpado se procesa por parafina y no por congelación. En el Instituto Nacional de Cancerología por ejemplo, se ha desarrollado una variación en parafina utilizando los recursos existentes en la mayoría de los laboratorios de patología del país con los mismos resultados oncológicos que la cirugía de Mohs convencional, y se sacrifica una menor proporción de tejido sano.<sup>31</sup>

**6.1.2 CIRUGÍA CONVENCIONAL:** La cirugía convencional es el tratamiento de elección en la gran mayoría de los casos. Ofrece las ventajas de un control histológico, una curación rápida y resultados estéticos óptimos, si las condiciones generales del paciente lo permiten.<sup>31</sup>

La cirugía permite disponer de la pieza quirúrgica para el correspondiente análisis de los márgenes quirúrgicos. Esta gran ventaja de la cirugía sólo es efectiva si el cirujano cumple con su obligación de orientar en forma adecuada, clara y precisa el espécimen quirúrgico. En los CBC grandes o que están localizados en sitios anatómicos de difícil orientación (por ejemplo, pabellón auricular), el cirujano debe establecer contacto directo con el patólogo para explicarle la orientación de la pieza quirúrgica; de lo contrario el error que surge de la falta de comunicación entre el patólogo y el cirujano es funesto para el paciente. En los CBC de alto riesgo, donde las posibilidades de un reporte de margen positivo por parte de patología son importantes, se debe preferir el cierre diferido, la cicatrización por segunda intención, el cierre primario o el injerto, hasta tanto se tenga el reporte de patología y la certeza real de que no hay tumor residual en el paciente. Durante la reconstrucción con colgajos es usual que el cirujano movilice tejidos y es posible que seccione el foco de tumor residual en forma inadvertida, y lo reparta en forma iatrogénica en diferentes sitios, lo cual da por resultado, años más tarde, un CBC recidivante multifocal de muy difícil manejo y pocas posibilidades de éxito terapéutico.<sup>16, 17, 43</sup>

En el pasado muchos tumores con bordes comprometidos después de la intervención quirúrgica se dejaban en observación, pues algunos estudios sugerían que sólo una minoría de ellos presentaba recurrencia. En la actualidad, basados en estudios realizados con CM de Mohs, se sabe que un 55% de CBC incompletamente resecaos presentan tumor residual en la segunda intervención.

Igualmente, dos estudios prospectivos mostraron tasas de recurrencia del 41% y del 58% en CBC resecaos de

forma incompleta dejados en observación. Por esto, siempre que patología informa compromiso tumoral, se debe volver a operar al paciente. Sólo en aquellos casos de imposibilidad de reintervención, por ejemplo, cuando el sitio que se debe reintervenir está adyacente a estructuras vitales, se debe decidir en junta quirúrgica manejo complementario, por ejemplo: radioterapia o interferón.<sup>18</sup>

Se han propuesto diversos márgenes de extirpación, con sustentación científica, donde los CBC primarios, de bordes bien definidos, menores de 2 cm, con patrón de histopatología no agresivo, presentan márgenes negativos en el 98% de los casos, si se resecan con 4 mm de margen de seguridad. Este porcentaje baja a 85% si se resecan con 3 mm de margen de seguridad y a 70% si se resecan con márgenes de 2 mm.<sup>30, 57</sup> Otros estudios han demostrado que en los CBC de patrón histológico agresivo, mayores de 2 cm, recurrentes, requieren de margen mínimo de 10 mm para obtener áreas libres de tumor en un 95%.<sup>38</sup>

Después de la CM de Mohs, los resultados oncológicos y estéticos logrados con la cirugía convencional son los mejores en relación con los métodos sin control histológico de márgenes. Los porcentajes de curación en CBC primarios son del orden de 92%-95% a cinco años (promedio calculado de 94.7%) y en tumores recidivantes de aproximadamente 80% de curación.<sup>15, 44</sup>

## 6.2 Métodos sin control histológico de los márgenes

De éstos, la criocirugía, el doble electro-curetaje y la radioterapia son los tradicionales y con los que más experiencia se cuenta. La terapia fotodinámica y la inmunoterapia local son modalidades de tratamiento de las cuales se establecerá plenamente sus bondades dentro de unos años.

**6.2.1 CRIOCIRUGÍA:** La criocirugía es una técnica operador dependiente, requiere capacitación especial y el uso del equipo adecuado. Es una modalidad de tratamiento que conserva tejido sano y se puede usar en pacientes con malas condiciones de salud para ser sometidos a cirugía. En el tratamiento del carcinoma basocelular es importante realizar un curetaje previo que tiene la ventaja de revelar una posible extensión subclínica. Acto seguido, se realizan dos ciclos de congelación-descongelación con monitoreo de la temperatura tisular que debe situarse entre 40-60 grados centígrados bajo cero.

Dentro de la zona tratada se debe incluir margen de piel clínicamente normal, para tratar la extensión subclínica.

La cicatrización por segunda intención dura aproximadamente ocho semanas.<sup>45</sup>

La criocirugía está indicada en los CBC nodulares y/o superficiales, primarios, de bajo riesgo, relativamente

pequeños, menores de un centímetro, pues existe una marcada disminución del porcentaje de curación cuando son mayores de este tamaño. Los porcentajes de curación en los CBC de bajo riesgo están entre 95% y 97%. La criocirugía no está indicada en los CBC de alto riesgo. En algunos CBC grandes, inoperables, la criocirugía es una excelente modalidad de tratamiento paliativo.<sup>46, 47, 48, 49</sup>

La criocirugía en las extremidades inferiores debe hacerse de manera cuidadosa, ya que la curación es lenta y los resultados estéticos son malos. Además debe tenerse precaución al tratar CBC sobre nervios superficiales, para evitar neuralgia y neuropatía posteriores.<sup>50</sup> Efectos adversos más frecuentes con esta técnica son: dolor, sangrado e hipopigmentación más frecuente que la hiperpigmentación.<sup>11</sup>

**6.2.2 DOBLE ELECTRO-CURETAJE:** Es un método tradicional y económico para el tratamiento del CBC. Se practica un primer curetaje con una cureta grande seguido por electro fulguración del lecho quirúrgico. Luego, se repite el procedimiento con una cureta pequeña con la idea de que la misma permite retirar pequeños “restos” del tumor. La cicatrización por segunda intención dura de tres a seis semanas, según la localización y el tamaño del tumor.

Es una técnica considerada efectiva para tumores de bajo riesgo, con dos limitaciones: la primera hace referencia a que no debe usarse esta técnica en sitios con pelo por riesgo de que el tumor pueda extenderse a través de estructuras foliculares y podría no ser removido de manera completa; además, sus resultados se limitan a la habilidad del operador para distinguir entre tejido tumoral y sano.<sup>9</sup>

El curetaje tiene la ventaja de revelar la extensión subclínica de aquellos CBC que no tienen un estroma fibroso. Por esto, el simple curetaje sin fulguración se puede y se debe combinar con otras modalidades terapéuticas como la criocirugía, la cirugía convencional o la cirugía micrográfica de Mohs.

Hace unos años se utilizaba en forma indiscriminada, con altas tasas de recurrencia. Por este motivo, únicamente se recomienda en CBC de bajo riesgo, como el nodular, bien delimitado y menor de un centímetro, confinado a la dermis superior y localizado en zona de bajo riesgo. Los porcentajes de curación a cinco años varían de 81,2% a 86,8 %. Es de anotar que estas cifras están basadas en trabajos que incluyen varios tipos de CBC.<sup>51, 52</sup>

Los efectos secundarios más frecuentes son la hipopigmentación y la cicatriz hipertrófica.<sup>53</sup>

**6.2.3 RADIOTERAPIA:** La radioterapia es una técnica clásica, que se utilizó como primera línea de tratamiento del carcinoma basocelular hace unos años, pero que por varias razones ha ido perdiendo terreno en el manejo de

este tumor, y es así como en la actualidad no es la primera indicación para el tratamiento del mismo. En 1997, Avril y colaboradores realizaron un estudio prospectivo en Francia, comparando la radioterapia y la cirugía en 347 pacientes con CBC menores de 4 cm, con un seguimiento mínimo de cuatro años. Los criterios evaluados fueron el resultado oncológico (porcentaje de recidiva) y el resultado estético, que favorecieron de manera significativa la cirugía. En relación con la estética, el área irradiada presentó en los primeros años una respuesta excelente en el 69% de los pacientes, pero empeoró a través del tiempo; sólo el 50% de los pacientes tuvieron un buen resultado a los 9-12 años después de la radioterapia.<sup>11, 54, 55</sup>

Para el cáncer de la piel se pueden utilizar dos técnicas de radiación: rayos X superficiales y electrones de alta energía.

Entre los criterios para el uso de radioterapia se incluyen el tamaño y la localización: tumor en zona de alto riesgo mayor de 15 mm de diámetro y en zona de mediano riesgo mayor de 20 mm. Para lesiones de bajo riesgo en el tronco y las extremidades no se indica su uso.<sup>9</sup>

Es una buena alternativa para aquellos CBC en los cuales la cirugía está contraindicada. Está indicada como complemento de la cirugía en los casos de CBC con invasión perineural de grandes troncos nerviosos o en los casos en que patología ha informado bordes comprometidos y es imposible la reintervención por proximidad a estructuras vitales; además, como terapia adyuvante a la cirugía en pacientes con riesgo alto de recurrencia es un excelente método paliativo para mejorar la calidad de vida en los casos avanzados.<sup>9</sup>

La radioterapia consigue una tasa de curación a los 5 años entre el 90% y 95%. Esta cifra disminuye según el aumento del tamaño de la lesión.

Los porcentajes de curación a cinco años en CBC primarios es de 91.3% y en los CBC recidivantes es del 73%.<sup>56, 57</sup>

La radioterapia está contraindicada en pacientes menores de 55 años (por el riesgo de cáncer radioinducido desarrollado en 10 a 20 años, de radiodermatitis y de radionecrosis, que aumenta con el tiempo); en enfermedades del tejido conectivo (lupus, esclerodermia); en genodermatosis que predisponen al cáncer de la piel (xeroderma pigmentoso, albinismo, síndrome de Gorlin) y en los CBC recidivantes posterior a radioterapia, que son especialmente difíciles de tratar. Los efectos adversos esperados con la radioterapia son la despigmentación, las telangiectasias y la radiodistrofia.<sup>11</sup>

**6.2.4 TERAPIA FOTODINÁMICA TÓPICA:** La terapia fotodinámica es una técnica terapéutica en la que se aplica una sustancia fotosensibilizante (ácido aminolevulínico-ALA o metilaminolevulinato-MAL) en la zona a tratar, seguida por la irradiación de la mencionada zona con una fuente



luminosa azul o roja. Una revisión de doce estudios que incluyeron 826 CBC superficiales y 208 CBC nodulares tratados con terapia fotodinámica, mostró porcentajes de curación tras un seguimiento de 3-36 meses del 87% y 53%, respectivamente.<sup>11, 58</sup>

La indicación de la utilización de la terapia fotodinámica es el CBC de bajo riesgo, es decir, los CBC nodulares y superficiales de pequeño tamaño. Para alcanzar un porcentaje aceptable de curación es esencial realizar la técnica en forma adecuada, en tumores hiperqueratósicos preparar con anterioridad la lesión, y siempre repetir el tratamiento a los siete días. La respuesta terapéutica de la terapia fotodinámica para los CBC de bajo riesgo fue similar a la encontrada con crioterapia o con cirugía, obteniéndose mejores resultados estéticos con la terapia fotodinámica.<sup>59</sup>

En pequeños estudios, el CBC superficial primario presentó mejoría de las lesiones en el 80%-97% con la terapia fotodinámica MAL, incluyendo un control histológico y con terapia fotodinámica ALA en 90% y 100% de las lesiones. Los seguimientos a 48 meses sugieren que la recurrencia con terapia fotodinámica MAL es comparable con la de crioterapia 22% y 19%, respectivamente. Las recurrencias son bajas para lesiones de 1 cm ó menos, con recurrencia del 6% después de 36 meses de tratamiento.<sup>59</sup>

En los CBC nodulares la aplicación tópica de MAL ha demostrado superior penetración en el tejido de los tumores, comparado con ALA; con una adecuada respuesta clínica e histológica en 73%-94% de los casos. En estos CBC nodulares la eficacia del ALA es variable entre 61%-92%, y es más baja comparada con MAL. La recurrencia del tumor con MAL es del 7% en tumores delgados y de 14% en tumores gruesos, con seguimientos a 36 meses; la recurrencia con ALA está entre 5% -12% con seguimiento a 17 meses.<sup>59</sup>

Antes de establecer una comparación entre esta terapia y los tratamientos convencionales del CBC, es imperativo disponer de datos sobre seguimientos prolongados, ya que la elevada proporción de recidivas es motivo de preocupación. En Europa está aprobada la terapia fotodinámica tópica con MAL para CBC nodular y superficial.<sup>29, 60, 61, 62, 63</sup> Las más frecuentes reacciones adversas de la terapia fotodinámica son locales tipo eritema, dolor y quemadura en la piel.<sup>59</sup>

**6.2.5 INMUNOTERAPIA LOCAL:** El interferón alfa, es la molécula intralesional más usada. Los estudios realizados en diferentes centros muestran que la dosis óptima de tratamiento es de 1.5 millones de unidades tres veces a la semana durante tres semanas, con adecuada respuesta terapéutica en el 80% - 83% de los CBC superficiales y nodulares pequeños tratados; la respuesta cosmética es buena.<sup>11</sup> Efectos secundarios frecuentes son: fiebre,

escalofrío, dolor articular, disminución transitoria del conteo de leucocitos; en el sitio de la inyección, dolor y prurito.

El imiquimod es un nuevo modificador de la respuesta inmune. Su mecanismo de acción preciso es desconocido, se une a los receptores Toll like y estimula la inmunidad innata y adaptativa con la producción de citoquinas inflamatorias.<sup>29</sup> En estudios animales se ha demostrado que su actividad antiviral y antitumoral es mediada por interferón alfa. Su gran ventaja es la forma de aplicación tópica. Ha sido utilizado en CBC de bajo riesgo con buenos resultados, especialmente en los CBC de tipo nodular y superficial de relativo pequeño tamaño. Se han recomendado diferentes modalidades de tratamiento: el régimen de imiquimod al 5% dos veces al día, cinco días a la semana por seis semanas es eficaz en la mayoría de los pacientes; otros autores lo recomiendan una vez al día, cinco días a la semana por seis semanas con el fin de disminuir efectos locales como irritación, eritema ó en algunos casos ulceración, con una respuesta mayor en los CBC superficiales 88%-90% que en los nodulares 76%. El Imiquimod no está indicado en el tratamiento de carcinomas basocelulares morfeiformes, infiltrativos o recurrentes.<sup>11, 64, 65</sup> Todavía no existen estudios con número importante de pacientes ni resultados a largo plazo, con ninguno de estos dos productos descritos.<sup>66</sup>

**6.2.6 QUIMIOTERAPIA TÓPICA:** El 5 fluorouracilo (5 FU) tópico en ungüento tiene una utilidad limitada en el tratamiento del CBC, por los porcentajes de recidiva a 10 años del 21,4%.<sup>67</sup> Se recomienda su uso dos veces al día por seis semanas. El legrado previo de la lesión y el uso del 5 FU en oclusivo parece aumentar la eficacia. En ocasiones, es necesario usarlo hasta tres meses para erradicar el tumor, lo que supone importantes molestias. Los efectos secundarios son inflamación, hiperpigmentación, hipopigmentación y cicatrices. Alrededor del 3% de los pacientes desarrollan alergia al 5 FU, en especial los que presentan múltiples lesiones.<sup>68, 70</sup> Existen otros estudios en el que el 5 FU no es tan efectivo ni siquiera para los CBC superficiales, porque puede enmascarar el componente profundo, con extensa diseminación subclínica y llevar a desastrosas recurrencias. Por tanto, su uso debe reservarse a pacientes con CBC superficial en los que no se pueden realizar otros tratamientos.<sup>69, 71, 72</sup>

## 7. Indicaciones terapéuticas según la clasificación pronóstica

### 7.1 Tumores de bajo riesgo

**7.1.1 CBC SUPERFICIALES PEQUEÑOS:** Se pueden tratar con todos los métodos terapéuticos de que disponemos en la actualidad. El mejor de todos para los pacientes



de piel clara desde el punto de vista costo-beneficio es la criocirugía, ya que permite dar márgenes amplios lateralmente. El doble electrocuretaje también puede ser utilizado con buenos porcentajes de curación.

Cuando se realice cirugía convencional, ésta debe realizarse con márgenes laterales mínimos de 6 mm debido a la gran extensión subclínica que pueden presentar estos CBC superficiales. La CM de Mohs puede realizarse en aquellos casos en los que sea necesario conservar tejido sano. Recientemente se han obtenido buenos porcentajes de curación con el imiquimod y la terapia fotodinámica tópica en este tipo de tumores. Sin embargo por no poseer datos suficientes a largo plazo y por ser terapias costosas, consideramos que deben ser tratamientos de segunda línea. La radioterapia la reservamos para los raros casos en los que no podemos realizar las terapias anteriormente mencionadas.

**7.1.2 CBC NODULARES PEQUEÑOS Y MICRONODULARES CIRCUNSCRITOS PEQUEÑOS:** Pueden tratarse con los diferentes métodos arriba descritos, con excelentes porcentajes de curación. Entre los diferentes métodos destructivos locales el mejor desde el punto de vista costo – efectividad es la criocirugía o el doble electrocuretaje. La cirugía convencional con 4 mm de margen de seguridad es también un excelente método. La radioterapia la reservamos para aquellos pacientes que no son candidatos a cirugía o a criocirugía, que son los métodos de elección.

## 7.2 Tumores de alto riesgo

El tratamiento de elección en los CBC de alto riesgo es la cirugía.

**7.2.1 SUBGRUPO A (RIESGO ALTO):** Para los CBC nodulares, micronodulares circunscritos o superficiales con tamaño mayor o igual a 6 mm en área de alto riesgo, mayor o igual a 10 mm en área de mediano riesgo y mayor o igual a 20 mm en área de bajo riesgo debe utilizarse un margen de seguridad mínimo de 6 mm. Los tumores voluminosos (mayores de 20 mm) se benefician de márgenes más amplios (más de 8 mm) o de CM de Mohs, pues no es inusual que tengan un patrón histológico agresivo en un sector del tumor que no quedó representado en la biopsia; además, porque se ahorra piel sana en los sitios críticos.

En los pacientes que no pueden ser llevados a cirugía, no está indicada la criocirugía ni la electrofulguración; es preferible utilizar la radioterapia.

**NOTA:** En los CBC superficiales de gran tamaño, que son superficiales en toda su extensión tanto desde el punto de vista clínico y a la histopatología, se pueden utilizar los métodos destructivos superficiales, dejando margen de seguridad mayor de 6-8 mm.

**7.2.2 SUBGRUPO B (RIESGO MUY ALTO):** En los CBC recidivantes, micronodulares dispersos, morfeiformes, trabeculares o infiltrativos y/o con otros factores de riesgo histológicos como infiltración profunda e invasión perineural, la CM de Mohs es la primera indicación terapéutica porque permite localizar con exactitud el tumor residual, ahorrar la piel sana y de esta forma obtener porcentajes muy altos de curación.

La cirugía convencional con márgenes amplios (mínimo 8-10 mm) o las variaciones a la técnica de la CM de Mohs son otras excelentes alternativas. No se deben practicar reconstrucciones complejas (colgajos), mientras no se tenga la seguridad de que el CBC se ha extirpado en forma completa.

En los casos de invasión perineural extensa o compromiso de un gran tronco nervioso se debe practicar CM de Mohs con dos estados de Mohs libres y además, radioterapia complementaria. En los casos inoperables el único recurso de que disponemos es la radioterapia, a pesar de que en los CBC de muy alto riesgo la radioterapia no logra buenos porcentajes de curación.

Los CBC terebrantes o altamente destructivos deben ser estudiados en junta multidisciplinaria pues es frecuente que no se les pueda ofrecer tratamiento curativo definitivo. El tratamiento paliativo debe ser muy bien escogido, pues es la clave para ofrecerles a estos pacientes, la mejor calidad de vida posible.

**NOTA:** En los CBC de tamaño relativamente pequeño pero con histopatología agresiva y sin otros factores de riesgo de mal pronóstico, debe individualizarse su tratamiento, pues probablemente en muchos de los casos, no sea necesario dejar márgenes tan amplios como 8-10 mm.

## 8. Seguimiento

El objetivo del seguimiento después del tratamiento es doble: detectar recidivas locales y detectar nuevos tumores de piel. Se recomienda un seguimiento continuo cada 6 a 12 meses en función del caso.

Las recidivas locales se presentan con mayor frecuencia en los primeros cuatro años. Sin embargo, se han reportado recidivas de CBC hasta en un 18% después del quinto año de seguimiento. Treinta y seis por ciento de los pacientes presentan un segundo CBC en los primeros cinco años. Posterior a presentar un cáncer de piel no melanoma (CBC o CEC) el riesgo de desarrollar nuevos tumores, está entre el 30% al 50%. Los pacientes que desarrollan otro cáncer de piel no melanoma durante cinco años de seguimiento tienen un riesgo elevado para desarrollar melanoma (al menos en pacientes con fototipos I y II). En efecto, se ha calculado que el riesgo de presentar otro CBC es del 17% durante el primer año, 35% en los tres primeros años y 50% en los cinco primeros años.<sup>9, 21, 70, 72, 73</sup>

## 9. Prevención e información a pacientes con CBC

### 9.1 Prevención primaria

La prevención primaria (antes de la aparición del CBC) reposa en la educación del paciente, el autoexamen y la protección del sol.<sup>9</sup> El conocimiento de los factores etiológicos de la enfermedad es de vital importancia. Entre los factores externos, el más importante es la exposición solar, en especial en los primeros años de vida. También se ha implicado: el uso excesivo de cámaras de bronceo, la PUVA terapia, la radioterapia y la exposición al arsénico. Entre los factores individuales podemos citar la piel clara (fototipo I y II), la tendencia a presentar pecas, y ciertos síndromes genéticos raros (xeroderma pigmentoso, albinismo, síndrome de Gorlin, de Bazex y de Rombo). Las cicatrices de quemaduras y las úlceras crónicas pueden complicarse con la aparición de CBC aunque en estos casos son más frecuentes los carcinomas

escamocelulares. Ciertos hamartomas pueden complicarse con la presencia de un CBC en su interior como el nevus sebáceo o el nevus basocelular lineal unilateral.<sup>74</sup>

De este conocimiento deriva la recomendación general de la prevención solar desde la infancia y evitar el uso de cámaras de bronceo, haciendo especial énfasis en los sujetos de más riesgo (piel clara, pecosos con tendencia a las quemaduras solares).

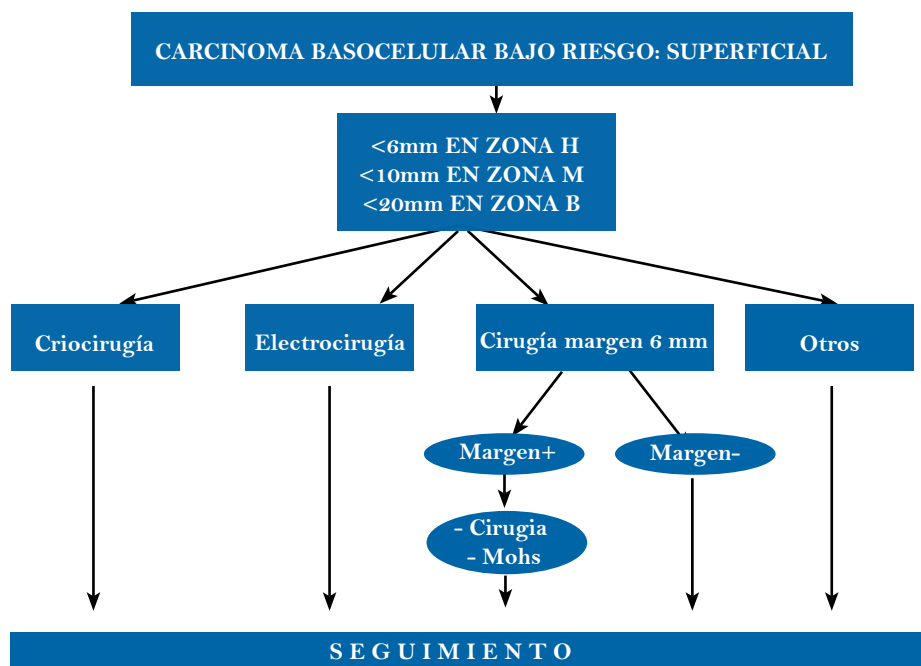
Las personas que padecen los síndromes genéticos anteriormente citados deben recibir atención dermatológica especializada. En el caso del nevus sebáceo, se discute actualmente la utilidad de su resección profiláctica (la mayoría de los tumores que se presentan son tricoblastomas y no CBC, como se pensaba anteriormente).<sup>75</sup>

### 9.2 Prevención secundaria

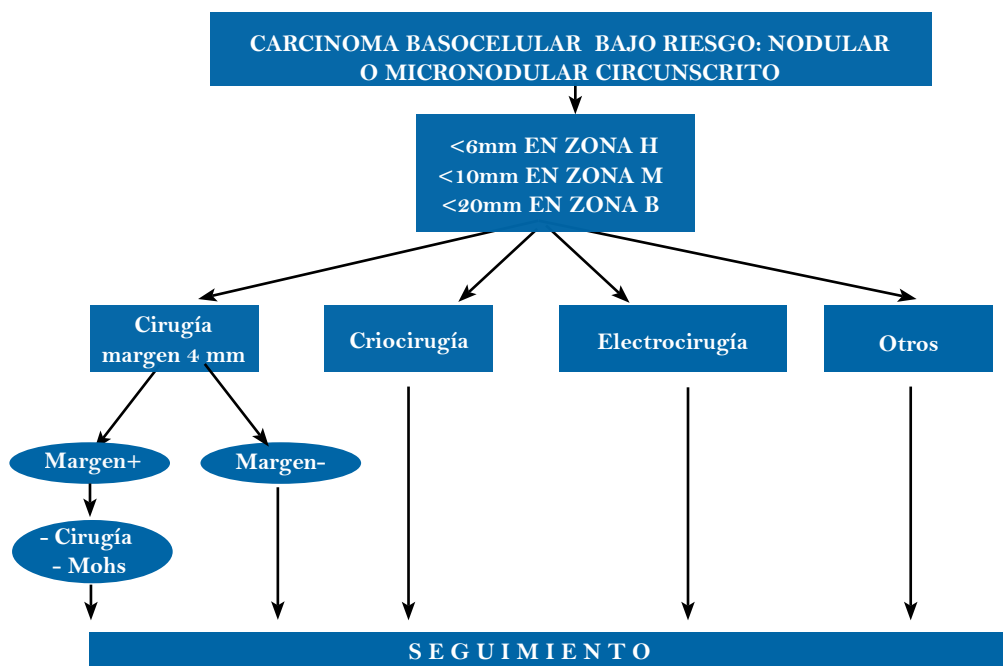
En cuanto a la prevención secundaria (detección temprana de CBC), se debe promover el auto examen de la piel y la consulta rápida y oportuna al médico.

## Algoritmos

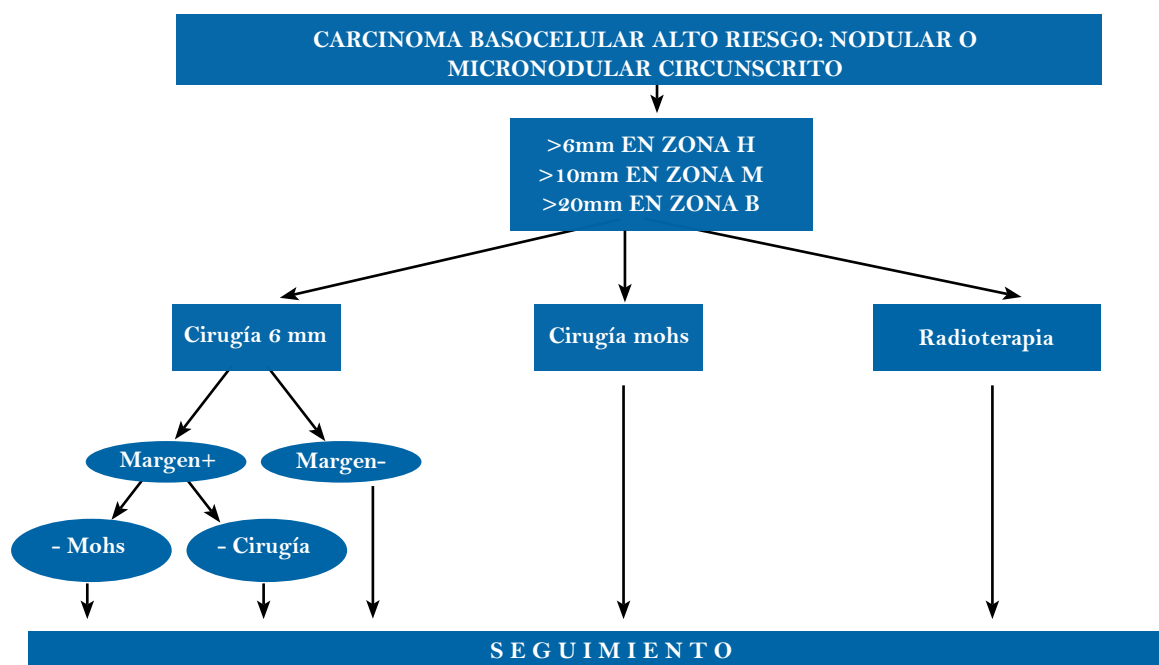
- Carcinoma basocelular bajo riesgo: superficial



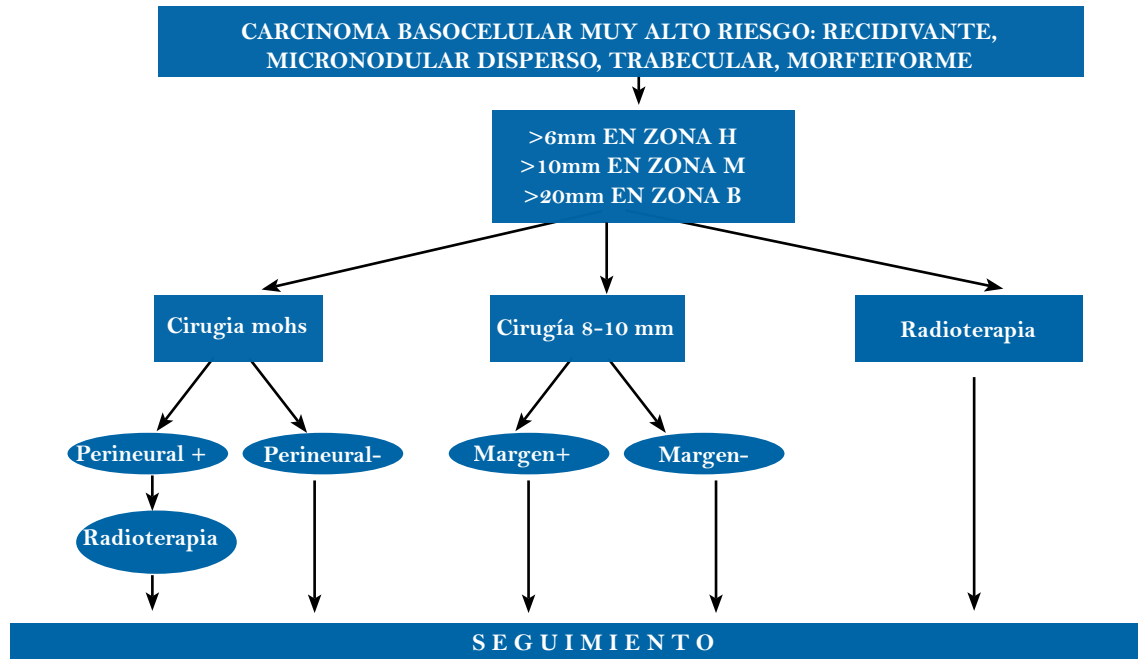
- Carcinoma basocelular bajo riesgo: nodular



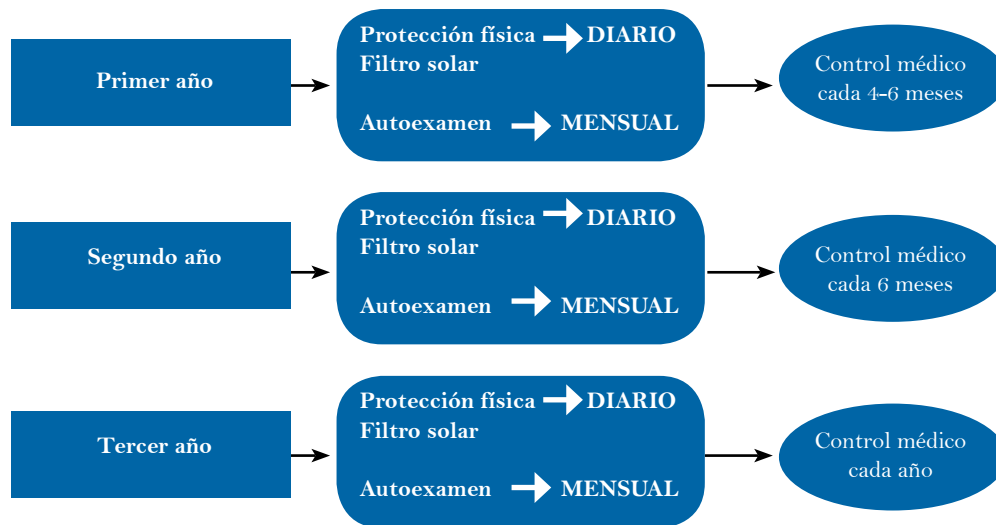
- Carcinoma basocelular alto riesgo



- Carcinoma basocelular muy alto riesgo



- Seguimiento carcinoma basocelular



## Referencias

1. Acosta A, Rueda X. Indicaciones terapéuticas del carcinoma basocelular y escamocelular según sus factores de riesgo. En Coiffman P, et al; Cirugía plástica, reconstructiva y estética de cabeza y cuello. Tercera edición, Tomo 2. Amolca; 2007; 965-84.
2. Del Rosso JQ, Siegle RJ. Management of basal cell carcinomas. in: Cutaneous Surgery. Wheeland RG. Philadelphia. WB Saunders Company, 1994.
3. Kricke A, Armstrong BK, English DR, Heenan PJ. A dose-response curve for sun exposure and basal cell carcinoma. *Int J Cancer*. 1995; 8; 60: 482-8.
4. Miller SJ. Pathogenesis, in: Miller S, Maloney M *et al*. Cutaneous Oncology. England: Blackwell Science; 1998; 581-5.
5. Jih DM, Lyle S, Elenitsas R, Elder DE, Cotsarelis G. Cytokeratin 15 expression in trichoepitheliomas and a subset of basal cell carcinomas suggests they originate from hair follicle stem cells. *J-Cutan-Pathol*. 1999; 26: 113-8.
6. Buzell RA. Carcinogenesis of cutaneous malignancies. *Dermatol Surg* 1996; 22: 209-15.
7. Bale AE. Molecular genetics, in: Miller S, Maloney M *et al*. Cutaneous Oncology. England: Blackwell Science; 1998; 586-91.
8. Weinstein GD, Frost P. Cell proliferation in human basal cell carcinoma. *Cancer Res*. 1970; 30: 724-8.
9. Peñaranda E, Rolon M, Acosta AE, Rueda X. Concordancia entre biopsia incisional y pieza quirúrgica en los subtipos histológicos del carcinoma basocelular. *Protocolos investigación I.N.C.* 2001.
10. Bath-Hextall FJ, Perkins W, Bong J, Williams HC. Interventions for Basal cell carcinoma of the skin. *Review Cochrane*. 2007; 2.
11. Rowe DE. Comparison of treatment modalities for basal cell carcinomas. *Clin in Derm* 1995; 13: 617-621.
12. Fitzpatrick TB, Parrish JA, Haynes HA, *et al*. Ozone depletion and skin cancer. *Dermatol Capsule Comment*. 1982; 4:10.
13. Hendrix JD, Parlette HL. Micronodular Basal cell Carcinoma a deceptive histologic Subtype with frequent clinically undetected tumor extensión. *Arch Dermatol* 1996, 132: 295-8.
14. Scott A, Collins B. Basal cell carcinoma Clinical presentation, in: Miller S, Maloney M *et al*. Cutaneous Oncology. England, Blackwell Science 1998; 625-32.
15. Mikhail GR. Indication and Limitations. In: Mikhail GR, ed. *Mohs' Micrographic Surgery*. Philadelphia: WB Saunders Company, 1991: 25.
16. Gross KG, Steinman HK, Rapini RP, eds. *Mohs Surgery: fundamentals and techniques*. St Louis: Mosby, 1999.
17. Brodland DG, Zitelli JA. Surgical margins for excision of primary cutaneous cell carcinoma. *J Am Acad Dermatol*. 1992; 27: 241-8.
18. Rapini RP. Comparison of methods for checking surgical margins. *J Am Acad Dermatol* 1990; 23: 288-94.
19. Hashimoto K. Cell structure and function, in Miller S, Maloney M *et al*. Cutaneous Oncology. England: Blackwell Science; 1998; 592-8.
20. Miller SJ. Basal Cell Carcinoma -Risk Factors, in: Miller S, Maloney M *et al*. Cutaneous Oncology. England: Blackwell Science; 1998; 614-8.
21. Hogan DJ, To t, Gran L, Wong D, Lane . Risk factors for basal cell carcinoma. *Int J Derm* 1989; 28: 591-4.
22. Instituto Nacional de Cancerología (Colombia): Registro Institucional de Cáncer. Informe anual. Bogotá (Colombia). Grupo área epidemiología, registro e investigación clínica; 1999.
23. Lever in: Elder D, Elenitsas R *et al*. *Lever's Histopathology of the Skin*- 8th ed. Philadelphia, Lippincott Raven 1997; 685-746.
24. Maloney ME, Miller SJ. Aggressive versus nonaggressive subtypes, in Miller S, Maloney M *et al*. Cutaneous Oncology. England: Blackwell Science; 1998; 609-13.
25. Sexton M, Jones DB, Maloney ME. Histologic pattern analysis of basal cell carcinoma. *J Am Acad Dermatol* 1990; 23: 1118-26.
26. Carcinoma basocelular. Guías de práctica clínica en enfermedades neoplásicas. Instituto Nacional de Cancerología. Bogotá D.C. - Colombia. 2001; 15-32.
27. Gallagher RP, Hill GB, Bajdik CD, Fincham S, Coldman AJ, Threlfall WJ, *et al*. Sunlight exposure, pigmentary factors and risk of non melanocytic skin cancer. Basal cell carcinoma. *Arch Derm*. 1995; 131: 157-163.
28. Guidelines Index Basal Cell and Squamous Cell TOC Staging, MS, Clinical Practice Guidelines in Oncology - v.2.2005. National Comprehensive Cancer Network.
29. Silverman MK, Kopf AW, Bart RS, Grin CM, Levenstein MS. Recurrence rates of treated basal cell carcinomas. Part 3: Surgical excision. *J-Dermatol-Surg-Oncol*. 1992; 18: 471-6.
30. Rubin A, Chen E, Ratner D. Current concepts Basal cell carcinoma. *N Engl J Med*. 2005; 353: 2262-9.
31. Bailin PL, Levine HL, Wood BG, Tucker HM. Cutaneous carcinoma of the auricular and periauricular region. *Arch Otolaryngl*. 1980; 106: 692-696.
32. Leffell DJ, Headington JT, Wong DS, Swanson NA. Aggressive-growth basal cell carcinoma in young adults. *Arch Dermatol* 1999; 127: 1663-7.
33. Mikhail GR, Nims LP, Kelly AP Jr, Ditmars DM Jr, Eyler WR. Metastatic basal cell carcinoma. Review, pathogenesis and report of two cases. *Arch Derm*. 1977; 113: 1261-1269.
34. Orengo IF, Salasche SJ, Fewkes J, Khan J, Thornby J, Rubin F. Correlation of histologic subtypes of primary basal cell carcinoma and number of Mohs stages required to achieve a tumor free plane. *J Am Acad Dermatol* 1997; 37: 395-7.
35. Roudier-Pujol C, Auferin A, Nguyen T, Duvillard P, Benhamou E, Avril M. Basal cell carcinoma in young adults : not more aggressive than in older patients. *Dermatology* 1999;199:119-23.
36. Wolf DJ, Zitelli JA. Surgical margins for basal cell carcinoma. *Arch Dermatol* 1987; 123: 340-4.
37. Sitz SV, Koppen M, Johnson DF. Metastatic basal cell carcinoma in acquired immunodeficiency syndrome- related complex. *JAMA*. 1987; 257: 340-3.
38. Rapini RP. False-negative surgical margins. *Advances in Dermatology* 1995; 10:137-48.



39. Miller SJ. Features associated with recurrence, in: Miller S, Maloney M *et al.* Cutaneous Oncology. England: Blackwell Science; 1998; 494–9.
40. Thiessen MRTM, Newmann MHA, Schouten LJ. A systematic review of treatment modalities for primary basal cell carcinomas. Arch Dermatol 135:1177, 99.
41. Shriner DL, McCoy DK, Goldberg DJ, Wagner RF Jr. Mohs micrographic surgery. Am Acad Dermatol 1998; 39: 79-97.
42. Rapini RP. On the definition of Mohs surgery and how it determines appropriate surgical margins. Arch Dermatol 1992; 128: 673-8.
43. Guidelines Index Basal Cell and Squamous Cell TOC Staging, MS, Clinical Practice Guidelines in Oncology – v.1.2006. National Comprehensive Cancer Network.
44. Drake LA, Dinehart SM, Goltz RW, Graham GF, Hordinsky MK, Turner ML, *et al.* Guidelines of care for Mohs micrographic surgery. J Am Dermatol 1995; 33: 271-8.
45. Morton CA, Brown SB, Collins S, Ibbotson S, Jenkinson H, Rhodes LE, *et al.* Guidelines for topical photodynamic therapy: report of a workshop of the British photodermatology group. Br J Derm. 2002. 146; 552-67.
46. Drake LA. Guidelines of cure for Mohs micrographic surgery. J Am Acad Derm. 1995; 33: 271.
47. Telfer NR, Colver GB and Bowers PW. Guidelines for the management of basal cell carcinoma. Br.J Dermatol 141:415,1999.
48. Kuflik EG, Gage AA. Cryobiology, in Kuflik EG, Gage AA. cryosurgical treatment for skin cancer. Igaku-Shoin. New York.1990; 35 – 51.
49. Kuflik EG. Learning the basics #1: Treatment of basal cell carcinoma with the open spray technique. J Dermatol Surg Oncol. 1986; 12: 125-6.
50. Kuflik,EG. Cryosurgery for cutaneous malignancy; an update. Derm Surg. 1997; 23: 1081-7.
51. Kuflik-EG. Learning the basics #2: Debulking the lesion before cryosurgery. J-Dermatol-Surg-Oncol. 1986 Apr; 12(4): 321-2.
52. Spiller WF, Spiller RF. Treatment of basal cell epithelioma by curettage and electrodesiccation. J Am Acad Dermatol 1984;11:808-14.
53. Gage AA. Cryosurgery of advanced tumors of the head and neck. In: Zicarian, SA; ed. Cryosurgery for skin cancer and cutaneous disorders. St louis, MO: Mosby; 1985:163.
54. Sughe-d'Aubermont PC, Bennett RG. Failure of curettage-electrodesiccation for removal of basal cell carcinoma. Arch Dermatol. 1984; 120: 1456- 60.
55. Smith SP, Grande DJ. Basal cell carcinoma recurring after radiotherapy: a unique, difficult treatment subclass of recurrent basal cell carcinoma. J Dermatol Surg Oncol. 1991; 17: 26-30.
56. Goldschmidt H, Sherwin WK. Office radiotherapy of cutaneous carcinomas I. Radiation techniques, dose schedules, and radiation protection. J Dermatol Surg Oncol 9:31, 1983.
57. Goldschmidt H, Sherwin WK. Office radiotherapy of cutaneous carcinomas II. Indications in specific anatomic regions. J Dermatol Surg Oncol 9:47, 1983.
58. Kopf,W; Bart, RS; Schrager, D; et al. Curettage- electrodesiccation treatment of basal cell carcinomas. Arch Derm. 1977; 113: 439-443.
59. Peng, Q; Warloe, T; Berg, K. 5-ALA based photodynamic therapy. Cancer. 1997; 79:2282-2308.
60. Silverman-MK; Kopf-AW; Gladstein-AH; Bart-RS; Grin-CM; Levenstein-MJ. Recurrence rates of treated basal cell carcinomas. Part 4: X-ray therapy. J-Dermatol-Surg-Oncol. 1992 Jul; 18(7): 549-54.
61. Braathen, A; Szeimies, R; Basset-Seguin, N; et al. Guidelines of the use of photodynamic therapy for nonmelanoma skin cancer: An international consensus. J Am Acad Dermatol. 2007; 56: 125-43.
62. Lehmann, P. Methyl aminolaevulinate-photodynamic therapy: a review of clinical trials in the treatment of actinic keratoses and nonmelanoma skin cancer. Br J Derm. 2007. 156; 793-801.
63. Leman, JA; Morton, CA; Mackie, RM. Treatment of the superficial basal cell carcinomas with topical photodynamic therapy: recurrence rates and outcomes. Br J Derm. 2001; 145: 17.
64. Shumach,S; Robinson,J; Kossard, S; et al. Efficacy of topical 5% imiquimod cream for treatment of nodular basal cell carcinoma. Arch Derm. 2002; 138: 1165-1171.
65. Micalli, G; Pasquale, R; Caltabiano, R. Topical Imiquimod treatment of superficial and nodular basal cell carcinomas in patients affected by basal cell nevus syndrome: A preliminary report. J Derm Treat. 2002; 3: 123-127.
66. Wilson BD, Mang TS, Stoll H, Jones C, Cooper M, Dougherty TJ. Photodynamic therapy for the treatment of basal cell carcinoma. Arch Dermatol. 1992; 128: 1597 – 1601.
67. Robinson JK. What are adequate treatment and follow-up care for nonmelanoma cutaneous cancer. Arch derm. 1987; 123: 331-333.
68. Drehs MM, Cook-Bolden F, Tanzi E. Successful treatment of multiple superficial basal cell carcinomas with topical Imiquimod: case report and review of the literature. Derm Surg. 2002; 28: 427-9.
69. Chen TM, Rosen T, Orengo I. Treatment of a large superficial basal cell carcinoma with 5% Imiquimod. Derm Surg. 2002; 28:344-6.
70. Epstein E. Fluorouracil paste treatment of the basal cell carcinoma. Arch Derm. 1985; 121: 207-213.
71. Robinson JK. Follow-up and prevention, in: Miller S, Maloney M *et al.* Cutaneous Oncology. England: Blackwell Science; 1998: 695-8.
72. Goette DK. Topical chemotherapy with 5-fluorouracil. A review. J Am Acad Dermatol.1981; 4: 633-49.
73. Bergstresser P, Halprin K. Multiple sequential skin cancer. The risk of skin cancer in patients with previous skin cancer. Arch Derm. 1975;111: 995-6.
74. Epstein E. Value of follow-up after treatment of basal cell carcinoma. Arch Derm. 1973; 106: 798-800.
75. Robinson J. Risk of developing another basal cell carcinoma. A 5 year prospective study. Cancer. 1987; 60:118-20.

# Guías de práctica clínica para el tratamiento del carcinoma escamocelular

*Clinical guidelines for cutaneous squamous cell carcinoma treatment.*

Alvaro Acosta de Hart,<sup>1</sup> Xavier Rueda,<sup>2</sup> Carolina Alba,<sup>3</sup> Leonardo Pulido.<sup>4</sup>

1. Coordinador Dermatología, Instituto Nacional Cancerología. Profesor Asociado, Universidad Nacional.

2. Dermatólogo – oncólogo. Instituto Nacional Cancerología.

3. Residente de dermatología. Universidad Nacional.

4. Fellow dermatología oncológica. Universidad Javeriana. Instituto Nacional de Cancerología.

## Resumen

El carcinoma escamocelular (CEC) ocupa el segundo puesto en frecuencia entre los cánceres de la piel. Un grupo de CEC tiene un comportamiento biológico muy agresivo, y cursa con recurrencia local, metástasis y muerte. El evento etiológico principal es la radiación ultravioleta que induce el daño del DNA de los queratinocitos, especialmente en las personas blancas. Hay muchas variantes clínicas, cada una de ellas con un comportamiento biológico diferente. De igual modo, existen infinidad de variantes histológicas, pero la clasificación más adecuada es la que se basa en el patrón de crecimiento, porque éste refleja el comportamiento biológico y está en estrecha relación con el pronóstico. Tanto las características clínicas como las de histopatología son la base para que el dermatólogo decida el tratamiento óptimo en cada caso.

**PALABRAS CLAVE:** Carcinoma escamocelular, factores de riesgo, tratamiento.

## Correspondencia:

Álvaro Acosta de Hart.  
aeacostam@unal.edu.co

*Recibido: Diciembre 26 de 2007.*

*Aceptado: Marzo 25 de 2008.*

No se reportan conflictos de intereses.

## Summary

Squamous cell carcinoma is the second most common skin cancer. A subset of squamous cell carcinoma may be extremely aggressive with local recurrences, metastasis, and death. The primary carcinogenic event that triggers the development of squamous cell carcinoma is UV induced epidermal DNA damage, particularly in fair skinned individuals. There are innumerable clinical variants, each one with a different biological behavior. There are innumerable histologic variants. But, the most adequate histologic classification of squamous cell carcinoma is based upon growth pattern because it reflects biological behavior and is closely related to prognosis. Both, clinical and histologic features provide the dermatologist with information useful in planning optimal therapeutic procedures.

**KEY WORDS:** Squamous cell carcinoma, risk factors, treatment.

## 1. Metodología

El grupo de dermatología del Instituto Nacional de Cancerología actualiza con cierta periodicidad las guías de práctica clínica de las diferentes neoplasias cutáneas. Esta revisión corresponde a la última actualización sobre el carcinoma escamocelular (CEC) que se realizó en el año 2007.

Este documento tiene importancia para todos los profesionales de la salud, especialmente para los estudiantes de medicina, los residentes de dermatología, los médicos generales, los dermatólogos y especialidades afines, pues será una herramienta de consulta para el diagnóstico y la toma de decisiones en el manejo del cáncer de la piel que ocupa el segundo puesto en frecuencia.

Se determinó la mejor evidencia obtenida de la investigación científica sobre el tratamiento del CEC y se hizo énfasis en la búsqueda y selección de guías y protocolos de práctica clínica de los grandes centros de Estados Unidos y de Europa; también se integraron otros artículos clave sobre el tema.

Esta evidencia externa se combinó con la amplia experiencia en el manejo del CEC de que se dispone en el Instituto Nacional de Cancerología, que tiene en cuenta las necesidades del paciente oncológico colombiano y los recursos con que cuentan las instituciones.<sup>1, 2, 3, 4, 5, 6, 7, 8</sup>

## 2. Generalidades

El carcinoma escamocelular cutáneo (CEC) es un tumor maligno que surge de las células queratinizantes de la epidermis o de sus anexos. Un porcentaje importante de los CEC invasivos tienen un comportamiento biológico agresivo, con potencial destructivo local y metastásico a otros órganos.<sup>2, 9</sup>

## 3. Epidemiología

El CEC es el segundo cáncer en frecuencia. En el Instituto Nacional de Cancerología, en el año de 1998 se observaron 163 casos nuevos de CEC, es decir, 25,7% de todos los cánceres de piel. De acuerdo con estudios realizados en Estados Unidos y Canadá, la incidencia de CEC ajustada a la edad ha aumentado en 50% a 100% en los últimos 10 a 30 años, con incidencias de 100 a 150 casos por 100.000 personas por año. La incidencia es mayor hacia el Ecuador y se duplica con cada 8 a 10 grados a medida que disminuye la latitud geográfica. En Australia se reporta una incidencia de CEC que varía entre 321 a 1332 por 100.000 habitantes, dependiendo de la localización geográfica, con una mortalidad para cáncer de piel no melanoma (principalmente CEC) en el lapso de tiempo entre 1995 a 1998 de 0.5 a 2 muertes por 100.000 habitantes en mujeres y hombres, respectivamente.<sup>9, 10, 11</sup>

## 4. Etiopatogenia

El desarrollo de CEC ha sido asociado a varios factores ambientales, así como a factores intrínsecos o constitucionales. La exposición crónica a la radiación ultravioleta (UV), principalmente la UVB, es el principal factor de riesgo para desarrollar CEC, y en menor grado la UVA. Personas con una exposición de tipo ocupacional o con historia de exposición solar o quemaduras en la infancia presentan mayor riesgo. La radiación ultravioleta produce mutaciones irreparables en el DNA con formación de dímeros de pirimidina en el gen supresor tumoral p53 que impiden la apoptosis e inducen expan-

sión clonal celular y proliferación de células tumorales.

La radiación ionizante es otro factor de riesgo asociado a CEC, siendo este proporcional a la dosis total acumulativa de la misma. Los rayos X son los más asociados con CEC, pero también se ha asociado a exposición a rayos gamma y rayos grenz. El CEC también se ha vinculado con la exposición ocupacional a derivados arsenicales e hidrocarburos aromáticos policíclicos, aunque los avances industriales y en medicina ocupacional han reducido la incidencia de estos carcinomas.

La exposición crónica al calor puede llevar a CEC. El papel de la radiación térmica ha sido reconocido en las culturas en las que prácticas comunes incluyen colocarse elementos calientes bajo la ropa para mantener calor durante el invierno, o fumar opio mientras permanecían acostados en camas calientes. Entre los factores intrínsecos, los más importantes son los pacientes con piel y ojos claros, fototipos I y II. Los pacientes con ciertas genodermatosis, como albinismo o xeroderma pigmentoso, tienen mayor susceptibilidad de daño de los queratinocitos por la radiación ultravioleta.

Los pacientes receptores de trasplantes presentan un riesgo 65 veces mayor para desarrollo de cáncer de piel, principalmente CEC, respecto a la población general debido al uso de medicamentos que los llevan a un estado de inmunosupresión y aparición de tumores en promedio dos a cuatro años después del trasplante y el riesgo aumenta con los años posteriores.

El CEC es más propenso a presentarse en la piel crónicamente enferma, o cicatricial, como es el caso de úlceras crónicas (úlceras de Marjolin), quemaduras, tractos sinuosos o fistulosos, áreas de osteomielitis crónica y pasa inadvertido por muchos años, lo que implica un mayor riesgo de metástasis. Algunas enfermedades inflamatorias crónicas pueden predisponer al desarrollo de carcinomas escamocelulares, como el liquen escleroso y atrófico, liquen plano erosivo, liquen plano hipertrófico, lupus eritematoso cutáneo discoide y la epidermolisis ampollosa. Finalmente, está bien establecida la relación del CEC con el virus de papiloma humano (VPH); los tipos 6 y 11 se asocian a carcinomas genitales, y el 16 a carcinomas periungueales. Los pacientes con epidermodisplasia verruciforme tienen una predisposición genética a infectarse por VPH y un 30-40% de los pacientes desarrolla cáncer de piel no melanoma, principalmente CEC, en áreas fotoexpuestas, lo que indica un vínculo entre el virus y la radiación UV en su desarrollo.<sup>4, 10, 12, 13, 14, 15, 16, 17, 18</sup>

## 5. Presentación clínica del carcinoma escamocelular

La mayoría de los carcinomas escamocelulares (CEC) se originan de piel fotoexpuesta y actínico estropeada; sin

Tipo clínico	Definición
Queratoacantoma	Nódulo con tapón de queratina en el centro, que en forma característica crece de manera muy rápida y posteriormente involuciona.
Enfermedad de Bowen	Placa eritemato-escamosa que simula: tiñas, eczemas numulares, psoriasis e incluso CBC superficiales y linfomas cutáneos. Cuando tiene pigmento, se puede confundir con queratosis seborreicas pigmentadas y con melanomas de extensión superficial. Se le denomina eritroplasia de Queyrat, cuando se localiza en el epitelio de transición del pene.
CEC de la piel expuesta	Tumor o placa ulcerada, exofítica, en ocasiones con apariencia verrugosa o hiperqueratótica. Estas "úlceras" no cicatrizan y se sobreinfectan.
CEC de la piel cubierta	Son los llamados CEC " <i>de novo</i> ". Tiene características clínicas similares al caso anterior, pero con un comportamiento biológico más agresivo.
CEC sobre cicatriz	Tumor o úlcera que surge de cicatrices, quemaduras, úlceras crónicas, áreas de radioterapia y sobre dermatosis cicatriciales e inflamatorias.
CEC verrugoso	Tumor de aspecto verrugoso que se localiza en distintos sitios. Tiene un comportamiento local agresivo, pero excepcionalmente da metástasis. El CEC periungueal y subungueal inicialmente tiene la apariencia de una verruga vulgar, resistente a los tratamientos convencionales.

TABLA 1: Tipos clínicos de carcinoma escamocelular cutáneo.

embargo existen CEC originados de áreas cicatriciales crónicas, áreas de radiación previa o pueden aparecer de novo en cualquier parte del cuerpo. Los principales tipos de CEC según su presentación clínica son (TABLA 1):

### 5.1 Lesiones precursoras

Las principales lesiones precursoras de CEC invasor son las queratosis actínicas, las cuales se pueden presentar como placas descamativas o queratósicas eucrómicas rosadas o pigmentadas en áreas fotoexpuestas. Entre las personas con múltiples queratosis actínicas el riesgo acumulativo a lo largo de la vida de presentar por lo menos un CEC invasivo es del 6-10%, con porcentajes de progresión anual por lesión del 0.025 al 20%. En la actualidad se sabe que las queratosis actínicas son carcinomas escamocelulares; de hecho, son una proliferación de queratinocitos clonal que no sufre involución mientras persista el estímulo actínico. Este concepto debe ser transmitido con precaución a los pacientes y hacer énfasis en su comportamiento biológico, para no crear falsas alarmas y angustias injustificadas a los mismos.

Otra lesión precursora de CEC invasivo es la papulosis bowenoide, que se presenta como pápulas marrón asociadas a VPH 16 y 18, con hallazgos histológicos de un CEC *in situ*. También lo es la epidermodisplasia verruciforme, caracterizada por la presencia de múltiples pápulas planas como expresión clínica de una susceptibilidad a infectarse con los VPH 5 y 8.

### 5.2 Queratoacantoma

Es una forma bien diferenciada de CEC que se caracteriza por su resolución espontánea. La mayoría de los tumores aparecen en la piel expuesta al sol. Clínicamente se caracteriza por una pápula que crece durante un periodo de cuatro a ocho semanas hasta formar un nódulo crateriforme de varios centímetros de diámetro con un tapón queratósico central, permaneciendo estable por otro periodo y finalmente involucionando en seis a doce semanas.

### 5.3 Carcinoma escamocelular *in situ*

La enfermedad de Bowen es un CEC *in situ* que se presenta como una placa redondeada, eritematosa, bien definida, descamativa, generalmente asintomática, de crecimiento lento, que puede simular tiña, psoriasis, eccema numular o carcinoma basocelular superficial. Cuando el CEC *in situ* se localiza en el pene se le llama eritroplasia de queyrat. Esta distinción no solo es semántica; la eritroplasia de queyrat evoluciona a CEC invasor con más frecuencia.

### 5.4 Carcinoma escamocelular originado de piel actínico estropeada

Este tipo de CEC se localiza exclusivamente en áreas fotoexpuestas y generalmente es precedido de una queratosis actínica. Se presenta como una pápula o nódulo eritematoso hiperqueratósico con crecimiento progresivo, ulceración y sangrado.



## 5.5 Carcinoma escamocelular “de novo”

Este tipo de CEC también predomina en caucásicos, se origina en piel no expuesta al sol, y sin un factor evidente desencadenante. Su semiología es similar al CEC de piel actínico estropeada, pero a diferencia de éste su comportamiento biológico es más agresivo con mayor potencial de enfermedad metastásica.

## 5.6 Carcinoma escamocelular originado en lesiones crónicas

Los CEC se desarrollan con cierta frecuencia de piel crónicamente agredida o enferma como las úlceras crónicas, los tractos fistulosos, las cicatrices secundarias a quemaduras, la osteomielitis, la piel previamente irradiada y piel afectada por dermatosis inflamatorias crónicas como el lupus eritematoso discoide, el liquen escleroso y atrófico, el liquen plano, la epidermolisis ampollosa distrófica y el lupus vulgar. Este tipo de CEC es más agresivo, con mayor porcentaje de invasión, recurrencia y potencial metastático.

## 5.7 Carcinoma verrugoso

Este tipo de CEC es una variante poco frecuente del CEC invasivo, que se presenta como un tumor indolente verrugoso en forma de coliflor que se caracteriza por su agresividad local y bajo potencial de metástasis. Existen cuatro variedades clínicas basadas en el sitio de ocurrencia: papilomatosis florida oral (mucosa bucal); tumor de Buschke y Loewenstein (anogenital); epiteloma cuniculatum (región plantar); y el CEC periungueal.

## 5.8 Carcinoma escamocelular de las mucosas

Este tipo de CEC tiene un comportamiento biológico y un abordaje terapéutico diferente. Se puede presentar en la mucosa oral, en el vermillón (el más frecuente), en la vulva, en el pene (eritroplasia de Queyrat). En los genitales se puede presentar en la forma clínica de papulosis bowenoide y estar asociado al virus del papiloma humano. Cuando se localiza en el escroto se asocia a contacto con sustancias cancerígenas.<sup>1, 10, 19, 20</sup>

## 6. Diagnóstico

Una historia clínica y examen físico completos son indispensables para realizar un buen diagnóstico. Se debe enfatizar en el interrogatorio sobre algunos factores de riesgo, como exposición ocupacional al sol u otros cancerígenos, posibles causas de inmunosupresión e historia previa de cáncer de piel. Para hacer el diagnóstico definitivo de CEC se debe llevar a cabo una biopsia de piel confirmatoria. Para que el patólogo pueda darnos una información completa, la biopsia debe ser amplia,

profunda y del sitio más grueso de la lesión, evitando manipular o maltratar la muestra con pinzas. Si una lesión es pobremente definida se debe tomar más de una muestra. Al enviar la muestra a patología, siempre debe acompañarse con los datos de identificación del paciente, resumen de la historia clínica, descripción y localización de la lesión, idealmente acompañado de un esquema, dibujo o fotografía.<sup>21</sup>

## 6.1 Informe histopatológico del CEC

Debe incluir toda la información pertinente relacionada con los factores de riesgo del CEC. Los más importantes son: el grado de diferenciación (bien, moderada o mal diferenciado); el grosor del CEC en milímetros (el equivalente del Breslow); el nivel de profundidad que infiltra el CEC (el equivalente al Clark); el patrón de crecimiento (tumor cohesivo, circunscrito que crece en forma expansiva o por el contrario tumor difuso que crece en forma infiltrativa); la presencia o ausencia de invasión perineural. Un buen dermatólogo no debe tomar una decisión terapéutica si no dispone de estos datos mínimos por parte del patólogo.

En el caso de los especímenes quirúrgicos, es decir, cuando se ha resecado el CEC, el informe de histopatología debe incluir además de lo mencionado arriba, una descripción macroscópica detallada que incluya las medidas del tumor y de la pieza quirúrgica. El espécimen quirúrgico, debe llegar a patología con sus respectivas suturas o pequeños cortes de orientación, acompañados de un dibujo, esquema y mejor aun fotografía. Si el área anatómica es compleja (por ejemplo, la oreja), el cirujano debe explicarle al patólogo en forma directa y presencial la orientación de la pieza quirúrgica. Una vez que el patólogo ha comprendido la orientación precisa de la misma, debe cortar el espécimen y utilizar al menos dos colores para su adecuada orientación. Además, en su informe, debe explicar detenidamente la forma en que cortó la pieza quirúrgica y hacer un esquema explicativo y mejor aun una fotografía. En este orden de ideas, el patólogo puede informar cuál o cuáles bordes están comprometidos por tumor. Idealmente, debe señalarlos en el dibujo o gráfico mencionado arriba.<sup>1, 10, 20, 21</sup>

## 7. Factores de riesgo de mal pronóstico

El CEC, a diferencia del carcinoma basocelular (CBC), puede llegar a dar metástasis a distancia; se estima que en promedio el porcentaje de metástasis a cinco años está alrededor del 5%. Por otro lado el CEC puede presentar recurrencia, entendiendo la misma como la reaparición del tumor en el sitio primario después del tratamiento aparentemente adecuado del mismo. Se ha calculado que



Factores clínicos		% de recurrencia
Etiología	CEC de novo	
	CEC originados en úlceras o cicatrices	
Tamaño	CEC > 2cm	15.2%
Localización	CEC labio	10.5%
	CEC pabellón auricular	18.7%
CEC Recurrente		
CEC con síntomas de invasión perineural		47%
Rápida velocidad de crecimiento		
Paciente inmunosuprimido		
Bordes clínicos mal definidos		
Factores histológicos		% de recurrencia
CEC mal diferenciados		28.6
Subtipos	CEC adenoescamosos	
	CEC desmoplásicos	
	CEC adenoide o acantolítico	
Grosor "Breslow" $\geq 4\text{mm}$ , "Clark" $\geq \text{IV}$		17.2%
Patrón de crecimiento infiltrante		
Frente de avance difuso, no circunscrito		
Invasión perineural		47%

TABLA 2: Factores de riesgo de recurrencia de CEC

en promedio el CEC presenta un porcentaje de recurrencia o recidiva local del 8% a cinco años. Estos porcentajes constituyen una cifra global, que incluye a todos los CEC tanto los de bajo como los de alto riesgo. Pero si focalizamos nuestra atención en los CEC de alto riesgo el porcentaje de recurrencia puede llegar a ser muy alto: por ejemplo, si un CEC tiene invasión perineural, tiene el 47% de riesgo de hacer recurrencia y/o metástasis. Dado el potencial de metástasis y recidiva del CEC, diferentes estudios han logrado establecer algunos factores de riesgo del CEC para recidiva local y metástasis.

## 7.1 Factores de riesgo de recidiva local (TABLA 2)

**7.1.1 FACTORES CLÍNICOS:** Durante la elaboración de la historia clínica de un paciente con posible CEC es importante indagar y consignar algunos de los factores que se asocian con mayor riesgo de recurrencia como son:

- **Etiología:** Los CEC que surgen sobre áreas de procesos inflamatorios crónicos y cicatrices tienen mayor riesgo de recidiva local, como es el caso de las úlceras de Marjolin. El periodo de latencia observado entre la presencia de una cicatriz y el desarrollo de un CEC está en el orden de 10 a 20 años. Los CEC "*de novo*", es decir, que se originan en piel sana, también

tienen peor pronóstico. La radioterapia previa para condiciones benignas es un factor de riesgo para recurrencia de cáncer de piel no melanoma. Por otra parte, los CEC verrugosos asociados al virus de papiloma humano, si bien no hacen metástasis a distancia pueden llegar a ser muy agresivos localmente.

- **Tamaño:** Los CEC mayores o iguales a 2 cm tienen un porcentaje de recurrencia del 15,2%.
- **Localización:** Los CEC del labio inferior y del pabellón auricular tienen un porcentaje de recurrencia del 10,5% y 18,7%, respectivamente.
- **CEC recurrentes:** Todo CEC recurrente tiene mayor riesgo de recidiva local. El riesgo de recurrencia depende a su vez de la modalidad terapéutica utilizada previamente, por ejemplo, el riesgo de recurrencia local es considerablemente menor con la cirugía micrográfica de Mohs en comparación con cualquier otro tipo de tratamiento. Los CEC pos-radioterapia son los de peor pronóstico, pues tienen porcentajes elevados (23,3%) de nueva recidiva.
- **Síntomas neurológicos:** La presencia de síntomas como dolor neuropático, parestesias o anestesia en el sitio del tumor es referida en solo el 40% de los pacientes con invasión perineural. Otros hallazgos clínicos secundarios a neuroinvasión como la pre-

sencia de nervios palpables o paresias musculares por compromiso neural reducen el porcentaje de un tratamiento exitoso y por consiguiente aumentan la probabilidad de recurrencia. El riesgo de recidiva local en CEC con compromiso perineural es considerablemente alto y se encuentra alrededor del 47%. Si se sospecha compromiso de grandes troncos nerviosos en la cabeza y el cuello, una resonancia nuclear magnética con técnica de supresión de grasa puede ser considerada para evaluar la extensión y descartar o confirmar compromiso intracraneal.

- Velocidad de crecimiento: los tumores de rápido crecimiento tienen mayor agresividad local.
- Inmunosupresión: Los pacientes receptores de trasplantes, en especial trasplante renal, tienden a presentar mayor número de CEC, que son por regla general pobremente diferenciados y con mayores porcentajes de recurrencias y de metástasis. El número de lesiones y la agresividad de las mismas está relacionado directamente con la duración de la inmunosupresión, con el medicamento inmunosupresor y con la historia de exposición solar previa.
- Definición clínica de los bordes: los bordes mal definidos hacen que el cirujano no juzgue en forma adecuada la extensión subclínica del CEC y por lo tanto aumenta el riesgo de realizar una resección inadecuada que llevará a recurrencia del tumor.

**7.1.2 FACTORES HISTOPATOLÓGICOS:** Varios parámetros histológicos se han incluido como factores de riesgo para CEC y por tanto su presencia o ausencia idealmente debería ser informada en el informe histopatológico tanto de la biopsia como de la pieza quirúrgica posterior a la resección del tumor. Estos factores son:

- Diferenciación: el CEC se clasifica según su grado de diferenciación en: CEC bien diferenciado, moderado o mal diferenciado (aunque menos utilizada, es mas precisa la graduación de Broders de I a IV); estos últimos presentan mayor extensión subclínica y porcentajes de recurrencia del 28.6% en comparación con el porcentaje de recurrencia del 13.6% para los CEC bien diferenciados.
- Subtipos de CEC: Los CEC adenoides o acantolíticos, los CEC adenoescamosos o productores de mucina tienen mayor porcentaje de recurrencia local. El CEC desmoplásico presenta un riesgo mayor de recurrencia y de metástasis.
- Grosor y profundidad: Los CEC mayores o iguales a 4 mm de grosor (Breslow) o mayores o iguales a IV de Clark tienen un porcentaje de recurrencia del 17,2%.
- Patrón de crecimiento y frente de avance: los CEC que no exhiben cohesión de sus células, sino que se mues-

tran difusos y con un frente de avance infiltrativo, no circunscrito, tienen mayor extensión subclínica y por tanto mayor riesgo de recurrencia. La máxima expresión de un CEC difuso es el CEC "single cells". La gran mayoría de los informes de histopatología, adolecen de esta descripción tan importante y útil desde el punto de vista pronóstico y desde el punto de vista práctico en el momento de elegir la mejor conducta terapéutica para el paciente.

- Invasión perineural: La invasión perineural ocurre en promedio en el 5% de los pacientes con CEC (rango del 3.7% al 14%) y usualmente es un hallazgo incidental. Los nervios comprometidos con mayor frecuencia son el trigémino (V par) y el facial (VII par), con tumores primarios localizados principalmente en los puntos anatómicos donde estos pares craneanos emergen del cráneo a la piel del rostro. La invasión perineural se puede presentar en dos escenarios: la invasión perineural incidental, asintomática de pequeños haces nerviosos dérmicos y la invasión perineural sintomática de grandes troncos nerviosos cuyo hallazgo implica un peor pronóstico y una aproximación terapéutica más agresiva. Cuando el CEC entra en el espacio perineural, se puede extender a gran distancia del tumor original; por este motivo tienen porcentajes de recurrencia y de metástasis muy elevados, del orden del 47%.

## 7.2 Factores de riesgo de enfermedad metastásica (TABLA 3)

Diferentes estudios desde 1965 han tratado de establecer el riesgo de enfermedad metastásica en el CEC con reportes que van desde el 0.1% hasta el 9.9% con seguimientos promedio alrededor de cinco años. La aparición de estas metástasis generalmente ocurre uno a dos años después del tratamiento inicial; sin embargo, existen reportes de metástasis con presentación más allá de los dos años e incluso hay casos de metástasis tardías hasta ocho años después. La mayoría de CEC ocurren en la cabeza y el cuello, y los sitios más frecuentes de metástasis regionales son los ganglios submandibulares y submentonianos ipsilaterales y la glándula parótida. Hasta la fecha se han descrito factores de riesgo para enfermedad metastásica en el CEC, los cuales pueden ser clínicos o histológicos.

**7.2.1 FACTORES CLÍNICOS:** Etiología: Hasta hace unos pocos años se afirmaba que los CEC que se originaban en queratosis actínicas eran neoplasias de bajo riesgo que raramente (0,5%) daban metástasis y muerte. En la actualidad, basándose en estudios de mortalidad e incidencia del CEC, se ha definido que el riesgo real de dar metástasis es del 2% al 6%. Este nuevo conocimiento tiene trascendental importancia, puesto que implica cambios

Factores clínicos		% de metástasis
Etiología	CEC actínicos inducidos	2% - 6%
	CEC originados en úlceras	18% - 31%
	CEC originados en cicatrices	25% - 38%
	CEC en área de radiación previa	20% - 30%
Tamaño	CEC > 2 cm	30%
Localización	CEC labio	13%
	CEC pabellón auricular	11%
Recurrencia	CEC piel	25 - 45%%
	CEC labio	31%
	CEC pabellón auricular	45%
Rápida velocidad de crecimiento		
Paciente inmunosuprimido		
Factores histológicos		% de metástasis
CEC mal diferenciados		32%
CEC desmoplásicos	CEC adenoescamosos	
CEC adenoescamosos o productores de mucina	CEC desmoplásicos	
Grosor o "Breslow" $\geq 4\text{mm}$ y "Clark" $\geq \text{IV}$	CEC adenoide o acantolítico	45%
Invasión perineural		47%

TABLA 3: Factores de riesgo de metástasis de CEC.

en la conducta frente a los CEC originados en las queratosis actínicas, que son los más frecuentes. Los CEC que se originan en úlceras crónicas y fístulas tienen un riesgo entre el 18% y el 31%; los que se originan en cicatrices, entre 25% y 37,9%; los que se originan en áreas de irradiación previa tienen un riesgo entre el 20% y el 30% de producir metástasis.

Los CEC *de novo*, es decir, los que surgen sin la evidencia clara de una lesión o evento precursor se consideran una variante distinta de CEC por su comportamiento agresivo y tienen un porcentaje de metástasis regionales o a distancia del 8% - 14%.

- **Tamaño:** El aumento del tamaño de un CEC se asocia con una reducción del control local y con un incremento en el riesgo de metástasis. Los CEC menores de dos centímetros dan metástasis en el 9,1%, en comparación con los mayores de dos centímetros que presentan metástasis hasta en un 30,3%. El tamaño de la lesión parece ser un factor que predice en forma independiente la mortalidad en CEC mayores de cuatro centímetros.
- **Localización:** Existe evidencia de que sitios particulares como los labios y el pabellón auricular están asociados con una mayor incidencia de metástasis que está alrededor del 13,7% para CEC en los labios, llegando a ser del 20% para CEC T3 y T4 del labio y del 11% para CEC del pabellón auricular. Los CEC

que tienen invasión directa a la glándula parótida presentan metástasis en un 32% a 50%.

- **CEC recurrente:** Los CEC recurrentes tienen una importante tendencia a dar metástasis que va del 25% al 45% según el sitio de recurrencia. Si el CEC se localiza en el pabellón auricular alcanza un riesgo de metástasis del 45%, y si se encuentra en el labio el riesgo es del 31,5%. Por otra parte, se ha encontrado que 86% de los pacientes con enfermedad metastásica distante presentaban un CEC recurrente.
- **Invasión perineural:** los CEC con invasión perineural, especialmente de gran tronco nervioso, por ejemplo, nervio supraorbitario, infraorbitario, facial, tienen un riesgo de dar metástasis en un 47% de los casos.
- **Velocidad de crecimiento:** Los CEC de rápido crecimiento tienen mayor riesgo de dar metástasis. Estos CEC se pueden confundir con queratoacantomas, pero es fundamental diferenciarlos pues su pronóstico es malo. Tumores de rápido crecimiento en la oreja o en los párpados pueden dar metástasis hasta en una tercera parte de los casos.
- **Inmunosupresión:** Los CEC que se originan en un paciente inmunocomprometido como los receptores de transplante o los pacientes con malignidades hematológicas crónicas, son más agresivos y tienen una tendencia importante de dar metástasis.

### 7.2.2 FACTORES HISTOPATOLÓGICOS:

- **Diferenciación histopatológica:** Los CEC pobremente o mal diferenciados tienen un riesgo de metástasis mucho más alto que los CEC moderadamente y bien diferenciados, 32,8% y 9,2% respectivamente.
- **Subtipos de CEC:** Los CEC adenoides o acantolíticos y los carcinomas similares a los linfioepiteliomas nasofaríngeos (lymphoepithelioma like) se consideran de riesgo intermedio para desarrollar enfermedad metastásica; mientras que los CEC adenoescamosos o productores de mucina, los CEC desmoplásicos y los CEC originados de tumores pilares proliferantes son de alto potencial maligno y por tanto tienen mayor riesgo de metástasis. Se ha descrito que los CEC desmoplásicos presentan un riesgo seis veces mayor de metástasis respecto a otros CEC.
- **Grosor (Breslow) y profundidad (Clark):** Los CEC con un grosor mayor o igual a 4 mm o nivel de Clark mayor o igual a IV tienen una porcentaje del 45,7% de dar metástasis, mientras que CEC con Breslow menor de 4 mm o nivel de Clark I - III presentan un porcentaje del 6,7% de metástasis.
- **Invasión perineural y peri vascular:** Esta característica histológica se ha asociado a un riesgo alrededor del 47,3% de dar metástasis, con incidencias que van desde 35% al 80% en algunos estudios. En un estudio de CEC en cabeza y cuello se encontró un riesgo significativamente mayor de metástasis regionales (35% vs. 15%) y a distancia (15% vs. 3,3%) para CEC con invasión perineural en comparación con aquellos sin neuroinvasión. Se ha reportado que un 60% de todas los CEC metastáticos de labio presentan invasión perineural. Hasta el momento no hay evidencia que soporte que la presencia de invasión linfática o vascular en CEC represente un factor de peor pronóstico. Al igual que comentamos para la recurrencia, la invasión perineural se puede presentar en dos escenarios: la invasión perineural incidental, asintomática, de pequeños haces nerviosos dérmicos y la invasión perineural sintomática de grandes troncos nerviosos, cuyo hallazgo implica un peor pronóstico y una aproximación terapéutica más enérgica. Cuando el CEC entra en el espacio perineural, se puede extender a gran distancia del tumor original; por este motivo tienen porcentajes de recurrencias y de metástasis muy elevados, del orden del 47%.<sup>1, 4, 5, 8, 10, 17, 22, 23, 24, 25, 26, 27, 28, 29, 30, 31, 32, 33, 34, 35</sup>

## 8. Clasificación pronóstica del CEC cutáneo

### 8.1 Clasificación T.N.M

La clasificación TNM del American Joint Committee on

Cancer (AJCC) del 2002 ha sido criticada por la presencia de algunas inconsistencias como, por ejemplo, T1, T2 y T3 están dados por el diámetro tumoral, mientras que el T4 inexplicablemente no depende del diámetro sino de la profundidad e invasión a otras estructuras fuera de la piel. Por otra parte, T1, T2 y T3 no tienen en cuenta el grosor del tumor y otras características de histopatología que se sabe que son factores pronósticos tanto para recurrencia, como para metástasis. Esta clasificación tampoco tiene en cuenta otros factores pronósticos como la localización del primario; el número y tamaño de los ganglios metastáticos; la presencia de metástasis en tránsito o el estado de inmunocompetencia del paciente.

Dados las numerosas limitaciones y deficiencias de la clasificación TNM del AJCC del 2002, diferentes autores han propuesto una nueva clasificación que incluye todos los factores pronósticos omitidos en la clasificación previa y que se discriminan a continuación: (TABLA 4 Y 5).

- Una discriminación más precisa del tamaño del tumor con puntos de corte de 1, 2 y 3 cm.
- Diferenciación según el grosor de la lesión (con puntos de corte de 2 y 5 mm) o en su defecto el grado de extensión en la piel (dermis o tejido celular subcutáneo).
- La invasión perineural en un grupo distinto (subgrupo d en todos los T).
- El número de metástasis (únicas o múltiples), su localización ipsilateral o bilateral, el tamaño de las mismas (con puntos de corte de 3 y 6 cm), la presencia de metástasis en tránsito, satélites o intralinfáticas y el compromiso metastático del nervio facial o de la base del cráneo.
- La distinción en un grupo aparte de las metástasis a parótida las cuales han demostrado un pronóstico independiente.
- El estado de inmunocompetencia o inmunodeficiencia del huésped.

### 8.2 Clasificación pronóstica del CEC primario (TABLA 6)

La forma racional de tratar los CEC es basándose en sus factores de riesgo de mal pronóstico. Se subdividen los CEC en dos grupos claramente definidos: CEC de bajo riesgo y CEC de alto riesgo. Se puede considerar, un tercer grupo, no muy bien definido: CEC de mediano riesgo. Es de anotar que en el caso del CEC las divisiones son más arbitrarias que en el CBC, pues no existen estudios con alto nivel de evidencia para el CEC.

#### 8.2.1 CEC LOCALIZADOS DE BAJO RIESGO (EQUIVALE AL T1A)

En este grupo se incluyen:

- Queratoacantomas

Tumor Primario		
Tx	Tumor primario no puede ser evaluado	
T0	No hay evidencia de tumor primario	
Tis	Carcinoma in situ	
T1	Tumor invasivo < 1cm de diámetro	
	T1 a	< 2 mm de grosor o contenido dentro de la dermis
	T1 b	> 2 mm pero < 5 mm de grosor o extensión al tejido celular subcutáneo
	T1 c	> 5 mm de grosor o invasión a periostio, pericondrio o músculo
	T1 d	Tumor con invasión perineural
T2	Tumor invasivo > 1cm pero < 2cm de diámetro	
	T2 a	< 2 mm de grosor o contenido dentro de la dermis
	T2 b	> 2 mm pero < 5 mm de grosor o extensión al tejido celular subcutáneo
	T2 c	> 5 mm de grosor o invasión a periostio, pericondrio o músculo
	T2 d	Tumor con invasión perineural
T3	Tumor invasivo > 2cm pero < 3cm de diámetro	
	T3 a	< 2 mm de grosor o contenido dentro de la dermis
	T3 b	> 2 mm pero < 5 mm de grosor o extensión al tejido celular subcutáneo
	T3 c	> 5 mm de grosor o invasión a periostio, pericondrio o músculo
	T3 d	Tumor con invasión perineural
T4	Tumor invasivo > 3cm de diámetro	
	T4 a	< 2 mm de grosor o contenido dentro de la dermis
	T4 b	> 2 mm pero < 5 mm de grosor o extensión al tejido celular subcutáneo
	T4 c	> 5 mm de grosor o invasión a periostio, pericondrio o músculo
	T4 d	Tumor con invasión perineural
Ganglios linfáticos regionales		
	Nx	No se pueden determinar adenopatías
	N0	Sin adenopatías clínicas
	N1	Metástasis a un solo ganglio ipsilateral < 3 cm en su diámetro mayor
	N2 a	Metástasis a un solo ganglio ipsilateral > 3 cm pero < 6 cm en su diámetro mayor
	N2 b	Metástasis a múltiples ganglios ipsilateral < 6 cm en su diámetro mayor
	N2 c	Metástasis a ganglios bilaterales o contralaterales, < 6 cm en su diámetro mayor
	N2 d	Metástasis regionales intralinfáticas (en tránsito o satélites) sin metástasis nodal
	N3	Compromiso ganglionar > 6 cm del nervio facial o de la base craneana.
	P /p	P Compromiso parotideo únicamente
		p Compromiso parotideo y cervical
Metástasis		
	Mx	No se puede determinar enfermedad metastásica
	M0	Sin enfermedad metastásica clínica
	M1	Metástasis a distancia
Grado de diferenciación histopatológica		
	Gx	Grado de diferenciación no puede ser evaluado
	G1	Tumor bien diferenciado
	G2	Tumor moderadamente diferenciado
	G3	Tumor pobremente diferenciado
	G4	Tumor desmoplásico
Huésped		
	Hx	Inmunocompetencia no puede ser evaluada
	H0	Huésped NO inmunocomprometido
	H1	Huésped inmunocomprometido

Tabla 4: Clasificación TNM.



Estadio	Tumor (T)	Ganglios (N)	Metástasis (M)
Estadio 0	Tis	N0	M0
Estadio Ia	T1	N0	M0
Estadio Ib	T2	N0	M0
Estadio Ic	T3	N0	M0
Estadio Id	T4	N0	M0
Estadio II	Cualquier T	N1	M0
Estadio III	Cualquier T	N2	M0
	Cualquier T	N3	M0
Estadio IV	Cualquier T	Cualquier N	M1

Tabla 5. Estadio clínico

CEC localizado de bajo riesgo (T1a)	<ul style="list-style-type: none"> <li>• Queratoacantomas</li> <li>• CEC <i>in situ</i> tipo Enfermedad de Bowen</li> <li>• CEC actínico inducidos (se exceptúan los del labio y la oreja), bien delimitados, tamaño menor de 1cm, bien diferenciados, “Breslow” menor de 2mm, Clark menor o igual a IV.</li> </ul>
CEC localizado, de mediano riesgo	<ul style="list-style-type: none"> <li>• CEC actínico inducidos (incluye labio y oreja), bien delimitados, bien diferenciados, tamaño menor de 1cm, “Breslow” menor de 2mm, Clark menor o igual a IV.</li> <li>• CEC actínico inducidos (se exceptúan los del labio y la oreja), con un tamaño mayor a 1cm y menor de 2cm.</li> </ul>
CEC localizado, alto riesgo (T1c, T1d, T2c, T2d, T3, T4)	<ul style="list-style-type: none"> <li>• CEC actínico inducidos, (labio, oreja) &gt; 1cm.</li> <li>• CEC actínico inducidos, mal delimitados, &gt; 2cm.</li> <li>• CEC de novo.</li> <li>• CEC desarrollados sobre cicatrices</li> <li>• CEC recidivantes.</li> <li>• CEC en pacientes inmunocomprometidos.</li> <li>• CEC con factores de riesgo histopatológicos de mal pronóstico</li> </ul>

TABLA 6: Clasificación pronóstica del CEC localizado.

- CEC *in situ* tipo Enfermedad de Bowen
- CEC actínico inducidos (se exceptúan los del labio y la oreja), bien delimitados, tamaño menor de 1 cm, bien diferenciados, “Breslow” menor de 2 mm, Clark menor o igual a IV.

### 8.2.2 CEC LOCALIZADOS DE MEDIANO RIESGO

Este grupo no está totalmente definido y una sencilla y obvia forma de hacerlo es por descarte, es decir, aquellos CEC que no están incluidos en el grupo de bajo riesgo ni en el de alto riesgo, por ejemplo:

- CEC actínico inducidos (incluye labio y oreja), bien

delimitados, bien diferenciados, tamaño menor de 1cm, “Breslow” menor de 2 mm, Clark menor o igual a IV.

- CEC actínico inducidos (se exceptúan los del labio y la oreja), con un tamaño mayor a 1cm y menor de 2 cm.

### 8.2.3 CEC LOCALIZADOS DE ALTO RIESGO

En este grupo se incluyen (T1c, T1d, T2c, T2d, cualquier T3 o T4):

- CEC actínico inducidos, del labio y de la oreja con un tamaño mayor de 1 cm.
- CEC actínico inducidos, mal delimitados, con un tamaño mayor a 2 cm.

CEC con compromiso regional o localmente avanzado	CEC con metástasis ganglionares o con invasión a la parótida
CEC con compromiso sistémico	CEC con metástasis a distancia

TABLA 7: Clasificación pronóstica del CEC no localizado

- CEC de novo.
- CEC desarrollados sobre cicatrices (úlceras de Marjolin).
- CEC recidivantes.
- CEC en pacientes inmunocomprometidos.
- CEC con factores de riesgo histopatológicos de mal pronóstico como: mal diferenciados, subtipos agresivos, “Breslow” mayor a 5 mm, “Clark” mayor de V, invasión perineural.

#### 8.2.4 CEC CON COMPROMISO REGIONAL O LOCALMENTE AVANZADOS (TABLA 7).

En este grupo se incluyen los CEC con metástasis ganglionares o con invasión a la parótida.

#### 8.2.5 CEC CON COMPROMISO SISTÉMICO

En este grupo se incluyen los CEC con metástasis a distancia.<sup>1, 4, 22, 32, 36, 37</sup>

## 9. Valoración de enfermedad metastásica

Todo paciente con CEC debe ser examinado cuidadosamente en búsqueda de enfermedad metastásica regional. En los pacientes que por sus factores de riesgo se conoce que tienen un riesgo importante de enfermedad metastásica o ante la sospecha clínica de metástasis ganglionar se deben realizar estudios complementarios como tomografía o ultrasonido del cuello. En caso de que estos sean positivos el diagnóstico de enfermedad ganglionar metastásica se debe confirmar a través de una aspiración con aguja fina (ACAF) (mejor si es guiada por imágenes); la biopsia abierta de un ganglio sospechoso no se recomienda como primera elección, ya que puede potencialmente aumentar el riesgo de compromiso linfático dérmico y reducir el éxito de tratamientos posteriores como la linfadenectomía. En el caso de una adenopatía clínica evidente se procede directamente a realizar un ACAF (mejor si es guiada por imágenes), que si resulta positiva es indicación para disección ganglionar con radioterapia complementaria o sin ella, según factores de riesgo.

El mapeo linfático y la biopsia de ganglio centinela son procedimientos poco invasivos que permiten determinar si hay compromiso ganglionar subclínico metastásico

por un tumor primario cutáneo. Aunque esta técnica se ha aplicado principalmente en melanoma actualmente se está utilizando también en CEC con alto riesgo metastásico. El compromiso ganglionar metastásico se ha observado en 21% a 24% de los pacientes con CEC de alto riesgo y dado que el tratamiento precoz de la enfermedad regional es lo ideal, la realización de ganglio centinela tendría utilidad en este grupo de pacientes. Aunque estudios preliminares han mostrado utilidad de esta técnica en CEC de alto riesgo de la cabeza y el cuello, hasta la fecha no hay estudios prospectivos controlados apropiados que evalúen el beneficio de la detección temprana de metástasis ganglionares subclínicas en pacientes con CEC de alto riesgo en cuanto a sobrevida y pronóstico.

Aunque todavía no se ha demostrado plenamente el beneficio de la biopsia de ganglio centinela en el CEC de alto riesgo, la realización de disección ganglionar profiláctica está siendo reemplazada por el ganglio centinela, como sucedió con el melanoma. Estos vaciamientos profilácticos han sido objeto de controversia y por este motivo su ejecución se debe discutir en junta multidisciplinaria. Hasta ahora es prudente ofrecerla en los centros donde los cirujanos de cabeza y cuello todavía no están entrenados para realizar ganglio centinela o en aquellos pacientes con CEC que tienen una probabilidad mayor de 20% para desarrollar metástasis ganglionares según los factores de riesgo anotados previamente. Este procedimiento estaría indicado siempre y cuando se pueda realizar un control del CEC primario y no se pueda ofrecer el ganglio centinela. Obviamente, se exceptúan los pacientes en los que existan contraindicaciones médicas para la cirugía, y en este caso se puede ofrecer radioterapia.

Ante la sospecha de CEC metastásico siempre se debe realizar además de la evaluación ganglionar, estudios de imágenes y laboratorios orientados a detectar metástasis a distancia.<sup>8, 29, 38, 39</sup>

## 10. Modalidades terapéuticas

Los objetivos terapéuticos en el CEC cutáneo son la curación oncológica y la máxima preservación de la función y la estética. Las modalidades de tratamiento para el CEC son variadas e incluyen: resección quirúrgica, cirugía micrográfica (CM) de Mohs, radioterapia, criocirugía,

electro fulguración y curetaje. Los CEC recurrentes tienen una importante tendencia a seguir recidivando y a dar metástasis; para evitar estas recurrencias, es indispensable escoger la modalidad de tratamiento teniendo en cuenta el comportamiento biológico del CEC, según los factores de riesgo para recidiva y metástasis. Toda decisión terapéutica debe ser individualizada teniendo en cuenta los factores de riesgo tumorales, las condiciones físicas, mentales, sociales y las preferencias del paciente. También es esencial tener en consideración el estado inmune de los pacientes con CEC, pues en los inmuno-comprometidos el comportamiento biológico es mucho más agresivo.

## 10.1 Métodos con control histológico de los márgenes

Estas modalidades terapéuticas tienen como ventaja que se dispone de la pieza quirúrgica para analizar el tumor histológicamente con control apropiado de los bordes de sección, de tal forma que es posible detectar y tratar apropiadamente la persistencia de tumor residual.

### 10.1.1 CIRUGÍA MICROGRÁFICA DE MOHS

La CM de Mohs es una técnica para la extirpación secuencial del cáncer de piel que permite resecar en forma tridimensional únicamente los sitios comprometidos por el tumor, respetando la piel sana, es decir, máxima seguridad oncológica con mínima deformidad funcional y estética. Se llama micrográfica porque analiza el 100% del área de corte por congelación al microscopio y además porque se marca y grafica cada uno de los bordes de sección, de tal forma que en todo momento se establece una orientación microscópica clara y precisa entre cada uno de los bordes y su exacta localización en el paciente. Es especialmente útil en tumores localizados en zonas de alto riesgo de recidiva, como el labio y el pabellón auricular; en áreas donde es difícil alcanzar amplios márgenes oncológicos sin sacrificar la funcionalidad como en párpados, genitales o dedos; y en los CEC mal delimitados a la clínica y/o difusos y con frente de avance infiltrativo a la histopatología. Esta técnica es también la primera elección en tumores recidivantes. Nivel de evidencia C.

Con la CM de Mohs el porcentaje de recurrencia local a más de cinco años en CEC primarios de la piel es del 3,1%, comparado con 7,9% de tratamientos realizados sin CM de Mohs. En los CEC primarios de labio los porcentajes de recidiva son: Mohs 2,3% y tratamientos diferentes a Mohs 10,5%. En los primarios del pabellón auricular: Mohs 5,3% y tratamientos diferentes a la CM de Mohs 18,7%. Las desventajas de la cirugía de Mohs son los altos costos, el consumo de tiempo, y que requiere equipos especializados (unidad de cirugía micrográfica de Mohs) así como personal entrenado en la técnica quirúrgica y en la lectura de histopatología.

En los casos en los cuales la cirugía de Mohs esté indicada pero no está disponible se debe optar por otra técnica quirúrgica con control histológico adecuado y preciso de los márgenes periféricos.

### 10.1.2 CIRUGÍA CONVENCIONAL

La cirugía es el tratamiento de elección en la gran mayoría de los casos, si las condiciones generales y comorbilidades del paciente lo permiten. La cirugía debe tener como objetivo la resección completa del tumor. Los CEC sin factores de riesgo importantes, por ejemplo: menores de dos centímetros, bien diferenciados, localizados en área anatómica de bajo riesgo, con grosor (Breslow) menor de 5 mm y con nivel de Clark menor de V, se deben resecar con margen mínimo de 4 mm a 6 mm. En los CEC de muy alto riesgo, por ejemplo, con invasión perineural, el margen no debe ser inferior a un centímetro (Algoritmo 3). Desde el punto de vista oncológico, el defecto quirúrgico posterior a la resección de un CEC se debe reconstruir con técnicas que no movilicen los tejidos vecinos, como el cierre primario o, si el defecto no lo permite, con injerto. Sólo cuando el médico tratante está absolutamente seguro de que ha resecado el CEC en su totalidad, está autorizado a reconstruir con colgajos. De no seguir este principio básico de la oncología, el paciente se complicará en el futuro, en caso de que el CEC recurra. El tratamiento exitoso de un CEC recurrente entre las cicatrices de un colgajo es muy difícil de lograr, por un lado, debido a que la recidiva se evidencia a la clínica en forma tardía; y por el otro, como se han movilizado tejidos, es posible que el foco residual se haya seccionado en el momento de realizar el colgajo, repartiéndolo en forma iatrogénica en diferentes sitios, lo que da por resultado un CEC recidivante multifocal de muy difícil manejo y pocas posibilidades de éxito. Nivel de evidencia C.

El porcentaje de recurrencia local a más de cinco años, para los CEC primarios tratados con cirugía convencional es del 8,1%. Los resultados funcionales y estéticos son superiores a los de las técnicas destructivas que utilizan la cicatrización por segunda intención.

## 10.2 Métodos sin control histológico de los márgenes

De estos, la criocirugía, el doble electro-curetaje y la radioterapia son los tradicionales. La quimioterapia tópica, la terapia fotodinámica y la inmunoterapia local son nuevas modalidades de tratamiento con beneficios a largo plazo que actualmente están siendo evaluados.

### 10.2.1 CRIOCIRUGÍA

La criocirugía utiliza el nitrógeno líquido como criógeno congelando la lesión hasta llegar a muy bajas temperaturas que inducen la destrucción tumoral. Es operador

dependiente y requiere capacitación y el uso de un equipo diseñado para tal fin. Durante el tratamiento se realizan dos ciclos de congelación-descongelación con monitoreo de la temperatura tisular que debe situarse entre 40 a 60 grados centígrados bajo cero. Después del procedimiento se produce cicatrización por segunda intención al cabo de las ocho semanas siguientes, en promedio.

Es un excelente método terapéutico en los carcinomas *in situ*, especialmente en aquellos que no tienen compromiso anexial y en los CEC pequeños bien delimitados. En los tumores con compromiso anexial extenso y en los CEC invasivos es preferible la cirugía. También puede utilizarse en el tratamiento paliativo con muy buenos resultados y es una buena alternativa para los pacientes ancianos con comorbilidades importantes que aumentan el riesgo quirúrgico (coagulopatías, marcapasos, etc) o en aquellos que se niegan a someterse a un procedimiento quirúrgico. El porcentaje de recurrencia a cinco años para los CEC primarios de bajo riesgo es de 3,2%. Puede combinarse con curetaje previo, lo cual ofrece además: una mejor delimitación de la extensión subclínica del CEC y un espécimen para estudio histológico.

No está indicada en tumores profundos, mal delimitados a la clínica o a la histopatología y en ciertas localizaciones como el cuero cabelludo que es muy vascularizado y es difícil alcanzar temperaturas de menos 50°C. Los miembros inferiores tampoco son una buena localización para criocirugía por la mala cicatrización propia de esta área anatómica. Se contraindica en pacientes con enfermedades relacionadas con el frío como la urticaria al frío, la crioglobulinemia y la enfermedad de Raynaud. Tampoco se recomienda en pacientes con migraña aguda no controlada.

#### 10.2.2 DOBLE ELECTRO-CURETAJE

Excelente método para los CEC de bajo riesgo, superficiales, menores de un centímetro. En estas circunstancias se han descrito porcentajes de recurrencia a cinco años de 3.7%. La técnica consiste en realizar un primer curetaje con una cureta grande seguido de electrofulguración del lecho quirúrgico, luego se repite el procedimiento con una cureta pequeña con el objetivo de retirar pequeños residuos del tumor. La cicatrización se produce por segunda intención al cabo de tres a seis semanas. La desventaja de esta técnica es que no se dispone de un espécimen para control de margen histológico. Nivel de evidencia C.

Esta técnica está contraindicada en zonas pilosas por la posibilidad de que el tumor se extienda en profundidad a las estructuras foliculares y quede incompletamente resecado. Por otra parte, si durante el procedimiento se profundiza hasta alcanzar el tejido celular subcutáneo (TCS) este se debe suspender y proceder a practicar resección quirúrgica. Este cambio de terapia es necesario

ya que en presencia de un tejido más suave como el TCS se pierde la habilidad de distinguir y remover las células tumorales, base de la efectividad del curetaje.

#### 10.2.3 RADIOTERAPIA

La radioterapia utiliza dos técnicas de radiación: los rayos X superficiales o de ortovoltaje y fotones o electrones de alta energía. Es una indicación terapéutica cuando la cirugía esta contraindicada o en los tumores avanzados en los cuales la morbilidad quirúrgica es inaceptable. Es útil como tratamiento complementario a la cirugía, en los casos con invasión a parótida; con compromiso ganglionar metastásico; en los casos de bordes comprometidos en los cuales no es posible reintervenir al paciente. Igualmente en los CEC con invasión perineural está indicada la radioterapia después de obtener dos estadíos de CM de Mohs libres de tumor. El porcentaje de recurrencia a más de cinco años para los CEC primarios es del 10%. Nivel de evidencia C

La radioterapia, no está indicada en tumores mal delimitados a la clínica o difusos y con frente de avance mal definido a la histopatología, en los CEC recidivantes o desarrollados sobre cicatrices (úlceras de Marjolin). En carcinomas relacionados con virus como el carcinoma verrugoso, la radioterapia puede transformar el tumor en un cáncer más agresivo con potencial metastásico. Los CEC que comprometen hueso, en principio no se deben irradiar, porque la posibilidad de curación es mínima y la posibilidad de osteonecrosis, alta. La radioterapia está contraindicada en personas menores de 55 años debido a que el riesgo de cáncer radioinducido, de radiodermitis y de radionecrosis aumenta con el tiempo. En las personas con genodermatosis que predisponen al cáncer de piel (xeroderma pigmentoso, albinismo) también está contraindicada.

El aspecto estético del área irradiada es excelente al principio, pero empeora con el tiempo; sólo 50% de los pacientes presentan buen resultado a los 9-12 años posteriores a la radioterapia. Las recidivas posteriores a la radioterapia y los cánceres radio inducidos son muy difíciles de tratar, incluso con CM de Mohs. Además, este tipo de recidivas no se deben tratar nuevamente con radioterapia y desde el punto de vista quirúrgico es difícil operar en áreas irradiadas. Otras desventajas de la radioterapia son la ausencia de tejido para control histológico y que requiere múltiples visitas por parte del paciente.

#### 10.2.4 OTRAS MODALIDADES TERAPÉUTICAS

Dada la ausencia de estudios de efectividad a largo plazo, este tipo de terapias se deben reservar para pacientes en quienes la cirugía o la radioterapia esta contraindicada o es impráctica, o en pacientes con CEC de bajo riesgo.

- Quimioterapia tópica: el agente de elección es el 5

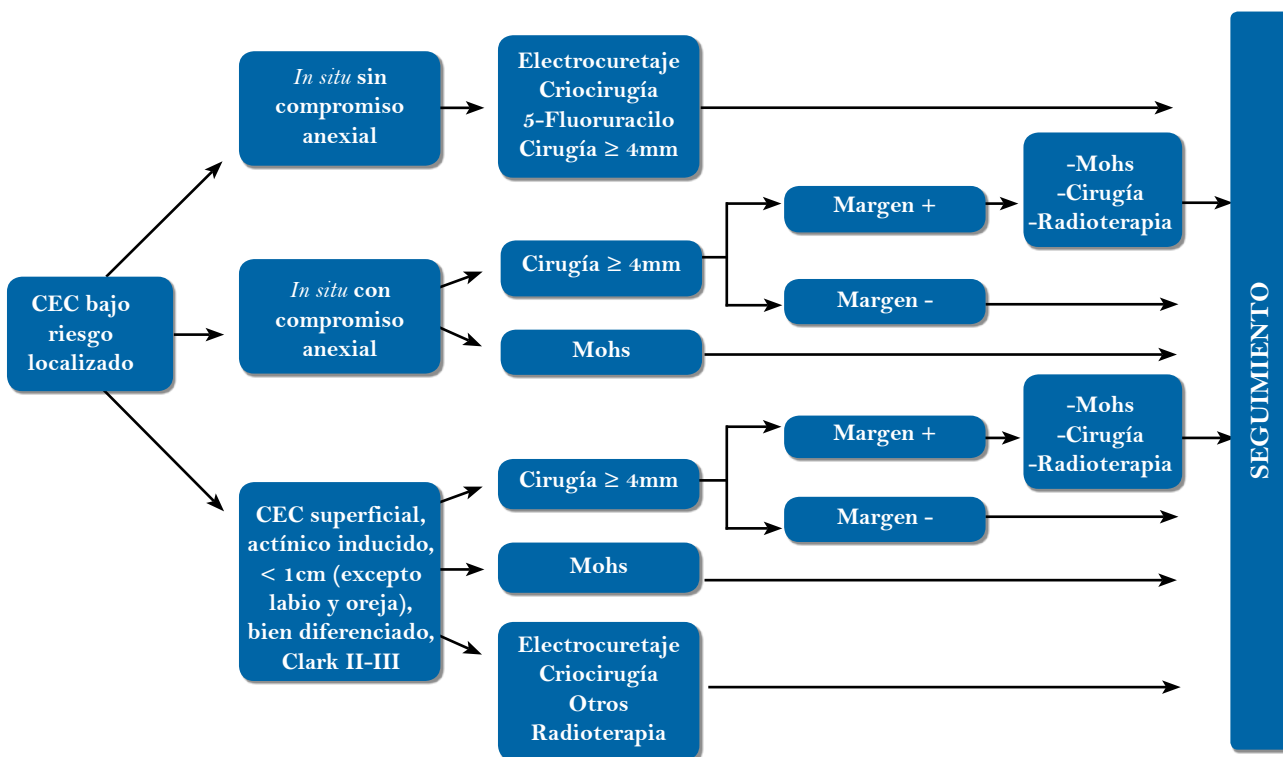
flúoruracilo tópico en diferentes concentraciones, siendo la concentración al 5% la más utilizada. Es un excelente tratamiento en queratosis actínicas y puede utilizarse en CEC *in situ* o muy superficialmente invasivos. En estos últimos, los porcentajes de curación en diferentes estudios van del 70% al 85%.

- Terapia fotodinámica: esta terapia consiste en la aplicación sobre la lesión tumoral de una sustancia tópica fotosensibilizante como el ácido metil aminolevulínico el cual al ser sometido a una fuente lumínica pasa a un proceso de fotoactivación que induce la destrucción tumoral por la generación de especies reactivas de oxígeno. Está indicada en las queratosis actínicas y puede utilizarse en los CEC *in situ* o muy superficialmente invasivos. En estos últimos, los porcentajes de curación en diferentes estudios van del 85% al 92%.
- Inmunoterapia tópica: el interferón alfa es una glicoproteína natural con propiedades antitumorales, antivirales e inmunomoduladoras; ha sido utilizado intralesionalmente en CEC *in situ* y CEC superficialmente invasivos con una respuesta global de 97.1%. No se dispone de datos a largo plazo. El imiquimod es un nuevo modificador de la respuesta inmune y es otra alternativa en los CEC *in situ* con resultados promisorios.<sup>1, 4, 7, 8, 22, 40, 41, 42, 43, 44, 45, 46, 47, 48, 49, 50</sup>

## 11. Indicaciones terapéuticas del CEC cutáneo

En el CEC localizado (ESTADOS 0 Y 1) el tratamiento se basa en los factores de riesgo de mal pronóstico. Para los CEC que no tienen estos factores de riesgo, existe toda una gama de terapias: electrofulguración y curetaje, criocirugía, terapia fotodinámica, quimioterapia tópica, radioterapia, cirugía convencional, etc. En los casos en que el tumor no se delimita claramente por la clínica o a la histopatología, es preferible practicar resección local amplia con control de márgenes quirúrgicos por congelación. El tratamiento óptimo para los CEC con factores de riesgo altos de recidiva local es la CM de Mohs. Sin embargo, en los sitios donde no se dispone de la CM de Mohs, la gran mayoría de los pacientes se tratan con cirugía convencional, con control de márgenes por parafina de la pieza quirúrgica, procedimiento que es práctico y muy útil. También se pueden practicar biopsias por congelación durante la cirugía. Desde el punto de vista oncológico, es importante enfatizar en la importancia de no movilizar tejidos, es decir, no practicar colgajos en el momento de cerrar el defecto quirúrgico, hasta que se tenga la certeza de que el paciente está libre de tumor. Es preferible dejar cicatrizar por segunda intención o practicar cierre primario o injerto.

Flujograma 1. Algoritmo terapéutico de CEC de bajo riesgo





El estado IV tiene mal pronóstico y por lo tanto, el enfoque terapéutico se orienta en mejorar calidad de vida, es decir, a prevenir y tratar síntomas. Se utilizan la cirugía, la radioterapia, la quimioterapia. La criocirugía se puede utilizar en enfermedad metastásica cutánea, como tratamiento paliativo.

Los modificadores de la respuesta biológica también juegan su papel en el tratamiento del CEC. En los pacientes con gran predisposición a desarrollar múltiples CEC se debe considerar la quimioterapia preventiva. Los retinoides orales han demostrado su utilidad en estos casos.

## 11.1 CEC de bajo riesgo (FLUJOGRAMA 1)

### 11.1.1 QUERATOACANTOMA

El queratoacantoma es un CEC especial por su comportamiento biológico no agresivo. En efecto, se trata de un tumor que aparece en la piel, crece rápidamente y desaparece en forma espontánea. Por estas características, antiguamente se recomendaba dejar estos tumores en observación. Esta conducta ha cambiado, porque hasta la

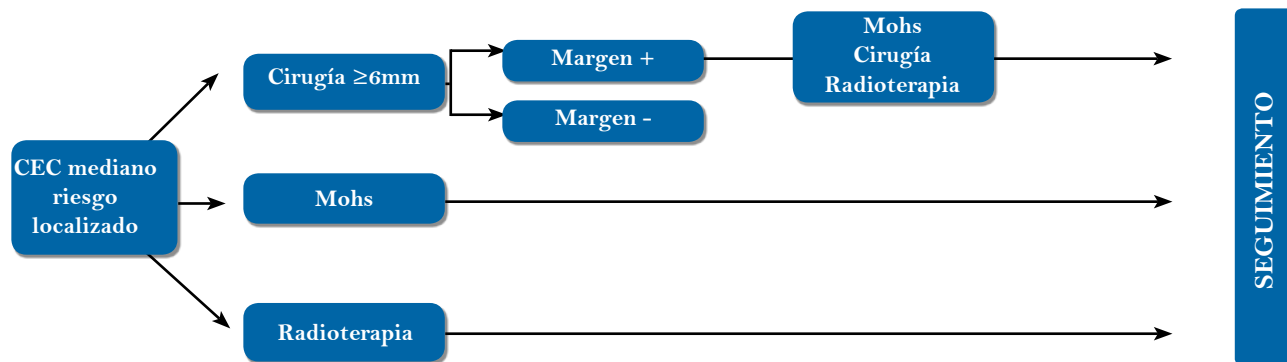
fecha no existen criterios histopatológicos absolutos que permitan distinguir el queratoacantoma de un CEC invasivo de rápido crecimiento que como vimos es un factor de mal pronóstico; por lo tanto, se recomienda practicar una cirugía convencional con margen mínimo de 4 mm. Una alternativa terapéutica es realizar tratamiento con metotrexate intralesional (promedio de 36 mg de dosis total, en 2 aplicaciones) previa biopsia confirmatoria del diagnóstico, en pacientes ancianos con co-morbilidades que contraindiquen la cirugía o cuando esta última lleva a un defecto quirúrgico importante.

### 11.1.2. CEC *IN SITU*

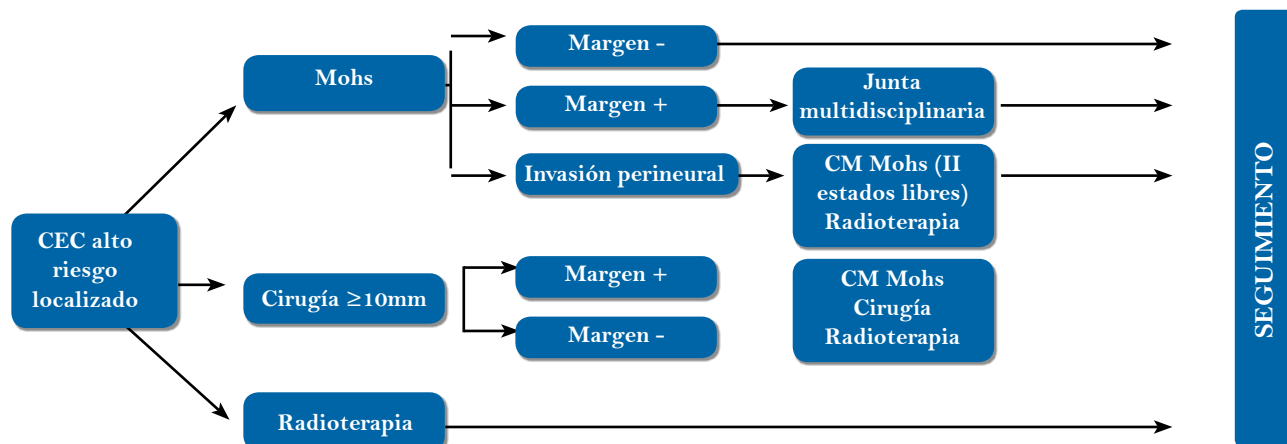
Tanto los CEC *in situ* como la enfermedad de Bowen pueden asociarse a compromiso aneal importante que se traduce en la presencia de células tumorales profundas en la base de los anexos cutáneos (unión de la dermis reticular con la hipodermis). Este dato permite dividir los CEC *in situ* en tumores sin compromiso aneal y en tumores con compromiso aneal.

Los CEC *in situ* sin compromiso aneal pueden tratarse con métodos destructivos locales (criocirugía,

Flujograma 2. Algoritmo terapéutico del CEC de mediano riesgo localizado



Flujograma 3. Algoritmo terapéutico, del CEC de alto riesgo localizado



doble electrocuretaje, 5-flúor-uracilo tópico) o resección quirúrgica convencional. También se han desarrollado tratamientos nuevos en estos casos que también pueden ser utilizados, como la quimioterapia tópica, la terapia foto dinámica o la inmunoterapia tópica.

En los CEC *in situ* con compromiso aneural importante, en el cuero cabelludo y la piel delgada, la resección quirúrgica con margen mínimo de 4 mm es la primera indicación. La CM de Mohs es recomendable cuando se desee ahorrar piel sana en los sitios anatómicos críticos. Los métodos destructivos superficiales pueden dejar células tumorales en la profundidad de los anexos y por eso no son la elección en estos casos.

### 11.1.3. CEC ACTÍNICO INDUCIDO

(Se exceptúan los del labio y la oreja). Bien delimitados, tamaño menor de 1 cm, bien diferenciados, Breslow menor de 2 mm, Clark menor o igual a IV.

Se prefiere la resección quirúrgica con margen mínimo de 4 mm. Sin embargo, por tratarse de CEC superficiales también se pueden utilizar métodos destructivos locales (criocirugía, doble electro-curetaje). También se han desarrollado tratamientos nuevos como la quimioterapia tópica, la terapia fotodinámica o la inmunoterapia tópica. Si existe contraindicación médica para los métodos anteriores, la radioterapia es una buena opción.

## 11.2 CEC de mediano riesgo (FLUJOGRAMA 2)

La resección quirúrgica con margen lateral mínimo de 6 mm es la elección. La CM de Mohs está indicada cuando los bordes están mal definidos o en los casos en que se desee ahorrar tejido sano. En caso de contraindicación quirúrgica se puede utilizar radioterapia.

## 11.3 CEC de alto riesgo (FLUJOGRAMA 3)

La CM de Mohs es la elección en la mayoría de los casos. Si no se dispone de la misma, se debe practicar una resección local amplia con margen de seguridad mínimo de 10 mm. En los casos en que se ha practicado resección quirúrgica y la patología informa algún borde comprometido, se debe llevar al paciente a CM de Mohs. De no ser posible, se debe estudiar muy bien el caso y discutirlo con el patólogo para localizar con la mayor precisión posible el sitio donde persiste el tumor residual y, en primera instancia, reintervenir. Si no es posible la reintervención, se debe remitir al paciente a radioterapia, pero es preciso indicar al radioterapeuta el sitio exacto a irradiar.

Los CEC con invasión perineural deben ser tratados con CM de Mohs, con dos estados libres de tumor y radioterapia complementaria. Esta recomendación de expertos es especialmente válida si la invasión perineural es franca y de gran tronco nervioso. La radioterapia se

indica especialmente en los pacientes en que está contraindicada la cirugía.

En los casos en que el riesgo de metástasis regional sea superior al 20%, se debe practicar TAC y/o ultrasonido. Si estos resultados son negativos, se debe considerar el estudio de ganglio centinela en primera instancia. Si no se dispone de este valioso recurso, se debe discutir en junta multidisciplinaria la disección ganglionar profiláctica.

## 11.4 Casos especiales:

- CEC originado en cicatriz: está indicada la resección quirúrgica. Cuando es importante preservar tejido sano, la CM de Mohs es la primera indicación. Cuando hay invasión al hueso, en la mayoría de los casos hay que practicar la amputación. Sin embargo, en centros hospitalarios con tecnología avanzada, que practican injertos de vasos, de nervios y/o de hueso, realizan resecciones amplias y salvan la extremidad comprometida sin empeorar el pronóstico oncológico del paciente. El ganglio centinela está indicado en estos CEC. Si no se dispone del mismo, se debe llevar al paciente a junta multidisciplinaria para discutir la posibilidad de practicar disección ganglionar profiláctica.
- CEC radio inducido: la primera indicación es la CM de Mohs; la segunda es la cirugía convencional. Desde el punto de vista oncológico, el manejo del defecto quirúrgico debe ser conservador, con cicatrización por segunda intención o injertos debido al alto porcentaje de recurrencia. De todos modos constituye un reto terapéutico porque los injertos no se integran en forma adecuada en el lecho quirúrgico irradiado; tampoco vamos a lograr un buen tejido de granulación en el lecho irradiado. Al igual que en el caso anterior, el ganglio centinela está indicado en estos CEC. Si no se dispone del mismo, se debe llevar al paciente a junta multidisciplinaria para discutir la posibilidad de practicar disección ganglionar profiláctica.
- CEC verrugoso: está indicada la resección quirúrgica. Cuando es importante conservar tejido sano, o donde el ahorro de piel es esencial para evitar reconstrucciones complejas, está indicada la CM de Mohs. Cuando hay invasión al hueso se debe amputar. Sin embargo, como lo comentamos arriba, en centros hospitalarios con tecnología avanzada practican resecciones amplias, y salvan la extremidad sin comprometer el pronóstico del paciente. La radioterapia no es tan efectiva y puede ocasionar transformación anaplásica. En los casos complicados el manejo multidisciplinario es aconsejable.
- CEC periungueal: la primera indicación es la CM

de Mohs, porque permite ahorrar la piel sana. En su defecto, estaría indicada la resección quirúrgica. Cuando hay invasión de la articulación o del hueso, en principio se debe amputar.

### 11.5 CEC con metástasis en tránsito

La presencia de CEC con diseminación linfática dérmica o metástasis en tránsito (N2d) es infrecuente y generalmente se asocia a enfermedad regional o recurrencia local. La resección quirúrgica amplia con radioterapia complementaria está indicada en estos casos. Aunque solo existen serie de casos, se debe considerar la perfusión aislada de miembro.

### 11.6 CEC con compromiso ganglionar o con invasión a parótida

En los pacientes con adenopatías en las cadenas ganglionares regionales o con invasión tumoral a la glándula parótida se debe practicar vaciamiento ganglionar de cuello y parotidectomía de tipo terapéutico, respectivamente, siempre y cuando sea factible el control del CEC primario. La extensión del vaciamiento ganglionar depende de la localización del tumor primario, de la extensión, el tamaño y localización de los ganglios comprometidos. La radioterapia complementaria en enfermedad ganglionar metastásica se debe considerar en pacientes de alto riesgo como los que presentan metástasis a parótida, compromiso de más de tres ganglios del cuello o más de cuatro en la axila o las ingles, metástasis ganglionares recurrentes, ganglios con infiltración cutánea, compromiso ganglionar acompañado de recaída local, y localizaciones infrecuentes como el triángulo posterior del cuello, regiones occipital, epitroclear o poplítea.

### 11.7 CEC con metástasis a distancia

Las metástasis a distancia por CEC no son frecuentes pero cuando se presentan son más comunes en el pulmón y el hígado aunque también pueden presentarse en huesos y en el cerebro. Todos los CEC con enfermedad metastásica distante son de muy mal pronóstico y deben discutirse en juntas multidisciplinarias. En principio, el tratamiento es la cirugía y/o la radioterapia y va dirigido a mejorar calidad de vida, es decir, a prevenir y tratar síntomas. La quimioterapia sistémica no es muy efectiva en el tratamiento del CEC metastásico; la mayoría de los regímenes utilizan cisplatino y doxorrubicina, aunque se han utilizado otros medicamentos como el metotrexate, 5-flúor-uracilo, bleomicina y vindesina.<sup>2, 3, 4, 7, 8, 22, 33, 42, 43, 44</sup>

## 12. Indicaciones terapéuticas del CEC del labio

### 12.1 CEC *in situ* del Vermillón

Si el CEC es menor o igual a 1 cm, cualquier método des-

tructivo es eficaz: criocirugía o doble electro-curetaje o láser de CO<sub>2</sub>. Si el CEC es mayor de 1cm pero menor de 2 cm, preferimos la criocirugía sobre los otros métodos destructivos. Si el CEC es grande, mayor o igual a 2 cm, está indicada la resección quirúrgica.

### 12.2 CEC invasor del Vermillón

Si el CEC es menor de 2 cm está indicada la resección quirúrgica. Si es importante el ahorro de piel, está indicada la CM de Mohs; el ganglio centinela, o si no se dispone de esta valiosa técnica, se puede considerar en su defecto la disección ganglionar profiláctica cuando el CEC presenta factores de riesgo adicionales, por ejemplo: CEC recurrente, invasión perineural, localización en zona previamente irradiada o CEC que surge en una cicatriz previa. Si el CEC es mayor o igual a 2 cm está indicada la CM de Mohs. Igualmente, un CEC de este tamaño habitualmente tiene otros factores de riesgo que lo hacen candidato no solo a CM de Mohs, sino también a ganglio centinela. Si no se dispone de esta valiosa técnica, se puede considerar en su defecto la disección ganglionar profiláctica supraomohioidea del lado comprometido o en forma bilateral si se encuentra en la línea media. Requiere manejo multidisciplinario.

**Nota importante:** El tratamiento del CEC de las mucosas del labio es diferente y de forma habitual, lo realiza el grupo de la cabeza y el cuello.<sup>22, 42, 43</sup>

## 13. Seguimiento

El seguimiento es fundamental para evaluar la persistencia o recurrencia de un CEC tratado y para detectar tempranamente la presencia de nuevos tumores. Se ha documentado que existe un riesgo del 30% de desarrollar un nuevo CEC primario cutáneo en los cinco años posteriores al tratamiento de un primer CEC; por otra parte, el 95% de las metástasis ocurren en los primeros cinco años del tratamiento, 91% en los tres primeros años, 85% en los dos primeros años y 69% en el primer año. Teniendo en cuenta estas estadísticas, se recomienda realizar un control cada tres meses para los pacientes con alto riesgo durante los primeros dos años; luego, cada seis meses hasta el quinto año y posteriormente cada año. Para los pacientes con CEC de menor riesgo se debe individualizar cada caso.

El seguimiento a largo plazo es importante porque estos pacientes tienen más riesgo que la población general a desarrollar nuevos carcinomas. En todos los controles se debe reforzar la educación al paciente sobre las medidas de protección solar y el autoexamen de la piel.<sup>22, 53, 54</sup>

## 14. Prevención

La conducta más importante y económica en la preven-

ción del CEC es que cada persona utilice la protección física (sombrero, vestido de mangas largas, sombrilla) y aislarse del sol en las horas de mayor radiación solar (en Colombia de 10 am a 3 pm durante todo el año). En forma adicional el uso adecuado de filtros o pantallas solares.

Ensayos clínicos controlados han encontrado que el uso diario de un fotoprotector, reduce el riesgo de desarrollar queratosis actínicas y CEC en forma significativa, en adultos, en una comunidad subtropical, comparado con el uso ocasional. Nivel de evidencia A.

Otro ensayo clínico controlado también encontró que el uso de fotoprotector diario estuvo asociado con una reducción significativa en la incidencia de nuevas queratosis actínicas, comparado con placebo. Nivel de evidencia A.<sup>55, 56, 57</sup>

## Referencias

- Acosta A, Rueda X. Carcinoma Escamocelular. En: Guías de Práctica Clínica en Enfermedades neoplásicas. Bogotá D.C., Instituto Nacional de Cancerología, 2001:15-32.
- Motley R, Kersey P, Lawrence C; British Association of Dermatologists; British Association of Plastic Surgeons; Royal College of Radiologists, Faculty of Clinical Oncology. Multiprofessional guidelines for the management of the patient with primary cutaneous squamous cell carcinoma. *Br J Dermatol*. 2002;146:18-25.
- Australian Cancer Network Management of Non-Melanoma Skin Cancer Working Party. Clinical Practice Guidelines Non-melanoma skin cancer: Guidelines for treatment management in Australia. 24 October 2002.
- Acosta A, Rueda X. Indicaciones terapéuticas del carcinoma basocelular y escamocelular según factores de riesgo. En: Coiffman P. *et al*. Cirugía Plástica Reconstructiva y Estética de Cabeza y Cuello. Tercera Edición Tomo II. Amolca, 2007:965-84.
- Vennes MJ. Defining patients with high-risk cutaneous squamous cell carcinoma. Personal Review. *Australas J of Dermatol*. 2006;28-33.
- Andruchow JL, Veness MJ, Morgan GJ, Gao K, Clifford A, O'Brien CJ, *et al*. Implications for clinical staging of metastatic cutaneous squamous carcinoma of the head and neck based on a multicenter study of treatment outcomes. *Cancer*. 2006 Mar 1;106:1078-83.
- Riefkohl R, Pollack S, Georghiade G. A rationale for the treatment of difficult basal cell and squamous cell carcinomas of the skin. *Ann Plast Surg*. 1985;15: 99-104.
- National Comprehensive Cancer Network. Basal Cell and Squamous Cell skin Cancer 2007. Clinical Practice Guidelines in oncology 2007. (<http://www.nccn.org>)
- Grupo Area Epidemiología, Registro e Investigación Clínica del Instituto Nacional de Cancerología de Colombia. Registro Institucional de Cáncer. Informe anual. Bogotá; Instituto Nacional de Cancerología de Colombia, 1999.
- Alam M, Ratner D. Cutaneous squamous cell carcinoma. Review. *N Engl J Med*. 2001 Mar 29;344: 975-83.
- Salasche S. Epidemiology of actinic keratoses and squamous cell carcinoma. *J Am Acad Dermatol*. 2000; 42: 4-7.
- Grossman D, Leffell D. Squamous cell carcinoma, In: Fitzpatrick's Dermatology In General Medicine, 6th edition. New York, Mc Graw-Hill, 2003.
- Miller SJ. Pathogenesis, in: Miller SJ, Maloney ME. Cutaneous Oncology. Pathophysiology, Diagnosis, and Management. Malden, Blackwell Science, 1998: 581-5.
- Buzell RA. Carcinogenesis of cutaneous malignancies. *Dermatol Surg*. 1996;22: 209-15.
- Bale AE. Molecular genetics, in: Miller SJ, Maloney ME. Cutaneous Oncology. Pathophysiology, Diagnosis, and Management. Malden, Blackwell Science, 1998: 581-5.
- Kwa RE, Campana K, Moy RL. Biology of cutaneous squamous cell carcinoma. Review. *J Am Acad Dermatol*. 1992;26:1-26.
- Carucci JA. Cutaneous oncology in organ transplant recipients: meeting the challenge of squamous cell carcinoma. Review. *J Invest Dermatol*. 2004;123: 809-16.
- McGregor JM, Proby CM. The role of papillomaviruses in human non-melanoma skin cancer. *Cancer Surv*. 1996; 26: 219-36.
- Ackerman AB, Mones JM. Solar (actinic) keratosis is squamous cell carcinoma. *Br J Dermatol*. 2006;155: 9-22.
- Cassarino D, DeRienzo D, Barr D. Cutaneous squamous cell carcinoma a comprehensive clinicopathologica classification. Part two. *J Cutan Pathol*. 2006; 33: 261-79.
- Rapini R. False – Negative surgical margins. In: Callen JP, Dahl MV, Golitz LE, Greenway HT, Schachner LA. *Advances in Dermatology*. St Louis, Mosby, 1995;10:137-49.
- Rowe DE, Carroll RJ, Day CL Jr. Prognostic factors for local recurrence, metastasis, and survival rates in squamous cell carcinoma of the skin, ear, and lip: implications for treatment modality selection. *J Am Acad Dermatol*. 1992; 26: 976-90.
- Edwards MJ, Hirsch RM, Broadwater JR, Netscher DT, Ames FC. Squamous cell carcinoma arising in previously burned or irradiated skin. *Arch Surg*. 1989;124:115-7.
- Czarnecki D, Staples M, Mar A, Giles G, Meehan C. Metastases from squamous cell carcinoma of the skin in southern Australia. *Dermatology*. 1994;189:52-4.
- Kane CL, Keehn CA, Smithberger E, Glass LF. Histopathology of cutaneous squamous cell carcinoma and its variants. *Semin Cutan Med Surg*. 2004;23:54-61.
- Nguyen TH; Yoon J. Squamous cell carcinoma In: Rigel D, Friedman R, Dzubow LM, Reintgen DS, Bystry JC, Marks R. *Cancer of the skin*. Philadelphia, Elsevier Saunders, 2005:133-50.
- Euvrard S, Kanitakis J, Claudy A. Skin cancer after organ transplantation. *N Engl J Med*. 2003; 348:1681-91.
- Galloway TJ, Morris CG, Mancuso AA, Amdur RJ, Mendenhall WM. Impact of radiographic findings on prognosis for skin carcinoma with clinical perineural invasion. *Cancer*. 2005;103:1254-7.



29. Breuninger H, Schaumburg-Lever G, Holzschuh J, Horny HP. Desmoplastic squamous cell carcinoma of skin and vermilion surface: a highly malignant subtype of skin cancer. *Cancer*. 1997; 79: 915-9.
30. Cassarino D, DeRienzo D, Barr D. Cutaneous squamous cell carcinoma a comprehensive clinopathologica classification. Part one. *J Cutan Pathol*. 2006; 33:191-206.
31. Salasche SJ. Features associated with recurrence (squamous cell carcinoma). In: Miller SJ, Maloney ME. *Cutaneous Oncology. Pathophysiology, Diagnosis, and Management*. Malden, Blackwell Science, 1998: 494-9.
32. Weinberg A, Ogle C, Shim E. Metastatic cutaneous squamous cell carcinoma: an update. *Dermatol Surg* 2007; 33: 885-899.
33. Clayman GL, Lee JJ, Holsinger FC, Zhou X, Duvic M, El-Nagar AK *et al*. Mortality risk from squamos cell skin cancer. *J Clin Oncol*. 2005; 23: 759-65.
34. Cotel WI. Perineural invasion by squamous-cell carcinoma. *J Dermatol Surg Oncol*. 1982; 8: 589.
35. Goepfert H, Dichtel WJ, Medina JE, Lindberg RD, Luna MD. Perineural invasion in squamous cell skin carcinoma of the head and neck. *Am J Surg*. 1984;148:542-7.
36. Dinehart SM, Petersib S. Evaluation of the American Joint Committee on Cancer staging system for cutaneous squamous cell carcinoma and proposal of a new staging system. *Derm Surg*. 2005;31(11 Pt 1): 1379-84.
37. Andruchow JL, Veness MJ, Morgan GJ, Gao K, Clifford A, Shannon KF, Poulsen M, Kenny L, Palme CE, Gullane P, Morris C, Mendenhall WM, Patel KN, Shah JP, O'Brien CJ. Implications for clinical staging of metastatic cutaneous squamous carcinoma of the head and neck based on a multicenter study of treatment outcomes. *Cancer*. 2006;106:1078-83.
38. Ross AS, Schmults CD. Sentinel lymph node biopsy in cutaneous squamous cell carcinoma: a systematic review of the English literature. *Review. Dermatol Surg*. 2006; 32:1309-21.
39. Martinez JC, Cook JL. High-risk cutaneous squamous cell carcinoma without palpable lymphadenopathy: is there a therapeutic role for elective neck dissection? *Review. Dermatol Surg*. 2007; 33: 410-20.
40. MacKie RM. Epidermal skin tumours. In: Champion RH, Burton JL, Burns DA, Breathnach SM. *Rook/Wilkinson/Ebling Textbook of Dermatology*. Oxford, Blackwell Science, 1998:1651-93.
41. Schwartz RA, Stoll HL. Squamous cell carcinoma. In : Freedberg IM, Eisen AZ, Wolf KW, et al. *Dermatology in General Medicine*. New York, McGraw-Hill, 1999:840-56.
42. Nguyen TH, Murphy MM. Indications. In: Snow SN, Mikhail GR. *Mohs Micrographic Surgery*. Madison, The University of Wisconsin Press, 2004: 45-53.
43. Gross KG, Steinman HK, Rapini RP. *Mohs Surgery: fundamentals and techniques*. St Louis, Mosby, 1999.
44. Rothman GB, Eisele DW. Surgery and radiation therapy for advance disease, in: Miller SJ, Maloney ME. *Cutaneous Oncology. Pathophysiology, Diagnosis, and Management*. Malden, Blackwell Science, 1998: 553-7.
45. Grekin RC, Salmon PJM. Surgical management of local disease, in: Miller SJ, Maloney ME. *Cutaneous Oncology. Pathophysiology, Diagnosis, and Management*. Malden, Blackwell Science, 1998: 506-17.
46. Kuflik EG. Cryosurgery. in: Miller SJ, Maloney ME. *Cutaneous Oncology. Pathophysiology, Diagnosis, and Management*. Malden, Blackwell Science, 1998: 518-525.
47. Triantafyllos JT, Abrams RA,. Radiation Therapy, in: Miller SJ, Maloney ME. *Cutaneous Oncology. Pathophysiology, Diagnosis, and Management*. Malden, Blackwell Science, 1998: 526-533.
48. Goette DK. Topical chemotherapy with 5- fluorouracil. A review. *J Am Acad Dermatol*. 1981; 4: 633-636.
49. Soler-AM; Warloe-T; Tausjo-J; Berner-A. Photodynamic therapy by topical aminolevulinic acid, dimethylsulphoxide and curettage in nodular basal cell carcinoma: a one-year follow-up study. *Acta-Derm-Venereol*. 1999; 79: 204-6.
50. Palungwachira P, Palungwachira P, Ogawa H. Treatment of multiple lesions of Bowen's Disease and squamous cell carcinoma with topical Imiquimod. *J Dermatol*. 2005; 32: 1005-9.
51. Ratner D. Keratoacanthoma. *Skinmed*. 2004; 3: 45-6.
52. Annest N, VanBeek MJ, Arpey C, Whitaker D. Intralesional methotrexate treatment for keratoacanthoma tumors: a retrospective study and review of the literature. *J Am Acad Dermatol*. 2007; 56: 989-93.
53. Frankel DH, Hanusa BH, Zitelli JA. New primary nonmelanoma skin cancer in patients with a history of squamous cell carcinoma of the skin: implications and recommendations for follow-up. *J Am Acad Dermatol*. 1992; 26: 720-6.
54. Robinson JK. Follow-up and prevention, in: Miller SJ, Maloney ME. *Cutaneous Oncology. Pathophysiology, Diagnosis, and Management*. Malden, Blackwell Science, 1998: 695-8.
55. Darlington S, Williams G, Neale R, et al. A randomized controlled trial to assess sunscreen application and betacarotene supplementation in the prevention of solar keratoses. *Arch Dermatol*. 2003;139: 451-5.
56. Green A, Williams G, Neale R, et al. Daily sunscreen application and betacarotene supplementation in prevention of basal cell and squamous cell carcinomas of the skin: a randomised controlled trial. *Lancet*. 1999; 354:723-9.
57. Thompson SC, Jolley D, Marks R. Reduction of solar keratoses by regular sunscreen use. *N Engl J Med*. 1993; 329:1147-51.



# Léntigo maligno: clínica, histopatología y tratamiento

*Lentigo maligna: clinical - histopathological features and treatment.*

Santiago Andrés Ariza,<sup>1</sup> Alvaro Acosta de Hart.<sup>2</sup>

1. Médico Dermatólogo. Especialista II año en entrenamiento en oncología dermatológica. Instituto Nacional de Cancerología. Bogotá.

2. Dermatólogo Oncólogo. Coordinador Clínica de Piel. Instituto Nacional de Cancerología. Profesor Asociado Universidad Nacional de Colombia. Bogotá.

## Correspondencia:

Santiago Andrés Ariza.

isabellarizaburbano@yahoo.com

Recibido: Enero 08 de 2008.

Aceptado: Marzo 22 de 2008.

No se reportan conflictos de intereses.

## Resumen

El léntigo maligno es un melanoma *in situ* y representa la lesión precursora del léntigo maligno melanoma, la forma invasora de este tumor. El léntigo maligno tiene unas características especiales que lo diferencian de las otras variantes del melanoma *in situ*, tanto en su presentación clínica como en su apariencia histológica y en su comportamiento biológico. El conocimiento de cada uno de estos aspectos de la biología tumoral permite al médico tratante la elección de la mejor alternativa terapéutica en cada caso.

**PALABRAS CLAVE:** Léntigo maligno, histopatología, tratamiento, cirugía.

## Summary

Léntigo maligna is a melanoma *in situ* and represents the precursor lesion of léntigo maligna melanoma, an invasive form of this tumor. Lentigo maligna have especial features than make it different from other types of melanoma *in situ*. The clinical presentation, its histologic appearance and its particular biological behavior allows to the treating physician to make the correct diagnosis and the choice of the best therapeutic alternative in each case.

**KEY WORDS:** Lentigo maligna, treatment, histopathology, surgery.

## Introducción

El léntigo maligno (LM) es un melanoma maligno *in situ* y representa la lesión precursora del léntigo maligno melanoma, una forma invasiva del melanoma maligno.<sup>1</sup> Se localiza principalmente en la piel fotoexpuesta de la cabeza y el cuello de pacientes mayores.<sup>2</sup> Se presenta por lo general en la cara como una mácula de crecimiento progresivo, de color pardo a café oscuro, con bordes irregulares.<sup>3</sup>

El pico de incidencia ocurre entre los 65 y 80 años, aunque la condición ha sido reportada en edades entre los 20 y 30 años.<sup>4</sup> Aunque la información acerca de la historia natural del léntigo maligno es limitada, algunos datos sugieren que si no se trata, entre un 2% a un 5% de casos pueden progresar a léntigo maligno melanoma.<sup>1</sup> Sin embargo, existen otros reportes que calculan que hasta un 50% de casos pueden llegar a convertirse en

léntigo maligno melanoma.<sup>4</sup> El periodo de latencia entre el LM y la progresión a léntigo maligno melanoma (LMM) puede variar entre 10 y 50 años.<sup>4</sup>

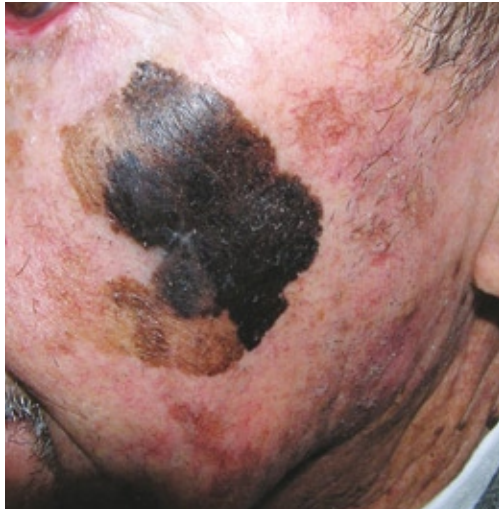La incidencia del LM ha sido calculada en 1.3:100.000 habitantes en Australia.<sup>5</sup> La incidencia del LMM en Estados Unidos ha sido estimada en 0.8 por 100 000 hombres y 0.6 por 100.000 mujeres.<sup>6</sup>

El LM como subtipo representa del 4% al 15% de todos los melanomas, y del 10% al 26% de todos los melanomas de la cabeza y el cuello.<sup>5</sup>

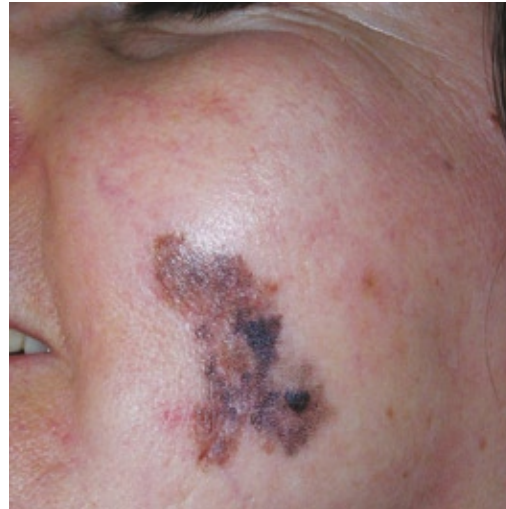La radiación ultravioleta acumulada es el factor de riesgo más importante para el desarrollo del tumor.<sup>5,6</sup>

## Características clínicas

El LM se presenta como una mácula de bordes irregulares usualmente asimétrica, de crecimiento lento y progresivo, en la cual pueden observarse varios tonos de



**FIGURA 1:** Mácula pigmentada muy extensa con diferentes tonalidades en la mejilla de un paciente con lentigo maligno melanoma.



**FIGURA 2:** Macula de bordes irregulares, asimétrica, que presenta varios colores sin un daño marcado.

color como el pardo claro, el pardo oscuro, el rojizo, el blanco y el negro. Con mayor frecuencia afecta las zonas foto-expuestas de la cara y el cuello<sup>7</sup> con predilección por la mejilla<sup>5</sup> (**FIGURAS 1 Y 2**). Áreas pocos comunes como la conjuntiva y la mucosa oral pueden llegar a afectarse por diseminación de una lesión cutánea adyacente.<sup>5</sup> Muchos pacientes describen haber presentado la lesión varios años antes de la consulta.<sup>3,4,8</sup> La lesión puede presentar un curso indolente durante años antes de volverse invasiva, pero una vez se produce la invasión el pronóstico es similar al de otros subtipos de melanoma.<sup>1,2,3,8</sup>

Las observaciones clínicas del LM sugieren que inicialmente presenta un patrón de crecimiento centrífugo de curso prolongado el cual se encuentra confinado a la unión dermoepidérmica. Con el paso del tiempo la lesión puede adquirir el componente dérmico.<sup>9</sup>

El LM puede manifestarse inusualmente en forma amelanótica ya sea desde el comienzo de su presentación o cuando sucede una recurrencia.<sup>5</sup>

El diagnóstico diferencial del LM debe realizarse con el lentigo solar, las queratosis actínicas pigmentadas y las queratosis seborreicas, principalmente.

## Características histológicas

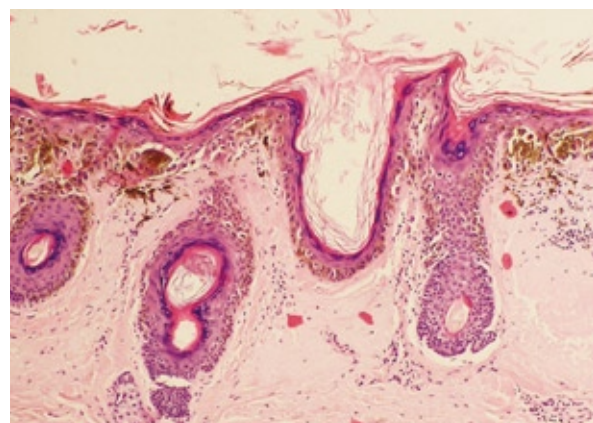
La histología del LM es diferente a la de otros subtipos de melanoma en varios aspectos. La característica histológica más constante en el LM es la hiperplasia melanocítica atípica en la unión dermoepidérmica asociada al daño solar subyacente.<sup>9</sup>

La proliferación de melanocitos atípicos puede observarse en nidos pequeños o en unidades solitarias en la unión dermoepidérmica<sup>10</sup> (**FIGURA 3**) y presentar extensión

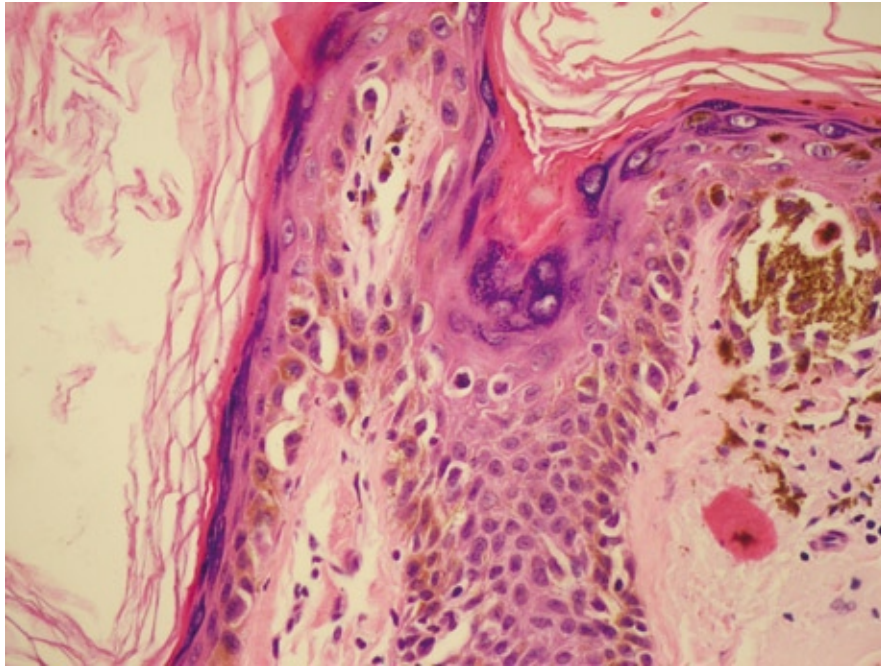
profunda hacia las estructuras anexiales<sup>9</sup> (**FIGURA 4**). La epidermis se encuentra usualmente adelgazada y en la dermis subyacente se observan notorios cambios de elastosis solar.<sup>4</sup>

El diagnóstico histológico del LM puede generar dificultades, especialmente cuando se trata de definir los márgenes libres de tumor luego de una resección quirúrgica.<sup>1</sup> Los bordes de resección frecuentemente presentan los cambios histológicos de la piel fotoexpuesta, en la cual se observa un número aumentado de melanocitos en la capa basal, en ocasiones con atipia, lo que hace muy difícil la diferenciación entre la persistencia tumoral y la piel sana con daño solar crónico.<sup>1</sup>

Considerando lo anterior, algunos autores prefieren tomar biopsias de áreas faciales expuestas al sol de manera similar como un control negativo. Estas sirven



**FIGURA 3:** Proliferación de melanocitos atípicos en nidos y unidades solitarias en la capa basal.



**FIGURA 4.** Compromiso profundo del folículo piloso por un nido de melanocitos atípicos.

como punto de referencia al estudiar los bordes de sección y definir la extensión tumoral.<sup>1</sup>

Se han propuesto diferentes criterios diagnósticos en el LM. Cohen propone los siguientes:<sup>5</sup>

- Melanocitos atípicos a lo largo de la capa basal en unidades solitarias o nidos pequeños.
- Extensión de los melanocitos atípicos a la vaina radicular externa y los ductos ecrinos.
- Atrofia epidérmica y aplanamiento de crestas epidérmicas.
- Infiltrado dérmico compuesto de linfocitos y melanófagos.
- Melanocitos multinucleados.

Basados en trabajos comparativos entre LM e hiperplasia melanocítica benigna, Weyers y colaboradores en 1996 propusieron otros criterios diagnósticos que aún conservan mucha vigencia:<sup>11</sup>

- Presencia de nidos de melanocitos (más de cuatro melanocitos contiguos).
- Distribución irregular de melanocitos.
- Presencia de melanocitos que descienden en el epitelio folicular hasta el nivel de la glándula sebácea.
- Presencia de melanocitos por encima de la unión dermoepidérmica.
- Distribución irregular del pigmento.
- Número de melanocitos mayor de 15 por cada 0.5 milímetros.

## Diagnóstico

La biopsia escisional es la muestra ideal para el estudio histológico del LM.<sup>9</sup> Sin embargo, la mayoría de las veces no es posible tomarla por el tamaño de la lesión, por lo cual se recomienda la biopsia incisional en losange de dos milímetros de ancho. El losange se debe orientar en el sentido de las líneas de menor tensión de la piel y se debe incluir horizontalmente para el estudio de patología,<sup>12</sup> con el fin de poder observar toda la extensión de la epidermis de la biopsia de un extremo a otro.

Se debe tratar de tomar las áreas más representativas del tumor como las zonas más pigmentadas de la lesión, o si existe alguna zona elevada ésta debe quedar representada en la muestra. Las biopsias por afeitado no son recomendables, ni las biopsias pequeñas con sacabocados ya que pueden correr el riesgo de omitir focos de invasión.<sup>9</sup>

## Pronóstico

El pronóstico del LM depende de la posibilidad de que éste se vuelva invasivo, caso en el cual el comportamiento y el riesgo de metástasis del tumor son iguales al de los otros tipos de melanoma.<sup>8</sup>

El porcentaje exacto de transformación del LM a LMM no se conoce.<sup>5,9</sup> No existe ningún estudio prospectivo de seguimiento que responda esta pregunta.<sup>4</sup>

Hay diferentes aproximaciones que han tratado de calcular el riesgo de transformación de un LM a LMM. En 1987, Weinstock<sup>13</sup> calculó un riesgo de 3.3 % a la edad



de 75 años para un paciente que se diagnostique a los 45 años, y un riesgo a lo largo de la vida de 4.7%. En estudios antiguos se ha reportado que en más del 50% de las escisiones de LM se han encontrado focos de invasión;<sup>14</sup> en series más recientes se han encontrado focos de invasión en 16% de casos tratados con cirugía por estados<sup>15</sup> y en 29% de casos estudiados con inmunohistoquímica que previamente habían sido diagnosticados como melanoma *in situ*.<sup>16</sup>

## Tratamiento

El tratamiento del LM puede dividirse en dos grupos:

1. Métodos destructivos.
2. Métodos quirúrgicos con control histológico de los márgenes.

### Métodos destructivos

Entre los métodos destructivos descritos se encuentran la crioterapia,<sup>4,5,9</sup> la radioterapia,<sup>17</sup> la inmunoterapia tópica con imiquimod,<sup>18,19,20</sup> el tazaroteno tópico,<sup>21</sup> el interferón intralesional, la terapia con láser, la electrodesecación y cauterización, el 5 fluoruracilo tópico, el ácido azelaico.<sup>5,9</sup> Todos con la desventaja de carecer del espécimen quirúrgico que permite el control histológico de los márgenes y la detección de focos de microinvación. Los porcentajes de recidiva varían ampliamente entre el 2% y el 100% a cinco años.<sup>5,9</sup>

**CRIOTERAPIA:** La crioterapia ha sido utilizada en el tratamiento del LM con porcentajes variables de éxito. Se ha propuesto especialmente en las lesiones grandes y en localizaciones donde técnicamente la cirugía puede producir resultados cosméticos poco satisfactorios.<sup>4</sup> La crioterapia se fundamenta en el hecho de que se destruyen selectivamente los melanocitos a temperaturas de tan sólo -4 a -7 grados centígrados y se respetan los queratinocitos.<sup>5</sup>

Varios estudios han reportado resultados interesantes con esta modalidad. Las tasas de recurrencia varían de 0% al 50%,<sup>4</sup> pero con mayor frecuencia se ubican en un rango inferior al 10%.<sup>4,5,9</sup>

Las desventajas de esta técnica, como en los otros métodos destructivos, son la falta de control histológico de los márgenes periféricos, la imposibilidad de definir si áreas hipopigmentadas por el tratamiento presentan curación histológica y la confusión que se puede presentar con áreas de hiperpigmentación posteriores al tratamiento que pueden simular una recidiva y hacen necesario practicar biopsias para descartar recurrencias.<sup>4,9</sup>

**RADIOTERAPIA:** Esta técnica se ha propuesto en casos donde técnicamente no es posible realizar cirugía por tratarse de lesiones muy extensas o en pacientes con en-

fermedades asociadas o de edad avanzada que contraindican procedimientos quirúrgicos.

La radioterapia convencional con ortovoltage en esquemas fraccionados, con dosis entre 30-50 Gy y una profundidad del tratamiento entre 6 mm y 4 cm, ha sido empleada en el tratamiento del LM y LMM con resultados reportados como altamente efectivos.<sup>22</sup> Sin embargo, la desventaja de esta técnica con Rayos X de alta energía es que se pueden comprometer estructuras subyacentes a la piel, especialmente el hueso, ocasionando con ello radionecrosis.<sup>17</sup>

Utilizando Rayos X superficiales en altas dosis fraccionadas, llamada la técnica de Miescher modificada, con una penetración muy limitada al tejido (50% de la dosis profunda: 1.1 mm) Schmid-Wedtner y colaboradores trataron 42 pacientes con LM y 22 con LMM con radioterapia sin ninguna recurrencia en seis meses promedio de seguimiento para los casos de lentigo maligno y dos recurrencias locales para los pacientes con LMM.<sup>17</sup> Esta técnica puede no ser tan efectiva si existe un componente profundo del tumor dado por invasión o extensión folículo.<sup>17</sup>

La radioterapia con electrones, aunque poco estudiada hasta la fecha, ha mostrado gran seguridad y efectividad en el tratamiento del LM al evitar el daño a los tejidos subyacentes a la lesión.<sup>23</sup>

La radioterapia también puede ser útil como complemento a la cirugía en casos de lesiones de gran tamaño en las cuales no se pueden lograr márgenes oncológicos adecuados sin sacrificar estructuras importantes.<sup>17</sup> Los porcentajes de recidiva con esta técnica varían entre un 0% y un 50%, aunque la mayoría de los estudios reportan recidivas menores del 12%.<sup>4</sup>

En conclusión, la radioterapia es un método efectivo y bien tolerado en el LM, con porcentajes de curación similares a las de la crioterapia y la cirugía convencional, aunque con la limitación de los métodos destructivos que consiste en la posibilidad de dejar sin tratamiento áreas subclínicas del tumor que pueden ocasionar la recidiva.<sup>4</sup>

**INMUNOTERAPIA TÓPICA:** Actualmente existe un número creciente de casos en la literatura médica que reportan el uso del imiquimod en el LM. Desafortunadamente la mayoría de los trabajos se basan en series de casos con un número reducido de pacientes y seguimientos muy cortos que no permiten obtener conclusiones definitivas por el momento acerca de los beneficios de esta nueva terapia. Entre los estudios más recientes y con mayor número de pacientes se destacan el de Naylor y colaboradores<sup>24</sup> que trataron 30 pacientes en un estudio abierto con imiquimod crema al 5% diariamente durante tres meses y realizaron confirmación histológica en cuatro sitios diferentes, con lo cual obtuvieron un 93% de respuesta completa con un seguimiento del 82% de los pacientes a doce meses sin recurrencia. En el estudio de

Powell y colaboradores<sup>25</sup> se trataron doce pacientes tres veces a la semana con incremento de la aplicación a uso diario según tolerancia durante seis semanas, diez de los doce pacientes se encontraban sin lesión a seis meses de seguimiento en promedio.

Hasta ahora, sin embargo, sólo se ha realizado un estudio en el cual se hizo resección quirúrgica y análisis histopatológico de la pieza después del tratamiento con Imiquimod para confirmar la ausencia de tumor residual.<sup>26</sup> Cuatro de seis pacientes tuvieron un resultado satisfactorio y lograron un aclaramiento completo o casi completo de la pigmentación con mínima evidencia histológica de LM; dos pacientes no respondieron a la terapia; el primero no presentó mejoría clínica ni histológica y el otro presentó mejoría clínica pero a la histología aún presentaba tumor residual.<sup>26</sup>

También se ha reportado el desarrollo de enfermedad invasiva durante el tratamiento con imiquimod,<sup>27</sup> lo que ha generado la duda acerca de si el imiquimod no es útil para el tratamiento de la enfermedad invasiva o aun peor si puede favorecer la progresión hacia la invasión en algunos casos.<sup>27</sup>

En conclusión con la evidencia actual se puede afirmar que el imiquimod tiene un efecto terapéutico en el LM pero debido a la ausencia de estudios controlados y tiempo de seguimiento adecuado debe ser considerado hasta ahora un tratamiento experimental.<sup>28</sup>

## Tratamiento quirúrgico

**CIRUGIA MICROGRÁFICA DE MOHS:** La cirugía micrográfica de Mohs con la técnica de cortes rápidos en congelación ha sido utilizada en el LM con buena efectividad.<sup>4,5,8,9,29</sup> Sin embargo, muchos cirujanos y patólogos consideran que los cortes en congelación son inferiores a los cortes en parafina,<sup>9,30</sup> debido a la dificultad en la interpretación de los cortes en congelación ya que se pierden características citológicas importantes para poder diferenciar los melanocitos de los queratinocitos tales como el artefacto de retracción perinuclear, la palidez citoplasmática y la atipia nuclear que se observan en la parafina.<sup>30</sup> Sin embargo, otros autores como Zitelli defienden la técnica de congelación y consideran que se puede hacer con alta sensibilidad y especificidad.<sup>31</sup> En la actualidad en muchos de los centros donde ésta se realiza se asocian tinciones de inmunohistoquímica como Mart-1 para mejorar la identificación de los melanocitos en congelación.<sup>32</sup>

En el estudio de Cohen y colaboradores en 45 pacientes con LM y LMM operados con la técnica de Mohs con cortes en congelación seguidos por cortes en parafina se observó sólo una recurrencia en 38 pacientes con un seguimiento de 58 meses.<sup>33</sup>

En la serie de Temple y colaboradores se estudiaron

202 melanomas que incluyeron 119 léntigos malignos, 34 léntigos malignos melanoma y 49 melanomas de otros tipos operados con cirugía micrográfica de Mohs. Se logró un seguimiento promedio de 29.8 meses sin ninguna recurrencia local, cuatro recurrencias regionales y dos a distancia.<sup>8</sup>

**MOHS LENTO O ESCISION POR ESTADOS. TÉCNICA DEL CUADRANTEO:** La escisión quirúrgica por estados con análisis en parafina fue descrita por primera vez por Dhawan y colaboradores<sup>34</sup> en 1990 como una variación a la cirugía de Mohs en la que se realizaba el estudio de patología en parafina en vez de congelación. En 1997 Johnson y colaboradores modificaron este procedimiento y lo llamaron la técnica del cuadranteo,<sup>35</sup> también conocida como la técnica del perimetraje,<sup>36</sup> que consiste en el análisis histológico de los bordes de la lesión a operar antes de realizar su resección completa, para lo cual se marca periféricamente la lesión en forma poligonal y se obtienen fragmentos alargados de tejido de dos milímetros de ancho representativos de cada lado del polígono; estos se orientan, se marcan con colores y se grafican en un mapa para luego ser incluidos verticalmente en parafina; el defecto resultante se cierra en forma primaria. Una vez obtenido el resultado de patología, se procede a la ampliación de la zona positiva según el diagrama y de esta manera en forma sucesiva se realiza el procedimiento hasta asegurar la ausencia de tumor en los bordes; en el estado final se realiza la resección del tumor y la reconstrucción definitiva.

En la serie de Mahoney y colaboradores<sup>36</sup> no se encontraron recurrencias en once pacientes reportados con esta técnica, aunque con un tiempo de seguimiento muy corto (4.7 meses).

La principal ventaja de esta técnica consiste en evitar heridas abiertas entre los estados y la alta calidad de los cortes en parafina que permiten una mejor interpretación histopatológica. Su desventaja está dada por la posibilidad de requerir múltiples tiras longitudinales de tejido hasta lograr márgenes libres.

**ESCISIÓN POR ESTADOS CON CORTES RADIALES:** En 2004 Bub y colaboradores<sup>2</sup> publicaron una variación a la escisión por estados en parafina en la cual se realizan cortes a 90 grados y la pieza quirúrgica se procesa en cortes radiales similares a las tajadas de un pastel, siguiendo las manecillas del reloj y con un mapeo preciso de los bordes, de tal manera que se pueda identificar un área de positividad tumoral con el fin de realizar la ampliación correspondiente. De la serie con 62 lesiones de léntigo maligno o léntigo maligno melanoma sólo se presentaron tres recidivas locales (5%) luego de una mediana de seguimiento de 54 meses, es decir una tasa curación del 95% con seguimiento cercano a los cinco años.

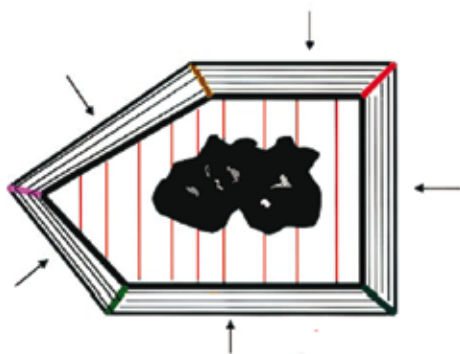


Estudio	No. de pacientes	No. de recurrencias	Porcentaje de recurrencias
<b>CIRUGÍA CONVENCIONAL</b>			
Pitman y col. (1979) <sup>37</sup>	22	2	9
Coleman y col. (1980) <sup>38</sup>	22	2	9
Tsang y col. (1994) <sup>39</sup>	18	1	6
Marsden y Sanders. (1995) <sup>40</sup>	56	4	7
<b>MOHS LENTO</b>			
Bub y col. (2004) <sup>2</sup>	55	2	3.6
Hill y Gramp. (1999) <sup>41</sup>	66	1	1.5
Walling y col. (2007) <sup>29</sup>	41	3	7
<b>CIRUGÍA DE MOHS</b>			
Robinson (1994) <sup>42</sup>	16	1	6.25
Cohen y col (1998) <sup>43</sup>	29	1	3.4
Walling y col. (2007) <sup>29</sup>	16	6	3.3

**TABLA 1:** Porcentajes de recurrencia del lentigo maligno después de cirugía convencional, cirugía de Mohs y escisión por estados.

**LA TÉCNICA DEL POLÍGONO:** También se ha descrito una técnica de escisión por estados en parafina rápida muy similar a la del cuadranteo, llamada el método poligonal, en la cual se remueve el tumor desde el primer estado pero los bordes se procesan en tiras de 2 mm de ancho similares a las de la técnica de cuadranteo siguiendo el diseño del polígono; estos se incluyen verticalmente y se analizan en parafina.<sup>15</sup> El tumor se procesa en tajadas de pan para descartar focos de invasión (**FIGURA 5**).

La principal ventaja de esta técnica es que se obtiene el análisis del tumor desde el primer estado y se pueden detectar focos de invasión que pueden indicar una modificación del margen profundo, y la calidad de los cortes en parafina ofrece una confiabilidad alta de interpretación.



**FIGURA 5:** Forma de procesamiento del espécimen en la técnica del polígono. El margen periférico es diseñado en forma poligonal y los bordes son procesados con cortes seriados de afuera hacia adentro mientras que el centro es procesado con cortes en tajada de pan.

**CIRUGÍA CONVENCIONAL:** Las tasas de recurrencia con cirugía convencional varían entre el 6% y el 9%, con cifras que pueden llegar hasta el 20%.<sup>9</sup> Sin embargo, los mejores resultados con cirugía se obtienen con la cirugía micrográfica de Mohs y sus variaciones<sup>4</sup> (**TABLA 1**).

En 1992 El National Comprehensive Cancer Network (NCCN) recomendó un margen de escisión de cinco milímetros para los melanomas in situ<sup>44</sup> aunque sin hacer referencia específica al LM. Sin embargo, muchos consideran que este margen es insuficiente en muchos casos, debido a que los límites histológicos de la lesión pueden llegar a tener una extensión subclínica entre 1.5 cm y 3 cm en algunos casos.<sup>45</sup>

En un estudio recientemente publicado se encontró que en lesiones iguales o mayores a 3 cm<sup>2</sup> el 62% requirieron un margen mínimo de 4 mm, y un 29% un margen mayor a 6 mm.<sup>2</sup>

## Recomendaciones

1. Vigilar de cerca y en forma cuidadosa las lesiones pigmentadas del rostro.
2. La correlación clínico patológica, es decir, la comunicación directa y estrecha con el dermatatólogo, es esencial en el momento del diagnóstico y tratamiento del LM.
3. El tratamiento ideal del LM es la cirugía micrográfica de Mohs. En nuestro medio la cirugía micrográfica de Mohs ha tenido buen desarrollo para el tratamiento del cáncer de piel no melanoma, pero no para el tratamiento del LM por las dificultades explicadas anteriormente, razón por la cual consideramos que la

mejor opción es el Mohs lento o alguna de sus variaciones en parafina.

## Referencias

1. Florell S, Boucher KM, Leachman SA, Azmi F, Harris R, and col. Histopathologic Recognition of Involved Margins of Lentigo Maligna Excised by Staged Excision. *Arch Dermatol.* 2003; 139:595- 604.
2. Bub JL, Berg D, Slee A, Odland PB. Management of Lentigo Maligna and Lentigo Maligna Melanoma with Staged Excision. *Arch Dermatol.* 2004; 140:552-8.
3. Bevona C, Fewkes J, Liu V, Sober AJ. Prolonged evolution of a Lentigo Maligna. *J Am Acad Dermatol.* 2004; 51:830- 5.
4. Stevenson O, Ahamed I. Lentigo Maligna. *Am J Clin Dermatol* 2005;6:151-64.
5. Cohen LM. Lentigo Maligno and Lentigo Maligno Melanoma. *J Am Acad Dermatol* 1995;33:923-36.
6. Newell GR, Sider JG, Bergfelt L, Gripe ML. Incidence of cutaneous melanoma in the United States by histology with special reference to the face. *Cancer Res.* 1988; 48: 5036- 41.
7. Cook J. Surgical Margins for Resection of Primary Cutaneous Melanoma. *Clinics in Dermatology.* 2004; 22: 228-33.
8. Temple C, Arlette JP. Mohs Micrographic Surgery in the Treatment of Lentigo Maligna and Melanoma. *Journal of Surgical Oncology.* 2006; 94: 287-92.
9. McKenna JK, Florell SR, Goldmann GD, Bowen GM. Lentigo Maligna/Lentigo Maligna Melanoma: Current State of Diagnosis and Treatment. *Dermatol Surg.* 2006; 32:493- 504.
10. Wolf IH., Cerroni L, Kodama K., Kerl H. Treatment of Lentigo Maligna (Melanoma *In Situ*) With the Immune Response Modifier Imiquimod. *Arch Dermatol.* 2005;141: 510-4.
11. Weyer W, Bonczkowitz M, Weyer I. Melanoma *in situ* vs Melanocytic Hyperplasia in Sun- damaged skin: Assessment of the significance of the histopathologic criteria for differential diagnosis. *Am J Dermatopathology.* 1996; 18: 560-6.
12. Pardasani AG, Leshin B, Hallaman JR, White WL, Fusiform Incisional Biopsy in pigmented Skin Lesions. *Dermatol Surg.* 2000; 26: 622-4.
13. Weinstock MA, Sober AJ. The risk of progression of lentigo maligna to lentigo maligna melanoma. *Br J Dermatol.* 1987; 116: 303-10.
14. Wayte DM, Helwig EB. Melanotic freckle of Hutchinson. *Cancer.* 1968;21: 893-911.
15. Agarwal – Antal N, Bowen GM, Gerwels JW. Histologic evaluation of Lentigo Maligna with permanent sections: implications regarding current guidelines. *J Am Acad Dermatol* 2002; 47: 743-8.
16. Megahed M, Schon M, Selimovic D. Reliability of diagnosis of melanoma in situ. *Lancet* 2002; 47: 743-8.
17. Schmid-Wendtner MH, Brunner B, Konz B, Kaudewitz P, Wendtner CM, Peter U, Plewig G, Volkenandt M. Fractionated radiotherapy of lentigo maligna and lentigo maligna melanoma in 64 patients. *J Am Acad Dermatol* 2000; 43:477-82.
18. Powell AM., and Russell-Jones R. Amelanotic lentigo maligna managed with topical imiquimod as immunotherapy. *J Am Acad Dermatol.* 2004; 50: 792- 6.
19. Wolf IH, Cerroni L, Kodama K, Kerl H. Treatment of Lentigo Maligna (Melanoma *In Situ*) With the Immune Response Modifier Imiquimod. *Arch Dermatol.* 2005; 141: 510-4.
20. Kupfer-Bessagnet I, Guillet G, Misery L, Carre JL, Leroy JP, Sassolas B. Topical imiquimod treatment of lentigo maligna: Clinical and histologic evaluation. *J Am Acad Dermatol* 2004;51: 635-9.
21. Chimenti S, Carozo AM, Citarilla L, Felice C, Peris K. Treatment of lentigo maligna with tazarotene 0.1% gel. *J Am Acad Dermatol.* 2004;50:101-3.
22. Harwood AR. Conventional radiotherapy in the treatment of lentigo maligna and lentigo maligna melanoma. *J Am Acad Dermatol* 1982; 6: 310-6.
23. Kelly RI, Cook MG, Mortimer PS. Aggressive amelanotic lentigo maligna. *Br J Dermatol.* 1994; 131:562-5.
24. Naylor MF, Crowson N, Kuwahara R, et al. Treatment of lentigo maligna with topical imiquimod. *Br J Dermatol* 2003; 149 Suppl. 66: 66-70.
25. Powell AM, Russell-Jones R, Barlow RJ. Topical imiquimod immunotherapy in the management of lentigo maligna. *Clin Exp Dermatol.* 2004; 29: 15-21.
26. Fleming CJ, Bryden AM, Evans A. A pilot study of Treatment of lentigo maligna with 5% imiquimod cream. *Br J Dermatol* 2004; 151: 485-8.
27. Fisher GH, Lang PG. Treatment of melanoma in situ on sun damaged skin with 5% imiquimod cream complicated by the development of invasive disease. *Arch Dermatol* 2003; 139: 943-4.
28. S.F. Rajpar and J.R. Mariden. Imiquimod in the treatment of Lentigo Maligna. *Br J Dermatol* 2006; 155: 653- 6.
29. Walling HW, Scupham RK, Bean AK, Ceilley RI. Staged excision versus Mohs micrographic surgery for lentigo maligna and lentigo maligna melanoma. *J Am Acad Dermatol.* 2007; 57: 659-64.
30. Barlow RJ, White CR, Swanson NA. Mohs' micrographic surgery using frozen sections alone may be unsuitable for detecting single atypical melanocytes at the margins of melanoma in situ. *British Journal of Dermatology.* 2002; 146: 290-4.
31. Zitelli, JA, Moy RL, Abell E. The reliability of frozen sections in the evaluation of surgical margins for melanoma. *J Am Acad Dermatol* 1991; 24: 102-6.
32. Kelley LC, Starkus L. Immunohistochemical staining of lentigo maligna during Mohs micrographic surgery using MART-1. *J Am Acad Dermatol.* 2002; 46: 78-84.
33. Cohen LM, McCall MW, Hodge SJ, et al. Successful treatment of lentigo maligna and lentigo maligna melanoma with Mohs' micrographic surgery aided by rush permanent sections. *Cancer.* 1994; 73: 2964-70.
34. Dhawan SS, Wolf DJ, Ren D. Lentigo maligna. The use of rush permanent sections in therapy. *Arch Dermatol.* 1990; 126: 928-30.

35. Johnson TM, Headington TJ, Baker SR. Usefulness of the staged excision for lentigo maligna and lentigo maligna melanoma: the "square" procedure. *J Am Acad Dermatol*. 1997; 37 (Part 1): 758-64.
  36. Mahoney MH, Jooseph M, Temple C. The Perimeter Technique for Lentigo Maligna: an Alternative to Mohs Micrographic Surgery. *J Surg Oncol*. 2005; 91: 120-5.
  37. Pitman GH, Kopf AW, Bart RS, et al. Treatment of lentigo maligna melanoma. *J. Ann Dermatol Dermatol Surg Oncol*. 1979 Sep; 5: 727-37.
  38. Coleman WP, Davis RS, Reed RJ, et al. Treatment of lentigo maligna and lentigo maligna melanoma. *J Dermatol Surg Oncol*. 1980; 6: 476-9.
  39. Tsang RW, Liu F-F, Wells W, et al. Lentigo maligna of the head and neck. *Arch Dermatol*. 1994; 130: 1008-12.
  40. Marsden JR, Sanders DSA. Lentigo maligna: surgical treatment. *J Eur Acad Dermatol Venereol*. 1995; 5: 100-2.
  41. Hill DC, Gramp AA. Surgical treatment of lentigo maligna and lentigo maligna melanoma. *Australas J Dermatol*. 1999; 40: 25-30.
  42. Robinson JK. Margin control for lentigo maligna. *J Am Acad Dermatol* 1994; 31: 79-85.
  43. Cohen LM, McCall MW, Zax RH. Mohs micrographic surgery for lentigo maligna melanoma: a follow up study. *Dermatol Surg* 1998; 24: 673-7.
  44. National Institutes of Health Consensus Development Conference Statement on Diagnosis and Treatment of Early Melanoma, January 27-29, 1992: *Am J Dermatopathol* 1993; 15: 34-43; discussion 46-51.
  45. Grande DJ, Koranda FC, Whittaker DC. Surgery of extensive, sub-clinical lentigo maligna melanoma. *J Dermatol Surg Oncol* 1982; 8: 493-6.
-

# Linfomas cutáneos

*Cutaneous lymphomas.*

Xavier Rueda,<sup>1</sup> Carolina Cortés.<sup>2</sup>

1. Dermatólogo oncólogo. Dermatopatólogo. Instituto Nacional de Cancerología. Bogotá.

2. Residente segundo año dermatología. Universidad Nacional de Colombia. Bogotá.

## Correspondencia:

Xavier Rueda.

ruedalozada@yahoo.com

Recibido: Abril 07 de 2008.

Aceptado: Mayo 10 de 2008.

No se reportan conflictos de intereses.

## Resumen

Los linfomas cutáneos son procesos linfoproliferativos malignos –de linfocitos T, NK o B– cuya primera manifestación clínica es la presencia de lesiones cutáneas sin existir enfermedad extracutánea en el momento del diagnóstico.

Se discute la reciente clasificación propuesta por la WHO-EORTC y se revisan los diferentes linfomas cutáneos desde el punto de vista del diagnóstico clínico-patológico, del pronóstico y del tratamiento.

**PALABRAS CLAVE:** Linfomas, clasificación, terapia.

## Summary

Primary cutaneous lymphomas are neoplastic lymphoproliferative disorders that present in the skin without any signs of extracutaneous disease based on results of initial staging.

This review covers the spectrum of cutaneous lymphomas on the basis of the new WHO/EORTC classification and contains information about diagnosis, prognosis and treatment for each disorder.

**KEY WORDS:** Lymphomas, classification, treatment.

## Introducción

Los linfomas cutáneos son procesos linfoproliferativos malignos –de linfocitos T, NK o B– cuya primera manifestación clínica es la presencia de lesiones cutáneas sin existir enfermedad extracutánea en el momento del diagnóstico, pudiéndose observar afectación ganglionar o visceral en el curso de la enfermedad.

Diversos estudios han demostrado que los linfomas cutáneos primarios y los linfomas ganglionares no Hodgkin, aunque idénticos desde el punto de vista morfológico, constituyen entidades diferentes tanto desde el punto de vista clínico como biológico, razón por la cual fue requerida una nueva clasificación de esta patología. La clasificación aceptada mundialmente en la actualidad es la propuesta por la WHO-EORTC publicada en 2005.

En la presente revisión nos basaremos en esta última clasificación y nos centraremos con particular detalle

en la mycosis fungoides, que es el linfoma cutáneo más frecuente y con el que el dermatólogo está más familiarizado.

## Epidemiología

Los linfomas cutáneos (LC) ocupan el segundo lugar en frecuencia, entre los linfomas no Hodgkin extranodales, su incidencia anual a nivel mundial es de 0,5 a 1 por 100.000 habitantes y sólo son precedidos en este grupo por los linfomas gastrointestinales.<sup>1</sup> El 65% de los casos corresponden a linfomas T, el 25% a linfomas B y el resto a otros linfomas (NK y precursores).<sup>2</sup>

Estas neoplasias aparecen fundamentalmente entre los 40 y los 60 años y son 2,2 veces más frecuentes en el sexo masculino que en el femenino. Las presentaciones clínicas más comunes son la mycosis fungoides (MF) y el síndrome de Sézary (SS).<sup>1,2</sup>

## Clasificación de los linfomas cutáneos

A lo largo de la historia ha habido muchas clasificaciones de los linfomas basadas en los conocimientos de la época en que fueron hechas. Las clasificaciones modernas surgen con el advenimiento de la inmunohistoquímica que permitió distinguir entre los diferentes tipos de linfocitos, indistinguibles desde el punto de vista morfológico.<sup>3,4</sup> Inicialmente, los linfomas cutáneos se incluían dentro de los linfomas nodales.<sup>5</sup>

Rápidamente y con el liderazgo de la Organización Europea para la Investigación y Tratamiento del Cáncer (EORTC por sus siglas en inglés) resultó evidente que se debía realizar una clasificación específica de los linfomas cutáneos por su comportamiento biológico diferente de los linfomas nodales. En la clasificación EORTC de 1997 se incluye un número bien definido de linfomas cutáneos de células T y B y algunas entidades clasificadas como provisionales.<sup>6,7,8</sup> También se hacía distinción entre las entidades indolentes, intermedias o con un comportamiento clínico agresivo. Esta clasificación permitió al clínico un esquema mental organizado para la evaluación y estadificación clínica, escogencia del mejor tratamiento y pronóstico de los pacientes.

En 2005 aparece la nueva clasificación WHO/EORTC para los linfomas cutáneos, la cual no sólo complementa las clasificaciones de la Organización Mundial de la Salud y la EORTC sino que unifica conceptos en pro del clínico. Es de anotar que se incluyen entidades sistémicas con afectación cutánea frecuente, a diferencia de la clasificación de la EORTC que solo incluye linfomas exclusivamente cutáneos (TABLA 1).<sup>9</sup>

La clasificación WHO-EORTC se divide en tres grupos según la célula tumoral afectada:

1. Linfomas cutáneos de células T- NK
2. Linfomas cutáneos de células B
3. Neoplasias de precursores hematológicos.<sup>9</sup>

El primer grupo (linfomas T-NK) se puede subdividir a su vez en:

### A. Linfomas cutáneos primarios de células T de núcleo cerebriforme:

Mycosis fungoides y variantes, síndrome de Sézary y linfoma/leucemia de células T del adulto por HTLV1. Estos linfomas corresponden al 65% de todos los linfomas T-NK.<sup>9, 10</sup>

### B. Linfomas cutáneos primarios CD30 positivos:

Comprenden aproximadamente el 25% de los linfomas cutáneos de células T. Este grupo incluye el linfoma cutáneo primario anaplásico de células grandes (C-ALCL),

## CLASIFICACIÓN WHO-EORTC LINFOMAS CUTÁNEOS

### LINFOMAS CUTÁNEOS DE CÉLULAS T Y NK

MF

MF, variantes y subtipos

MF foliculotrópica

Reticulosis pagetoide

Granulomatosa slack skin

Síndrome de Sézary

Leucemia/linfoma de células T del adulto

Desórdenes linfoproliferativos primarios cutáneos CD30+

Linfoma cutáneo primario anaplásico de células grandes

Papulosis linfomatoide

Linfoma T subcutáneo paniculitis like

Linfoma extranodal NK/T tipo nasal

Linfoma cutáneo primario periférico de células T, inespecífico

Linfoma de células T citotóxico CD8+ epidermotrópico

agresivo cutáneo primario

Linfoma de células T cutáneo gamma/delta

Linfoma de células T pequeño/mediano pleomórfico

CD4+ cutáneo primario

Linfoma cutáneo primario periférico de células T, otro

### LINFOMAS CUTÁNEOS DE CÉLULAS B

Linfoma de células B de zona marginal cutáneo primario (LZM)

Linfoma centrofolicular cutáneo primario

Linfoma de células B grande difuso cutáneo primario, tipo de las piernas

Linfoma de células B grande difuso cutáneo primario, otros

Linfoma de células B grande intravascular (LCBGIV)

### NEOPLASIAS PRECURSORAS HEMATOLÓGICAS

Neoplasia hematodérmica CD4+/CD56+ (linfoma de células NK blástico)

TABLA 1: Clasificación WHO-EORTC linfomas cutáneos

la papulosis linfomatoide (LyP) y los casos intermedios. En este grupo es importante hacer el diagnóstico diferencial con mycosis fungoides que presentan transformación a C-ALCL, linfomas nodales con compromiso cutáneo secundario y con otras patologías que pueden presentar linfocitos CD30 positivo como infecciones virales, reacciones medicamentosas y reacciones a picadura de artrópodos.<sup>9,11</sup> Recordemos que por el contrario de los ALCL sistémicos, los cutáneos expresan antígeno linfocitario cutáneo (CLA) pero no expresan antígeno de membrana epitelial (EMA) ni kinasa de linfoma anaplásico.<sup>12,13</sup>



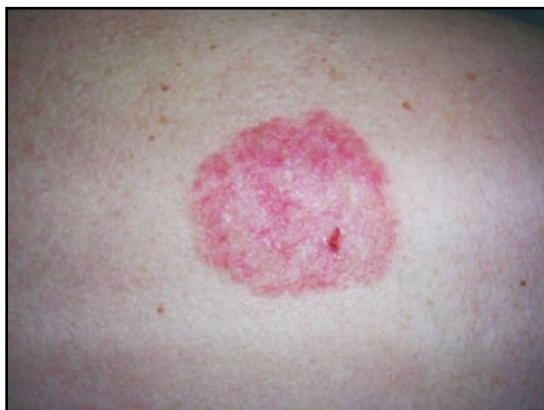

FIGURA 1: Placa de mycosis fungoides en la espalda.

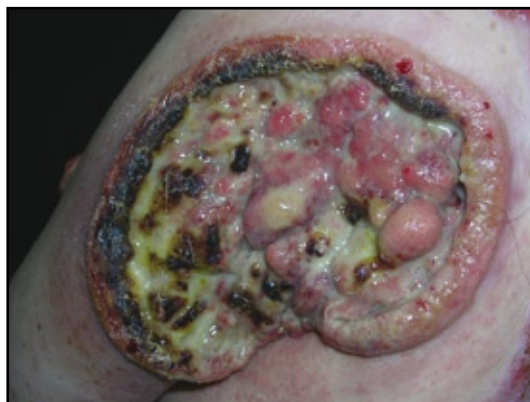

FIGURA 3. Voluminoso tumor ulcerado en un paciente con mycosis fungoides.

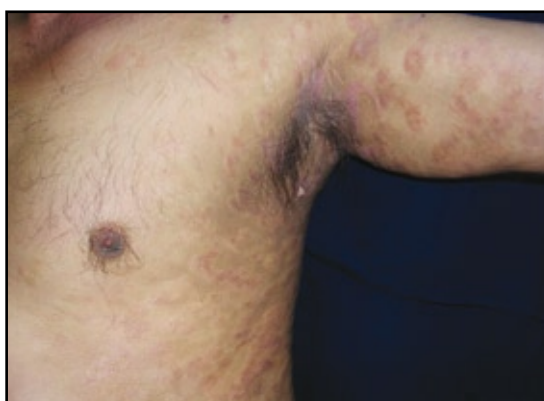

FIGURA 2. Placas extensas de mycosis fungoides en el tronco y las extremidades.

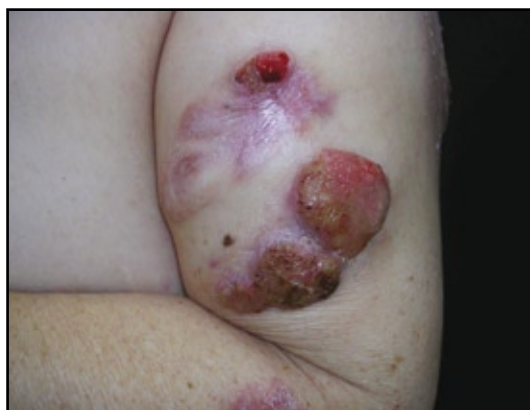

FIGURA 4. Tumores en el brazo de un paciente con mycosis fungoides.

### C. Otros linfomas cutáneos de células T:

Comprenden el 10% de los linfomas cutáneos de células T-NK. Este último grupo incluye entidades clínico-patológicas bien definidas (linfoma de células T subcutáneos paniculitis-like (SPTL), linfoma extranodal NK/T tipo nasal) y un grupo de entidades provisionales agrupados bajo la denominación de linfomas T periféricos inespecíficos (linfoma cutáneo de células T agresivo epidermotrópico CD8, linfoma cutáneo de células T gamma/delta, y los linfomas cutáneos de células T pequeño/mediano CD4+).<sup>9, 14</sup>

El segundo grupo (linfomas B) se divide en:

- **A.** Linfomas B de bajo grado como los linfomas cutáneos B de la zona marginal de tipo MALT y los linfomas cutáneos centrofoliculares.
- **B.** Linfomas B de alto grado como los linfomas B difusos de células grandes y los linfomas B intra-vasculares.

El tercer grupo (neoplasias precursoras hematológicas) esta representado por la neoplasia hematodérmica CD4+/CD56+.

## Linfomas cutáneos de células T y NK

### 1. Mycosis fungoides (MF)

Es el tipo más común de linfomas cutáneos de células T, se considera responsable del 50% de todos los linfomas cutáneos primarios y se caracteriza por la proliferación de linfocitos T pequeños-medianos de núcleo cerebriforme.<sup>2, 9, 14</sup>

**1.1 CLÍNICA:** Clásicamente afecta a adultos mayores (edad media 55-60 años), pero también puede presentarse en niños y adolescentes. Tiene predilección por el género masculino con un ratio de 2 / 1.<sup>2, 10, 14</sup>

Es una entidad crónica, indolente, que inicia con la formación de parches y placas que evolucionan lentamente a tumores. Los estadios iniciales son particularmente difíciles de diagnosticar y requieren una estricta correlación clínico patológica. De manera característica, los parches y placas (FIGURAS 1 Y 2) tienen predilección inicial por las áreas no fotoexpuestas, tienen formas variadas y tamaños que van de 2-3 centímetros a 10-15 centímetros. Los tumores (FIGURAS 3 Y 4) aparecen

<p><b>T: Piel</b></p> <p>T1: parches limitados, pápulas y/o placas que cubran &lt;10% de la superficie de la piel.  T1a parches únicamente  T1b placas +/- parches.</p> <p>T2: parches, placas o pápulas que afectan &gt;10% de la superficie de la piel.  T2a: parches únicamente  T2b: placas +/- parches.</p> <p>T3: 1 o más tumores (&gt; a 1 cm de diámetro)</p> <p>T4: eritema confluyente que afecte una superficie igual o mayor a 80% de la superficie corporal total</p>
<p><b>N: Ganglios</b></p> <p>N0: ausencia de ganglios clínicamente anormales. No requieren biopsia.</p> <p>N1: ganglios linfáticos clínicamente anormales; clasificación histopatológica Dutch 1 o NCI LN0-2  N1a: rearreglo clonal de TCR negativo  N1b: rearreglo clonal de TCR positivo</p> <p>N2: ganglios linfáticos clínicamente anormales; clasificación histopatológica Dutch 2 o NCI LN3  N2a: rearreglo clonal de TCR negativo  N2b: rearreglo clonal de TCR positivo</p> <p>N3: ganglios linfáticos clínicamente anormales; clasificación histopatológica Dutch 3-4 o NCI LN4. Rearreglo clonal positivo o negativo.</p> <p>Nx: ganglios linfáticos clínicamente anormales; sin confirmación histológica</p>
<p><b>M: Vísceras</b></p> <p>M0: ausencia de compromiso visceral.</p> <p>M1: compromiso visceral presente</p>
<p><b>B: Sangre</b></p> <p>B0: ausencia de compromiso significativo en sangre periférica: &lt;5% de células de Sézary, y no cumplen criterios para ser B2  B0a: rearreglo clonal de TCR negativo  B0b: rearreglo clonal de TCR positivo</p> <p>B1: bajo compromiso tumoral: &gt;5% de células de Sézary en sangre periférica pero sin cumplir criterios para ser B2  B1a: rearreglo clonal de TCR negativo  B1b: rearreglo clonal de TCR positivo</p> <p>B2: alto compromiso tumoral: conteo absoluto de células de Sézary &gt; o igual a 1000/uL con rearreglo clonal positivo.</p>

**TABLA 2:** Revisión de la clasificación TNM PARA Mycosis Fungoides y Síndrome de Sézary ISCL/EORTC

posteriormente en la evolución de la enfermedad y se definen actualmente por lesiones que sean mayores de un centímetro. Los tumores pueden ulcerarse y esto constituye un factor de mal pronóstico. Los pacientes pueden progresar también a eritrodermia y en estadios avanzados ver comprometidos los ganglios y los órganos internos.<sup>9, 14</sup>

**1.2 HISTOLOGÍA:** Las lesiones en parche tempranas presentan un infiltrado perivascular compuesto por linfocitos con tendencia a alinearse en la membrana basal y comienzan a invadir la epidermis en ausencia de espongiosis (epidermotropismo). Las células atípicas (núcleo cerebriforme) no son fácilmente detectables en esta etapa.<sup>9, 12</sup>

En las placas, el infiltrado es más denso y de tipo liquenoide. El epidermotropismo es más pronunciado; se observa colecciones intraepidérmicas de células atípicas, (microabscesos de Pautrier), las cuales son carac-

terísticas (un tercio de los casos).<sup>2,9</sup> Cuando las lesiones evolucionan a tumores, el infiltrado dérmico se torna difuso y el epidermotropismo se pierde progresivamente. Las células tumorales aumentan en número y tamaño. Cuando histológicamente se observa transformación a linfoma de células grandes la enfermedad es de pobre pronóstico.<sup>15,16</sup>

**1.3 INMUNOHISTOQUÍMICA:** Las células neoplásicas tienen un fenotipo de células T ayudadoras maduras: CD 3+, CD 4+, CD45RO+, CD8-. En raras ocasiones puede evidenciarse un fenotipo CD8+, CD4-. La pérdida de antígenos PAN-T como CD2, CD3, CD 5 y CD7 ayuda en el diagnóstico.

En el 10% de los pacientes puede presentarse la expresión de TIA-1 (antígeno 1 intracelular de células T) y Granzima B, marcadores de citotoxicidad, sin que esto afecte el pronóstico general de la enfermedad.<sup>9,17,18</sup>

ESTADIO	T	N	M	B
IA	1	0	0	0,1
IB	2	0	0	0,1
II	1,2	1,2	0	0,1
IIB	3	0-2	0	0,1
III	4	0-2	0	0,1
IIIA	4	0-2	0	0
IIIB	4	0-2	0	1
IVA1	1-4	0-2	0	2
IVA2	1-4	3	0	0-2
IVB	1-4	0-3	1	0-2

TABLA 3: Estadificación ISCL/EORTC para MF/SS

**1.4 BIOLOGÍA MOLECULAR:** Se detecta rearreglo clonal del receptor de las células T, en la mayoría de los casos, incluyendo los estadios tempranos.<sup>9, 19</sup>

**1.5 ESTADIFICACIÓN:** El TNM de la MF ha presentado diversas actualizaciones a través del tiempo. El TNM original con el que se había trabajado hasta el 2007 fue realizado por el grupo cooperativo de mycosis fungoides (MFCG) en 1979. Esta estadificación fue revisada en el año 2007 por la Sociedad Internacional de Linfomas Cutáneos (ISCL por sus siglas en ingles) y la EORTC, y es la que debemos usar en la actualidad. (TABLA 2)<sup>20,21</sup>

#### T: Tumor

En el sistema de clasificación original se incluía el estadio T0 que se aplicaba a las lesiones sospechosas clínica e histológicamente; este estadio es eliminado en la nueva estadificación ya que se requiere un diagnóstico confirmado para el estadiaje.

El nuevo TNM hace más claridad acerca de la clasificación clínica de las lesiones en parches, placas o tumores, ya que esta distinción es de suma importancia para el pronóstico de los pacientes, e incluye un subestadio a ó b según el compromiso de parches solamente o la presentación mixta de parches y placas.<sup>20</sup>

En la clasificación inicial, el 1% de la superficie corporal era definido como el equivalente a la superficie palmar. Actualmente la superficie palmar, incluyendo la superficie de los dedos, es menor al 1% de la superficie corporal total (0.8%), y excluyendo la superficie de los dedos es del 0.5%.

Hasta el momento no se conoce a ciencia cierta el valor pronóstico del número de tumores, su tamaño o su localización anatómica. En el TNM original se requerían mínimo tres tumores para clasificar la enfermedad en estadio tumoral. La ISCL/EORTC propone que para

clasificar a un paciente en estadio tumoral se requiera de un solo tumor que presente un tamaño igual o mayor a 1 cm para ser T3.<sup>20</sup>

#### N: Node (ganglios)

La revisión de la ISCL/EORTC define los ganglios periféricos anormales como aquellos que miden igual o más de 1.5 cm, o cualquier ganglio periférico que sea palpable en el examen físico, que sea irregular, firme y de consistencia dura.

La ISCL/EORTC recomienda la realización de biopsia escisional como método evaluativo de los ganglios linfáticos. Adicionalmente en el estudio histológico habitual debe realizarse inmunohistoquímica, citometría de flujo y/o análisis citogenético.<sup>20</sup>

#### M: Metástasis

La ISCL/EORTC considera metástasis cuando un órgano diferente a la piel, los ganglios o la sangre está comprometido. La esplenomegalia con confirmación histológica o sin ella se considera como compromiso visceral. El compromiso hepático puede ser sospechado por el examen físico, alteraciones en el perfil hepático pero este sí debe ser confirmado por medio de una biopsia. La nueva clasificación recomienda realizar biopsia de medula ósea si el paciente con MF/SS presenta compromiso sanguíneo clasificado como B2.<sup>20</sup>

#### B: Blood (sangre)

B0 representa el compromiso de 5% o menos de células de Sézary.

B1 se define como más del 5% de células de Sézary pero menos de 1000 células /microlitro en el conteo absoluto.

B2 se define como compromiso sanguíneo de más de 1000 células/microlitro con rearreglo clonal del receptor de células T (TCR) o con uno de los dos criterios establecidos por la ISCL: 1) Relación CD4/CD8 de 10 ó más, ó 2) incremento en las células CD4+ con un fenotipo anormal.

Según el TNM, la nueva estadificación de la MF es la descrita en la Tabla 3.

**1.6 PRONÓSTICO:** La MF en la mayoría de las ocasiones evoluciona lentamente. Esta evolución puede llevar años e incluso décadas. Además, sólo una pequeña proporción de pacientes con afectación exclusivamente cutánea desarrollará compromiso extracutáneo y su causa de fallecimiento será la MF.<sup>20, 22</sup>

Las variables que más influyen son el tipo de lesión, la extensión cutánea, el compromiso ganglionar y extracutáneo. Todas estas variables están recogidas en la clasificación TNM.

Los pacientes con enfermedad limitada en forma de parches/placas (T1, estadio IA) tienen un excelente pronóstico, con una sobrevida similar a la esperada en la

población normal para su edad y sexo. El riesgo de progresión para estos pacientes dentro de los diez primeros años es del 5-10%.<sup>2, 20, 23</sup>

Los pacientes que tienen afectado más del 10% de su superficie corporal (T2) tienen una sobrevida media algo mayor de once años, lo cual es menor a la población control. Aun así no se han encontrado diferencias estadísticamente significativas en cuanto a sobrevida con el estadio IA, pero sí presentan una mayor frecuencia de progresión de la enfermedad (20-24%).<sup>9, 20</sup>

Los pacientes con tumores cutáneos (T3) tienen un peor pronóstico, con una supervivencia media de 4-6 años. No obstante, varios estudios indican que pacientes con afectación tumoral sin afectación extracutánea tienen una sobrevida a los 5 años del 70-80%.<sup>2, 9</sup>

Los pacientes con eritrodermia (T4) tienen supervivencias del 40% a los 5 años y del 20% a los 10 años. Kim y cols. han publicado recientemente varios factores pronósticos de estos pacientes eritrodérmicos. Edad de presentación >65 años, estadiaje (IV mayor que III) y células de Sézary circulantes (>5%) se asociaban a peor pronóstico. De este modo distingue tres subgrupos: A) pronóstico desfavorable (2/3 factores pronósticos) con una supervivencia entre 1 a 5 años; B) intermedio (1 factor pronóstico desfavorable) con una media de 3 a 7 años; C) favorable (ningún factor pronóstico) con sobrevida media de diez años.<sup>9</sup>

Los pacientes con afectación extracutánea en el diagnóstico, tanto ganglionar (IVA) como visceral (IVB), tienen una sobrevida media menor de dos años. Todavía es objeto de debate el papel pronóstico de las adenopatías palpables, pero histológicamente no son afectadas por MF. Algunos trabajos reportan una menor supervivencia en estos casos, mientras que en otros ésta no se ve modificada.<sup>2, 9, 20</sup>

**1.7 TRATAMIENTO:** Los linfomas de bajo grado como la MF no son curables en etapas tempranas con tratamientos enérgicos y es por esto que se recomienda internacionalmente un tratamiento secuencial por estadios. Las diferentes opciones terapéuticas pueden clasificarse en tres grupos: tratamientos locales, tratamientos sistémicos y terapias experimentales.

En el Instituto Nacional de Cancerología de Colombia usamos un esquema de tratamiento basado en la estadiificación del paciente, siempre utilizando en primer lugar los tratamientos menos vigorosos, aumentando la complejidad conforme a la respuesta del paciente y utilizando en último lugar la poliquimioterapia y los tratamientos experimentales. A continuación y a manera de ejemplo comentaremos nuestro protocolo que puede servir como una guía de manejo práctico no estricta y que posee muchas excepciones.

## Estadios tempranos: estados IA, IB, IIA

### Primera opción: PUVAterapia

El esquema de tratamiento que usamos comprende dos fases: aclaramiento y mantenimiento. La fase de aclaramiento dura cuatro meses a razón de tres sesiones por semana. Usualmente al final de esta fase tenemos un control completo de la enfermedad y pasamos a la fase de mantenimiento utilizando durante toda ella la dosis de aclaramiento del paciente. Iniciamos con un mantenimiento de una sesión por semana durante seis meses y posteriormente disminuimos el número de sesiones a dos por mes y finalmente a una por mes.

La duración completa del tratamiento es de cinco años, para un total de sesiones acumuladas de cerca de 140. Este esquema varía según la respuesta del paciente. En la actualidad no existe consenso sobre cual es el mejor esquema de PUVAterapia y sobre todo sobre la duración completa de la misma. En pacientes jóvenes con lesiones tipo parche o en pacientes con intolerancia al psoraleno puede utilizarse otros tipos de fototerapia como UVB, pero la respuesta es menor que con PUVA.<sup>24, 25</sup> Esta terapia puede ser complementada con el uso de esteroides tópicos de alta potencia.

### Segunda opción: Mostaza nitrogenada tópica o carmustina tópica.

Es otra alternativa, con tasas de remisión similares a la PUVAterapia, pero son de consecución más difícil en nuestro medio. La mostaza nitrogenada induce remisión completa entre el 30-60% de los pacientes.<sup>24, 25</sup> Los efectos adversos más comunes de la mostaza nitrogenada son la dermatitis alérgica e imitativa de contacto, prurito e hiperpigmentación. Los pacientes pueden presentar reacciones de hipersensibilidad en el 35-58 % de los casos. La carmustina tópica (BCNU) tiene una eficacia similar.<sup>24</sup>

### Tercera opción: Terapias experimentales

Se ha usado el bexaroteno tópico y el imiquimod. Estas terapias son onerosas y requieren seguimientos a largo plazo. Es posible que ocupen un puesto como terapias adyuvantes similares a los esteroides tópicos en lesiones localizadas.<sup>24, 26</sup>

### Casos resistentes

De manera secuencial usamos interferón alfa sistémico, monoquimioterapia con metotrexate o clorambucil según los casos.<sup>24, 27</sup>

## Estadio tumoral: estado IIB

### Primera opción: radioterapia

Si el número de tumores es relativamente limitado la primera opción es la radioterapia convencional. Posteriormente utilizamos terapia de mantenimiento con PUVAterapia, dadas las altas tasas de progresión de la enfermedad. En los casos avanzados la terapia ideal es la



irradiación corporal total con electrones, de que desafortunadamente no disponemos en el INC.<sup>24</sup>

### **Segunda opción: quimioterapia sistémica**

En los casos en que no es posible irradiar o en los casos resistentes utilizamos la quimioterapia sistémica. En primera instancia usamos la monoquimioterapia a altas dosis como el metotrexato o la doxorubicina liposomal. Las terapia CHOP (ciclofosfamida, hidroxidoxorubicina, vincristina, y prednisolona) y EPOCH (etoposido, prednisona, vincristina, doxorubicina, y ciclofosfamida) son reservadas para el final. Como en el caso anterior completamos el tratamiento inicial con un mantenimiento con PUVAterapia.

### **Tercera opción: terapias experimentales**

El bexaroteno es un retinoide de alta afinidad por el RXR (receptor X de retinoides); fue aprobado por la FDA (Food and Drug Administration) en 1999 para el tratamiento de pacientes con MF refractaria a dosis de 300 mg/m<sup>2</sup> por día, con tasas de respuesta reportadas entre el 20% al 67%. Combinado con PUVA en pacientes en estadio IA a IIB requiere dosis más bajas (150-300 mg/día) con tasas de respuesta más altas.<sup>24, 26</sup>

## **Estado eritrodérmico: estado III**

### **Primera opción: Fotoféresis extracorpórea**

Internacionalmente el tratamiento de elección es la fotoféresis extracorpórea (el INC no dispone de esta técnica). En esta terapia se remueven los leucocitos por leucoféresis después de la ingestión o exposición a 8-metoxipsoraleno (8-MOP) y se irradian las células con UVA. Reporta tasas de respuesta adecuadas en pacientes que no presentan un gran compromiso de células sanguíneas.<sup>24</sup>

### **Segunda opción: PUVAterapia + interferon alfa**

El interferón más utilizado en el tratamiento de la MF es el interferón alfa subtipo 2a. La dosis óptima de este medicamento no ha sido determinada todavía pero se recomienda el uso de bajas dosis (3- 12 millones de unidades subcutáneas tres veces por semana). Los efectos adversos reportados son fiebre, escalofríos, letargia, hepatotoxicidad, leucopenia y disfunción tiroidea.<sup>24, 26</sup>

### **Tercera opción: monoquimioterapia**

Se utiliza la clásica combinación de clorambucil + prednisona o bajas dosis de metotrexato.

## **Estado avanzado por compromiso sistémico: estado IV**

### **Primera opción: poliquimioterapia**

La quimioterapia como tratamiento en pacientes con enfermedad avanzada requiere de la utilización de múltiples agentes. Dosis semanales de metotrexato, clorambucilo oral y etoposido intravenoso han reportado tasas de respuesta completa del 33%. La terapia CHOP (ciclofosfamida, hidroxidoxorubicina, vincristina, y pred-

nisolona) y EPOCH (etoposido, prednisona, vincristina, doxorubicina y ciclofosfamida) pueden presentar tasas de respuesta hasta del 80% con resolución completa.

### **Segunda opción: terapias experimentales**

Denileukin diftitox es una toxina de fusión que consiste en secuencias de interleuquina 2 (IL-2) y fragmentos de toxina diftérica. Fue aprobada por la FDA como tratamiento para MF y otros desórdenes linfoproliferativos que expresen alta afinidad por el receptor de IL-2 (CD25).

Anticuerpos monoclonales de CD52 (alemtuzumab) y CD4 han sido utilizados en el tratamiento de pacientes con MF avanzadas y refractarias con resultados optimistas, pero existe el debate del riesgo/beneficio ya que tienen efectos adversos serios como cardiotoxicidad. Estos nuevos medicamentos se continúan estudiando.<sup>24, 28</sup>

**1.8 MYCOSIS FUNGOIDES INFANTIL:** Se ha estimado que del 0,5% al 5% de los casos de MF se desarrollan en la infancia y adicionalmente pacientes que han sido diagnosticados en su juventud, con frecuencia refieren síntomas desde la niñez o la adolescencia.. En la infancia, la MF presenta predilección por el género femenino en contraste con los adultos. La mayoría de los pacientes con MF diagnosticados durante la niñez y la adolescencia tienen una enfermedad limitada. La presentación más frecuente es en estadio de placa limitada o generalizada sin compromiso extracutáneo. Formas clínicas atípicas son frecuentes y entre estas la variante hipopigmentada. Afecta principalmente a pacientes con fototipos de piel 4 y 5 por lo cual puede confundirse con pitiriasis alba, eczemas, vitiligo o hipopigmentación postinflamatoria. Clínicamente se observan placas o parches hipopigmentados de bordes netos. En contraste con la MF de los adultos los pacientes no refieren prurito ni ningún otro síntoma. El motivo de consulta de los padres es simplemente estético.<sup>2</sup>

El estudio histopatológico e inmunohistoquímico es idéntico al de la MF en el adulto, aunque en los pacientes con MF hipopigmentada las células neoplásicas pueden presentar fenotipo CD8+ y/o citotóxico sin que esto afecte el pronóstico.<sup>2,9,10</sup>

## **2. Variantes y subtipos de la MF**

Han sido descritas múltiples variantes clínicas e histológicas de la micosis fungoides, algunas con un comportamiento similar a la forma clásica, por lo cual no son consideradas por separado. Por el contrario, las variantes foliculotrópica, reticulosis pagetoide y la variante piel laxa granulomatosa tienen unas características clínicas y hallazgos histopatológicos únicos que deben ser considerados por aparte.

**2.1 MYCOSIS FUNGOIDES FOLICULOTRÓPICA:** Se caracteriza por la presencia de infiltrados linfoides atípicos foli-



culotrópicos. Muchos de los casos presentan degeneración mucinosa de los folículos pilosos. Se ha evidenciado que la presencia o no de mucinosis folicular no altera el comportamiento ni el pronóstico de la enfermedad.

Se presenta en la mayoría de los casos en adultos pero también puede afectar a niños y adolescentes. Los hombres son más afectados que las mujeres. Clínicamente se caracteriza por la presencia de pápulas foliculares, lesiones acneiformes, placas induradas y ocasionalmente tumores que de manera preferencial afectan la cabeza y el cuello. Las áreas afectadas presentan alopecia.<sup>9,28</sup> El infiltrado dérmico es perivascular y perianexial con un compromiso del epitelio folicular por células hiperclomáticas con núcleos cerebriformes de pequeño y mediano tamaño. La mayoría de los casos presenta degeneración mucinosa del epitelio folicular (mucinosis folicular).

El estudio con inmunohistoquímica es similar al de la MF: CD3+, CD4+, CD8- y adicionalmente pueden observarse células blásticas CD30+.<sup>9,13</sup>

La sobrevida a 5 años es del 70-80%. La radioterapia con electrones es el tratamiento más exitoso, ya que el compromiso profundo de los folículos se escapa a la acción de la PUVA o tópicos como la mostaza nitrogenada. Se han propuesto terapias alternativas como el uso combinado de PUVA y retinoides.<sup>2,9,28</sup>

**2.2 RETICULOSIS PAGETOIDE:** Es una variante de la MF caracterizada por la presencia de una placa única con una proliferación intraepidérmica de linfocitos neoplásicos. El denominación reticulosis pagetoide debe ser utilizada únicamente para la variante localizada (Woringer-Kolop) y no para la generalizada (Ketrón-Goodman)

Se caracteriza por la presencia de una placa solitaria psoriasiforme, la cual se localiza usualmente en las extremidades. En contraste con la MF clásica el compromiso extracutáneo nunca ha sido reportado.<sup>9</sup>

Se observa una epidermis hiperplásica con marcada infiltración de células pagetoides atípicas. Estas células presentan un núcleo cerebriforme, citoplasma vacuolado y son de tamaño mediano a grande. La dermis papilar presenta un abundante infiltrado de linfocitos e histiocitos reactivos y no se observan células T neoplásicas. La inmunohistoquímica revela que las células tumorales son linfocitos T.<sup>1,13</sup> El tratamiento de elección es la cirugía. En pacientes en los cuales la cirugía este contraindicada los tratamientos tópicos con mostaza nitrogenada, corticoesteroides o radioterapia son los de elección.<sup>9</sup>

**2.3 PIEL LAXA GRANULOMATOSA:** Es un subtipo muy raro de MF, caracterizado por la presencia de áreas de piel laxa e histológicamente infiltrados granulomatosos asociados a células T clonales.

El paciente presenta áreas circunscritas de piel laxa en exceso, con predilección de las axilas y las ingles.

En el estudio histopatológico se observa un infiltrado

dérmico denso granulomatoso dérmico, el cual contiene células atípicas de núcleo cerebriforme, histiocitos, macrófagos, células gigantes multinucleadas con fenómeno de emperipolesis (células T tumorales dentro de los macrófagos). La destrucción del tejido elástico se demuestra gracias a las coloraciones especiales. Las células tumorales son CD3+, CD4+, CD8-; los macrófagos, CD68+. Cambios clásicos de MF pueden encontrarse también en los cortes histológicos.<sup>2,9</sup> Ya que los casos son extremadamente raros no hay mucha experiencia, pero la radioterapia se considera como tratamiento útil. Los casos manejados con cirugía han presentado altas tasas de recidiva.

### 3. Síndrome de Sézary (SS):

Se define como un linfoma cutáneo con hallazgos clínicos característicos como eritrodermia, hiperqueratosis palmo plantar, linfadenopatías, prurito y diseminación leucémica de células neoplásicas T en sangre periférica.

En la WHO/EORTC lo definen como la triada de eritrodermia, adenopatías generalizadas y la presencia de células de Sézary en piel, ganglios y sangre periférica. La ISCL recomienda que para la realización del diagnóstico se deben incluir uno o más de los siguientes criterios: conteo absoluto de células de Sézary de al menos 1000 células / mm<sup>3</sup>; evidencia de alteraciones inmunofenotípicas, o la presencia de células T clonales en sangre periférica por métodos citogenéticos.<sup>9,20</sup>

**3.1 CLÍNICA:** Se presenta casi de manera exclusiva en adultos. Se caracteriza por eritrodermia, con marcada exfoliación, edema y liquenificación. Se asocia con intenso prurito. Otras manifestaciones clínicas comunes son las linfadenopatías, la alopecia, la onicodistrofia y la hiperqueratosis palmo plantar.

**3.2 HISTOLOGÍA:** Los hallazgos son similares a los de la MF aunque el infiltrado es más monomorfo y el epidermotropismo puede estar ausente. En más de un tercio de las biopsias tomadas en pacientes con SS los hallazgos son inespecíficos, por lo cual se requiere la toma de varias biopsias antes de establecer el diagnóstico preciso. Las células tumorales expresan fenotipo de células T ayudadoras: CD3+, CD4+, CD8-, CD30-, CD45RO+. Las células circulantes pueden presentar pérdida del CD 7 y CD 26.<sup>2,9</sup>

El receptor de células T presenta un rearreglo clonal y este es uno de los hallazgos característicos que diferencian al SS de otras formas de eritrodermia.<sup>9,29</sup>

**3.4 PRONÓSTICO Y TRATAMIENTO:** El pronóstico es generalmente pobre, con una sobrevida promedio entre dos a cuatro años.

La fotoféresis extracorpórea sola o en combinación con otras modalidades de tratamiento como interferón

alfa, ha sido reportada como tratamiento efectivo en SS y MF eritrodérmica, con tasas de respuesta entre 30-80%. También se puede utilizar monoquimioterapia sistémica con clorambucil o con metotrexato. Las terapias con PUVA y corticoides tópicos potentes han sido establecidas como tratamiento adyuvante. Estudios recientes han incluido bexaroteno y alemtuzumab, pero los efectos a largo plazo todavía no han sido establecidos.<sup>24</sup>

#### 4. Linfoma / leucemia de células T del adulto

Es un linfoma asociado al virus HTLV-1. La presencia de lesiones en piel es generalmente manifestaciones de enfermedad diseminada. Aun así, se han reportado pacientes en los cuales solo existe compromiso cutáneo.<sup>2</sup>

**4.1 CLÍNICA:** Se presenta de manera endémica en áreas con alta prevalencia de HTLV-1 como Japón, Sudamérica, islas del Caribe y África central.

Se desarrolla entre el 1% al 5% de la población después de dos décadas de ser seropositivos al virus. Se han descrito varias formas clínicas de la enfermedad. Los pacientes que presentan la enfermedad aguda se caracterizan por la presencia de leucemia, linfadenopatías, hepatoesplenomegalia y manifestaciones cutáneas en 50% de ellos, las cuales pueden variar entre nódulos y tumores (33%), pápulas generalizadas (22%), placas (19%) o cuadro eritrodérmico. Son frecuentes la hipoalbuminemia, hipergamaglobulinemia y la hipercalcemia. La presentación crónica tiene manifestaciones cutáneas en casi la totalidad de los pacientes y clínicamente recuerdan a la MF clásica.<sup>2,9</sup>

**4.2 HISTOLOGÍA:** Se observa un infiltrado difuso dérmico superficial de células T de tamaño mediano con núcleo pleomórfico o poli lobulado (células con núcleo en forma de flor) que presentan marcado epidermotropismo. Son positivas para CD3, CD4 y CD25.<sup>9</sup>

**4.3 PRONÓSTICO Y TRATAMIENTO:** La sobrevida depende

de la variante clínica. En la enfermedad aguda puede variar de dos semanas a más de un año; en la crónica la sobrevida es larga pero existe el riesgo de progresar a una forma aguda, lo cual acorta la vida del paciente. Requiere manejo sistémico con quimioterapia. Sesenta por ciento de los pacientes responden a la combinación de zidovudina e interferón alfa.<sup>2</sup>

#### 5. Desórdenes linfoproliferativos cutáneos primarios CD30 +

Este es el segundo grupo más frecuente de linfomas cutáneos y engloba aproximadamente el 30% de la totalidad de los linfomas cutáneos. Este grupo comparte la expresión en sus células neoplásicas del CD30, que es uno de los receptores celulares del factor de necrosis tumoral (TNF).<sup>2,8,14</sup> Se incluyen aquí el linfoma cutáneo primario de células grandes anaplásico, la papulosis linfomatoide y los casos intermedios o borderline entre las dos entidades anteriores.

**5.1 LINFOMA CUTÁNEO PRIMARIO DE CÉLULAS GRANDES ANAPLÁSICO (FIGURAS 5 Y 6):** Es un linfoma cutáneo compuesto principalmente por células grandes, atípicas asociadas a una expresión del CD30+ mayor al 75% de la población celular, en pacientes sin historia de MF ni papulosis linfomatoide.

Afecta principalmente a hombres adultos. La mayoría de los pacientes tienen tumores o nódulos únicos, y en ocasiones pápulas que pueden presentar o no ulceración. Las lesiones pueden autoresolverse en el tiempo. En el 20% de los casos las lesiones son multifocales. El compromiso extracutáneo puede presentarse en 10% de los pacientes y consiste en compromiso de ganglios linfáticos en la mayoría de los casos.<sup>2,9</sup>

Al estudio histológico se observa un infiltrado denso nodular de células grandes CD30+ tumorales que compromete la dermis y se extiende hasta la hipodermis con

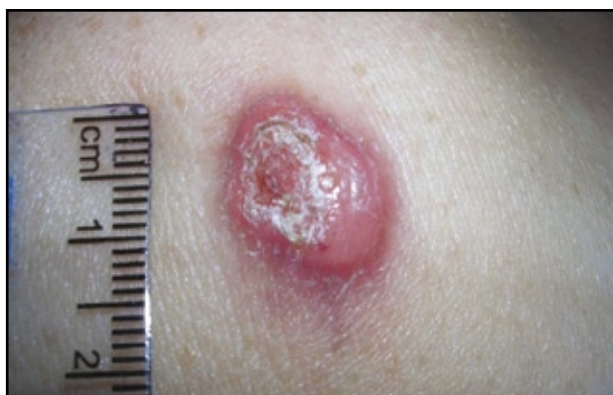

FIGURA 5: Linfoma cutáneo CD 30+.

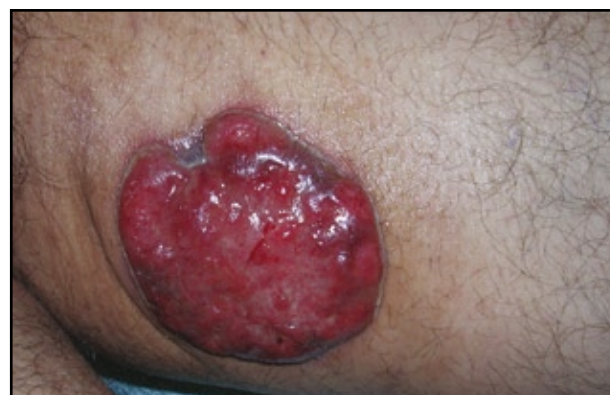

FIGURA 6: Linfoma cutáneo CD30+.

respeto de la epidermis. Estas células son ovaladas, con núcleo irregular, con nucleolo eosinófilo prominente y abundante citoplasma. Se pueden observar linfocitos reactivos en la periferia. Las células tumorales son de fenotipo T activado (CD2+, CD3+, CD4+, CD45RO+, CD25+, CD30+). Menos del 5% presentan CD8+. No expresan EMA ni ALK, que son característicos de su contraparte nodal.<sup>2,9</sup>

La sobrevida a diez años es mayor al 90%. En los pacientes que presentan compromiso ganglionar el pronóstico es similar, ya que no se altera la sobrevida. Sin embargo, 10% de los pacientes pueden fallecer a consecuencia de la enfermedad.<sup>2</sup>

Los tratamientos de primera línea son la cirugía y la radioterapia en pacientes con lesiones cutáneas únicas. En pacientes con múltiples lesiones está indicada la radioterapia o bajas dosis de metotrexate. En paciente con compromiso extracutáneo o con enfermedad rápidamente progresiva el tratamiento de elección es la doxorubicina.<sup>2,24</sup>

**5.2 PAPULOSIS LINFOMATOIDE:** Es definida como una enfermedad cutánea pápulo-nodular o pápulo-necrótica crónica, recurrente, la cual presenta hallazgos histológicos sugestivos de linfoma maligno.

Se presenta en la tercera o cuarta década de la vida, con una ligera preferencia por los hombres. También existen casos reportados en la infancia. Se caracteriza por la presencia de pápulas o nódulos, las cuales se pueden ulcerar y desaparecer en el transcurso de 3 a 12 semanas dejando cicatrices superficiales. Se localizan generalmente en el tronco y las extremidades. Las lesiones recurren múltiples veces a través de los años. La papulosis linfomatoide puede asociarse a otros linfomas en un 5 a 20% de los casos (MF, linfomas anaplásicos CD30+ o linfoma de Hodgkin).<sup>9, 30</sup>

La histología es variable. Se han descrito 3 subtipos histológicos denominados A, B y C, los cuales representan un espectro en el cual pueden sobreponerse algunos hallazgos con otros.<sup>9, 30</sup>

**Subtipo A:** Múltiples células grandes, y algunas veces células similares a las de Reed-Stenberg, se encuentran entremezcladas con numerosas células inflamatorias. Se trata de un infiltrado dérmico en cuña, asociado o no a necrosis epidérmica.

**Subtipo B:** Variante poco común (menos del 10% de las biopsias). Se caracteriza por presentar un infiltrado epidermotrópico de células pequeñas atípicas con núcleos cerebriformes similares a las observadas en la MF.

**Subtipo C:** Presenta una población uniforme de células CD30+ en dermis con pocas células inflamatorias.

Las células encontradas en los subtipos histológicos A y B son similares a las células del linfoma de células grandes anaplásico cutáneo primario. Las células atípicas

pequeñas del subtipo histológico B son CD3+, CD4+, CD8- y no expresan CD30.

Presenta un buen pronóstico. En el estudio publicado por Bekkenk y col. sólo 5 pacientes de 118 (4%) desarrollaron linfomas sistémicos y solo el 2% murieron a causa del compromiso sistémico en un periodo de 77 meses.<sup>30</sup> No se conoce ninguna terapia curativa, y ninguna terapia instaurada cambia el curso de la enfermedad. El metotrexate a bajas dosis (5-20mg/semana) es la terapia reportada más efectiva para suprimir el desarrollo de nuevas lesiones. También han sido reportadas con algún beneficio PUVA, interferón alfa, esteroides y quimioterapia tópicos. Aun así, posterior a la suspensión de los medicamentos, rápidamente las lesiones recurren.<sup>24, 30</sup>

## 6. Linfoma de células T subcutáneo (paniculitis like)

Se define como un desorden linfoproliferativo que afecta el tejido celular subcutáneo.

Existen varios fenotipos. En el caso de los linfomas T, los linfocitos tumorales pueden expresar el receptor alfa/beta o el receptor gamma/delta. En la clasificación de la WHO/EORTC solo se incluye en este grupo los linfomas alfa/beta. También están descritos raros casos de linfomas B subcutáneos.<sup>2,9</sup>

**6.1 CLÍNICA:** La mayoría de los pacientes se afectan en la quinta década de su vida sin predilección de género. La enfermedad se presenta con placas induradas o nódulos subcutáneos múltiples, ulcerados o no, predominantemente localizados en las piernas y en el tronco, simulando una paniculitis. También pueden existir síntomas sistémicos como fiebre, malestar, pérdida de peso y escalofríos.

**6.2 HISTOLOGÍA:** A primera vista la imagen histológica es la de una paniculitis lobular compuesta por linfocitos. Sin embargo, las células linfoides son atípicas y rodean los adipositos en anillo, hallazgo histológico sugestivo mas no específico. Cuando la dermis está comprometida por el infiltrado tumoral, se debe sospechar que se trata de un linfoma de fenotipo gamma/delta o CD56+.<sup>2</sup>

**6.3 INMUNOHISTOQUÍMICA:** Las células tumorales expresan antígenos de linaje T, CD2+, CD3+, CD5+, CD4-, CD8+, CD43+ y expresión de proteínas citotóxicas (TIA-1, granzyma B y perforinas).<sup>2,9</sup>

**6.4 PRONÓSTICO Y TRATAMIENTO:** Curso lentamente progresivo, algunas veces con remisión espontánea en los casos de tipo alfa/beta, pero en ocasiones cursos rápidos agresivos con compromiso sistémico o síndrome hemofagocítico. En los casos agresivos la poliquimioterapia seguida de trasplante de médula es el tratamiento de elección. Los casos más indolentes pueden controlarse con esteroides sistémicos.<sup>1,13</sup>

## 7. Linfoma extranodal de células NK/T, tipo nasal

Los linfomas extranodales de células NK/T se presentan en dos formas: la forma mucosa clásica nasal y la forma cutánea extranasal. Es un linfoma asociado al EBV, que compromete usualmente las células NK o de manera más ocasional células T citotóxicas.

**7.1 CLÍNICA:** Los linfomas NK/T nasales son relativamente frecuentes en Asia, América del Sur y Centro América. Se presentan como un tumor altamente destructivo centro facial conocido antiguamente como granuloma letal de la línea media. Se confunde frecuentemente con otras dermatosis infecciosas (leishmaniasis) o tumorales. Los pacientes pueden desarrollar síntomas sistémicos como fiebre, pérdida de peso, astenia y adinamia. Se han reportado casos asociados a síndromes hemofagocíticos.<sup>9</sup> Los linfomas NK/T cutáneos se manifiestan como placas o tumores ulcerados ubicados en el tronco y extremidades principalmente. En estos casos los síntomas sistémicos son tan frecuentes como en los linfomas nasales.

**7.2 HISTOLOGÍA:** En el estudio histopatológico se evidencia un infiltrado denso que compromete la dermis y la hipodermis con importante angiocentrismo y angiodestrucción, razón por la cual se acompaña de necrosis extensa. Pueden observarse linfocitos T pequeños, medianos y grandes, con núcleos ovalados, con la cromatina moderadamente densa y citoplasma pálido. Las células neoplásicas expresan CD2, CD56, CD3 citoplasmático, y proteínas citotóxicas (TIA-1 y granzima B). El EBV es expresado en casi todos los casos.<sup>9, 31</sup>

**7.3 PRONÓSTICO Y TRATAMIENTO:** Este linfoma es altamente agresivo e implica una sobrevida media del paciente menor a 12 meses. El factor pronóstico más importante es la presencia de compromiso extracutáneo. Bekkenk y col. en una revisión de 23 casos nuevos y 130 casos de linfomas CD56+ en la literatura encontraron que la sobrevida media en pacientes con solo compromiso cutáneo era de 27 meses vs. 5 meses cuando el paciente presentaba compromiso extracutáneo. La primera línea de manejo es la quimioterapia sistémica seguida de trasplante de médula, aunque los resultados no son siempre alentadores.<sup>31</sup>

**7.4 VARIANTE:** El linfoma cutáneo de células T hydroa vacciniforme like es un raro tipo de linfoma asociado a la infección por EBV que presenta linfocitos T CD8+ citotóxicos. Afecta casi de manera exclusiva a niños en Asia y América latina. Los pacientes presentan una erupción papulovesicular que clínicamente recuerda la hidroa vacciniforme en áreas fotoexpuestas como las extremidades y la cara. El pronóstico es muy pobre.<sup>2</sup>

## 8. Linfomas cutáneos primarios T periféricos, inespecíficos

Este grupo heterogéneo de linfomas puede dividirse en dos grupos: los linfomas citotóxicos (linfoma cutáneo primario de células T epidermotrópico citotóxico CD8+ agresivo, linfoma de células T cutáneo gamma/delta) y los linfomas no citotóxicos (linfoma cutáneo primario de células T pequeño/mediano pleomórfico CD4+, linfoma cutáneo primario de células T grandes pleomórfico).<sup>8,9</sup>

**8.1 LINFOMA CUTÁNEO PRIMARIO DE CÉLULAS T EPIDERMOTRÓPICO CITOTÓXICO CD8+ AGRESIVO:** Se caracteriza por la proliferación de linfocitos T CD8+ citotóxicos, con un comportamiento clínico agresivo.<sup>2</sup> Los pacientes presentan múltiples pápulas eruptivas diseminadas o localizadas asociadas a nódulos, placas hiperqueratósicas y tumores que pueden presentar ulceración central. Puede verse diseminación visceral a pulmón, testículos, sistema nervioso central y mucosa oral.

El estudio histopatológico muestra una epidermis acantótica o atrófica, con múltiples queratinocitos necróticos, ulceración, espongiosis variable y en algunos casos ampollas. El epidermotropismo se observa en distribución pagetoide y se caracteriza por presentar destrucción de los anexos. Las células tumorales presentan el siguiente fenotipo: Beta F1+, CD3+, CD8+, granzima B+, perforina+, TIA-1+, CD45RA+, CD45RO-, CD2-, CD4-, CD5-, CD7-.<sup>9</sup> La sobrevida media de los pacientes con esta patología es de 32 meses y el tratamiento se basa en la quimio-terapia con doxorubicina.<sup>32</sup>

**8.2 LINFOMA DE CÉLULAS T CUTÁNEO GAMMA/DELTA:** Este linfoma se caracteriza por la proliferación de células T que expresan el receptor de tipo gamma/delta, y por la presencia de placas diseminadas o nódulos ulceronecroticos, de predominio en las extremidades. El compromiso de las mucosas es frecuente pero el compromiso de ganglios linfáticos, bazo y médula ósea es infrecuente.<sup>2,9</sup> Pueden estar presentes: 1) epidermotropismo, 2) compromiso dérmico y 3) compromiso subcutáneo. Más de uno de estos patrones se puede observar en un solo paciente en diferentes biopsias o en una sola muestra. Las células neoplásicas suelen ser de mediano y gran tamaño. Es común observar apoptosis y necrosis acompañadas de angioinvasión. Las células neoplásicas expresan el TCR delta y son negativas para beta F1. Pueden ser CD4+ o CD8+ pero también ser doble negativas (CD4- CD8-) y sobre todo presentan una marcada expresión de proteínas citotóxicas (TIA1, granzima B y perforina positivas).<sup>33</sup>

La mayoría de los pacientes presentan una enfermedad agresiva. Toro y col. estudiaron una serie de 33 pacientes en los cuales reportaron una sobrevida media de 15 meses.<sup>33</sup> El manejo de elección es la quimioterapia sistémica aunque no ha mostrado resultados alentadores.



<b>T: Piel</b>
<b>T1: compromiso cutáneo solitario.</b> T1a: lesión solitaria <5 cm de diámetro. T1b: lesión solitaria > 5 cm de diámetro.
<b>T2: compromiso cutáneo regional: múltiples lesiones limitadas a una región corporal o a 2 regiones continuas.</b> T2a : toda la enfermedad compromete <15 cm de diámetro en área circular T2b : toda la enfermedad compromete >15 cm y < 30 cm de diámetro en área circular T2c : toda la enfermedad compromete > 30 cm de diámetro en área circular
<b>T3: compromiso generalizado</b> T3a: múltiples lesiones que comprometen 2 regiones corporales no continuas T3b: múltiples lesiones que comprometen 3 o más áreas corporales
<b>N: Ganglios</b> N0: ausencia de ganglios clínicamente anormales. No requieren biopsia.  N1: compromiso de un ganglio linfático periférico regional ubicado en una zona de drenaje linfático asociada al compromiso cutáneo.  N2: compromiso de 2 o más ganglios linfáticos periféricos regionales ubicados en una zona de drenaje linfático asociada al compromiso cutáneo.  N3: compromiso de ganglios linfáticos centrales.
<b>M: Vísceras</b> M0: ausencia de compromiso visceral. Excepto compromiso ganglionar.  M1: compromiso visceral presente

TABLA 4: Propuesta de clasificación TNM de la ISCL/ EORTC para linfomas cutáneos diferentes de Mycosis Fungoides y Síndrome de Sézary

**8.3 LINFOMAS CUTÁNEOS PRIMARIOS DE CÉLULAS T PERIFÉRICOS NO CITOTÓXICOS:** En este grupo se incluyen dos entidades poco frecuentes, que se diferencian entre sí por el tamaño de la célula y por su comportamiento biológico. Se trata de dos tipos de linfomas cutáneos no citotóxicos, no epidermotrópicos y usualmente CD4+. Por un lado tenemos el linfoma cutáneo CD4+ pleomórfico de células pequeñas a medianas, de buen pronóstico, y por el otro tenemos el linfoma cutáneo primario periférico de células pleomórficas grandes, agresivo.<sup>2,9</sup>

Linfomas cutáneos primarios de células B

Los linfomas cutáneos de células B han estado relegados a un segundo plano durante mucho tiempo y no poseían una estadificación TNM propia como la MF hasta hace poco. Por eso la ISCL/EORTC desarrolló una nueva clasificación TNM que espera validación y que busca unificar conceptos para un mejor tratamiento de estos linfomas. Este nuevo TNM también puede aplicarse a los linfomas T-NK no mycosis fungoides (TABLA 4).<sup>34</sup>

1. Linfomas cutáneos primarios de células B de la zona marginal (LZM)

Según la nueva clasificación de la WHO/EORTC en este grupo de linfomas se incluyen aparte del clásico linfoma de la zona marginal, otras variantes más raras.

**1.1 LINFOMA CUTÁNEO DE CÉLULAS B DE LA ZONA MARGINAL CLÁSICO (FIGURAS 7 Y 8):** Afectan frecuentemente a adultos mayores de 40 años. Se presentan generalmente como nódulos o placas infiltradas de color rojo violáceo.

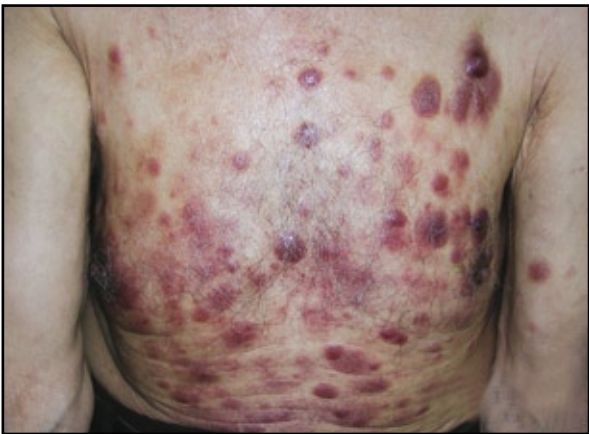

FIGURA 7: Linfoma B marginal en tronco.

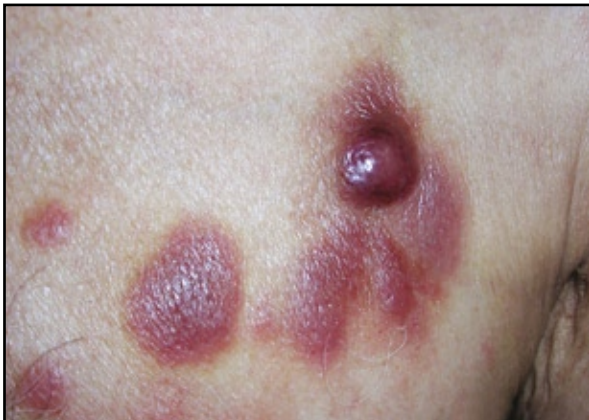

FIGURA 8: Linfoma B marginal (detalle de caso anterior).



Los sitios de predilección son el tronco y los brazos. Las formas diseminadas y el compromiso de las piernas son raros.<sup>2,35</sup> En los cortes histológicos se observa un infiltrado dérmico, difuso o nodular, compuesto por linfocitos pequeños a medianos con núcleo ligeramente irregular, nucléolos inconspicuos y citoplasma abundante pálido (células de zona marginal). Algunas células tienen apariencia monocitoide, o muestran diferenciación de células plasmáticas. Es característico el llamado patrón invertido (centros oscuros rodeados por zonas claras). Con frecuencia se encuentran centros germinales reactivos y pueden ser invadidos por las células neoplásicas. Los linfocitos tumorales tienen el siguiente inmunofenotipo: CD19+, CD20+, CD22+, CD79a+, CD5-, CD10-, CD23-, bcl-6-, bcl-2+. El anticuerpo anti CD 21 revela redes de células dendríticas correspondientes a los folículos, que pueden ser regulares o irregulares.<sup>2,9</sup>

La infección por *Borrelia burgdorferi* ha sido identificada en algunos subtipos de linfomas marginales, sobre todo en Europa.<sup>2,36</sup>

En general los LZM exhiben un pronóstico favorable con una supervivencia a 5 años entre 90% a 100 %.<sup>2,37</sup>

En los pacientes con lesiones solitarias o escasas se puede utilizar la radioterapia o la escisión quirúrgica y en los asociados a infección con *Borrelia burgdorferi* se puede utilizar la doxiciclina a la dosis de 100 mg cada 8 horas por 3 a 6 semanas. En pacientes con lesiones multifocales el clorambucil o el interferón alfa pueden inducir respuestas completas en el 50% de los casos. Buenos resultados han sido reportados con el uso sistémico o intralesional de anticuerpos anti CD20 (rituximab).<sup>2,9</sup>

**1.2 VARIANTES DE LINFOMAS CUTÁNEOS DE CÉLULAS B DE LA ZONA MARGINAL:** En este subgrupo se incluyen las siguientes entidades: el inmunocitoma cutáneo, el plasmocitoma cutáneo y la hiperplasia linfóide folicular con plasmocitos monotípicos.<sup>2</sup>

La hiperplasia linfóide folicular con plasmocitos

monotípicos es una entidad intermedia entre los linfomas de bajo grado y los pseudolinfomas. Sin embargo, la presencia de células clonales sugiere que se trata de una enfermedad maligna.

El inmunocitoma es un linfoma que se caracteriza por la presencia de células linfoplasmocitoides y plasmocitos en el infiltrado tumoral.

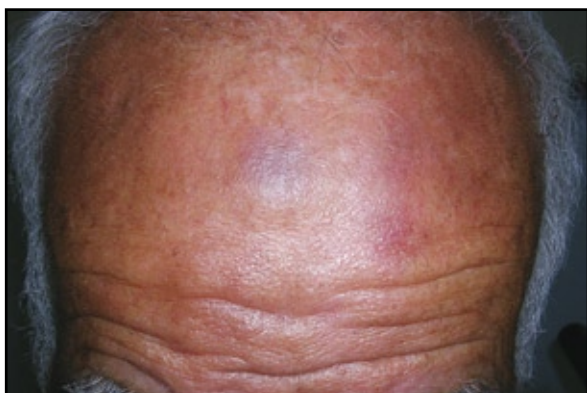Los plasmocitomas cutáneos deben ser diferenciados de los plasmocitomas secundarios, mucho más frecuentes que los anteriores, por lo que se requieren estudios de extensión minuciosos para descartar un mieloma.

## 2. Linfoma cutáneo primario centro folicular

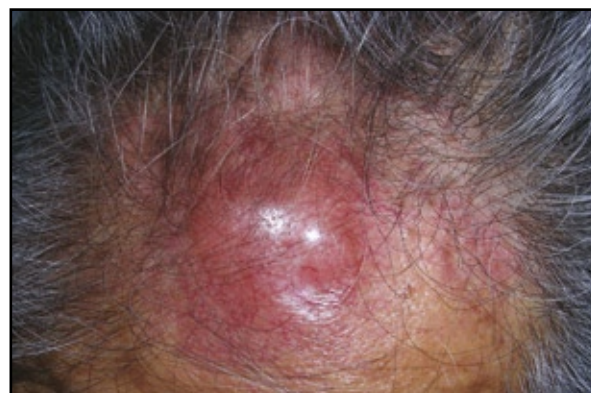Se define como un tumor compuesto por células centro foliculares neoplásicas, usualmente una mezcla de centrocitos y un número variable de centroblastos. Se presentan como nódulos, tumores o placas agrupadas preferencialmente en el cuero cabelludo, la frente y el tronco (**FIGURAS 9 Y 10**).

En el pasado, el linfoma centro folicular de la espalda era denominado reticulohistiocitoma del dorso o linfoma de Crosti, que era precedido, a veces por años, por placas induradas y pápulas eritematosas.<sup>2,9</sup>

En el estudio histopatológico se observa un infiltrado dérmico de patrón difuso o folicular (por analogía a los linfomas nodales) con extensión frecuente a la hipodermis, casi siempre respetando la epidermis (zona de Grenz). El cuadro histológico es variable dependiendo del tiempo de evolución, del crecimiento y de la localización. Un patrón de crecimiento folicular es más frecuente en las lesiones del cuero cabelludo que en las del tronco. Las lesiones pequeñas y tempranas contienen una mezcla de centrocitos con escasos centroblastos y muchas células T reactivas. Las células neoplásicas son linfocitos B (CD19+, CD20+, CD22+, CD79a+), CD10+, CD5-, CD23+/- y CD43-, Bcl-6+. Las células neoplásicas muestran mar-



**FIGURA 9:** Linfoma cutáneo centrofolicular de la frente.



**FIGURA 10:** Linfoma cutáneo centrofolicular.

cadoreos monotípicos de inmunoglobulinas de superficie; sin embargo, la ausencia de inmunoglobulinas de superficie detectables es común en los tumores que muestran una distribución difusa de células centro foliculares grandes. El linfoma centro folicular constantemente expresa bcl-6+, la expresión de CD-10 particularmente se observa en los patrones de crecimiento folicular pero es infrecuente en los patrones de crecimiento difuso. CD5 y CD43 son negativos. A diferencia de los linfomas cutáneos secundarios nodales, los linfomas centro foliculares cutáneos primarios no expresan la proteína bcl-2 o la marcan muy débilmente, a diferencia de su contraparte nodal.<sup>9,15</sup>

Independientemente del patrón de crecimiento (folicular o difuso), el número de células blásticas o la presencia de enfermedad cutánea localizada o multifocal, los linfomas centrofoliculares tienen un excelente pronóstico con una sobrevida a 5 años de más del 95%.<sup>2,9</sup>

En pacientes con enfermedad localizada o escasas lesiones, la radioterapia es el tratamiento de elección. Las recaídas se observan en aproximadamente el 20% de los pacientes, no indican progresión de la enfermedad y pueden ser tratados con radioterapia nuevamente. La quimioterapia puede ser requerida en pacientes con enfermedad muy extensa y en los que presenten compromiso extracutáneo de la enfermedad. También se ha empleado anticuerpos antiCD20 (rituximab) en el tratamiento de este linfoma.<sup>9,38</sup>

### 3. Linfomas cutáneos primarios de células B grande difusos

Los linfomas cutáneos de células B grande difuso representan el 1% al 3 % de todos los linfomas cutáneos, y aproximadamente del 5% al 10% de los linfomas B cutáneos. Incluyen una gran variedad de entidades, que tienen en común la presencia de células B grandes (inmunoblastos y centroblastos). En la nueva clasificación de los linfomas se distinguen dos grupos: los linfomas B tipo de las piernas, los más frecuentes, y los otros linfomas B de células grandes.<sup>2,9</sup>

**3.1 LINFOMA CUTÁNEO B DE CÉLULAS GRANDES TIPO DE LAS PIERNAS:** Afecta a pacientes ancianos, mayores de 70 años, usualmente de sexo femenino. Se presenta en la mayoría de los casos con lesiones cutáneas en las piernas, pero lesiones con morfología y fenotipo similar han sido descritas en otras localizaciones. Al examen clínico se observan nódulos y tumores de color rojo azulado, de consistencia firme, algunas veces con ulceración, generalmente de crecimiento rápido.<sup>2,39</sup>

El estudio histopatológico muestra un infiltrado difuso en la dermis, el cual a menudo se extiende al tejido celular subcutáneo. Este infiltrado presenta generalmente una población monótona de centroblastos e inmunoblastos. Con frecuencia se observan figuras mitóticas. Las células

B neoplásicas expresan monotípicamente inmunoglobulinas de cadena liviana y los marcadores típicos de las células B (CD19, CD20, CD22 y CD79a). Muestran una fuerte expresión del bcl-2.<sup>2,9</sup>

La sobrevida a 5 años de los pacientes de aproximadamente 55%. La presencia de múltiples lesiones en la piel en el momento del diagnóstico es un factor de riesgo significativamente adverso.<sup>2,9,37</sup>

Estos linfomas se tratan como linfomas de células B grandes difusos sistémicos con quimioterapia basada en antraciclinas. Pacientes que presenten una única lesión pueden ser tratados con radioterapia. La administración sistémica de anticuerpos antiCD20 (rituximab), ha sido efectiva en algunos pacientes, pero se carece de seguimiento a largo plazo.

**3.2 LINFOMA CUTÁNEO B DE CÉLULAS GRANDE DIFUSO PRIMARIO, OTROS:** La expresión se refiere a los raros casos de linfomas de células B grandes anaplásicos o plasmablastos y a linfomas de células B grande ricos en células T.<sup>2,9</sup> Los linfomas plasmablastos se ven casi exclusivamente en contextos de pacientes con HIV u otras inmunodeficiencias.

Los linfomas B ricos en células T están definidos por el predominio (75% a 90%) de células T no neoplásicas mezcladas con células B tumorales.<sup>1</sup> Los hombres se afectan más frecuentemente que las mujeres, con una media de 58 años. Se presentan generalmente con nódulos cutáneos solitarios o algunas veces tumores subcutáneos profundos en la cabeza y el cuello, por lo general. A diferencia de la contraparte nodal, parece que tienen un excelente pronóstico.<sup>2,9</sup>

### 4. Linfoma de células B grande intravascular

Antiguamente conocido como angioendoteliomatosis maligna o sistémica, es un subtipo de linfoma de células B grande difuso, definido por una acumulación de células B neoplásicas en la luz de los vasos sanguíneos. Este linfoma afecta preferencialmente la piel, el sistema nervioso central y los pulmones. Raros tumores presentan fenotipo T.<sup>2,9</sup>

Los pacientes a menudo presentan una enfermedad diseminada, pero pueden ocurrir casos con solo compromiso cutáneo.<sup>9</sup> Se puede presentar como parches, placas o nódulos violáceos con telangiectasias, en la cara, los miembros inferiores y el tronco. Clínicamente recuerdan el livedo racemosa. Otras lesiones pueden imitar el eritema nodoso. Los pacientes que se presentan con sólo lesiones cutáneas tienen mayor sobrevida a tres años (56% vs. 22%).

La variante asiática es caracterizada por síndrome hemofagocítico, con pancitopenia y hepatoesplenomegalia, sin anomalías cutáneas o neurológicas. La estadificación es mandatoria dada la amplia diseminación

sistémica y se debe hacer especial énfasis en el compromiso del sistema nervioso central, el pulmón, el riñón y las suprarrenales.<sup>2,40</sup>

En el estudio histopatológico se observan vasos sanguíneos dilatados en la dermis y el tejido celular subcutáneo ocupados por una proliferación de células B grandes neoplásicas. Las células neoplásicas son positivas para CD20, negativas para CD3, CD43, CD23 y ciclina D1 (Bcl-1).<sup>2,9</sup>

Este linfoma tiene mal pronóstico y es el compromiso del sistema nervioso el factor de mal pronóstico más importante.<sup>41</sup>

La poliquimioterapia (CHOP) en altas dosis es el tratamiento de elección en pacientes con compromiso sistémico y en enfermedad limitada a la piel. El trasplante de medula ósea o células madre autólogo ha sido reportados con éxito.<sup>1,42,43</sup>

## Neoplasias precursoras hematológicas

### 1. Neoplasia hematodérmica CD4 + / CD56 +

También llamada linfoma de células NK blástico, es una neoplasia agresiva con un alto índice de diseminación leucémica.<sup>2,9</sup>

Clásicamente se presenta en personas adultas mayores (sexta década), pero también se han descrito casos en pacientes jóvenes. Clínicamente se observan placas o nódulos de color marrón múltiples de aspecto contusiforme asociados a compromiso de la mucosa oral. Cerca de la mitad de los pacientes pueden presentar compromiso de la medula ósea y de ganglios linfáticos.<sup>2</sup>

Desde el punto de vista histológico, se observa un denso infiltrado de células blastoides de mediano a gran tamaño con cromatina dispersa, sin un nucleólo claramente distinguible, localizado en la dermis media y superior pero separada de la epidermis por una delgada zona de Grenz. Son características abundantes figuras mitóticas y extravasación eritrocitaria.<sup>2,14</sup>

En el estudio de inmunohistoquímica las células neoplásicas son CD4+, CD56+, CD8-, CD7+/-, CD2+/-, CD45RA+, CD3-. No expresan proteínas citotóxicas ni marcadores mieloides.<sup>2</sup>

La sobrevida media es de 14 meses. La quimioterapia sistémica puede inducir remisión, pero en general los tumores recaen en menos de dos años.

## Referencias

1. Eros N, Karolyi Z, Matolcsy A. Complex histologic, immunophenotypic and molecular genetic investigation in cutaneous T-cell lymphoproliferative diseases. *Orv Hetil* 2004; 145:75-80.

2. Fung MA, Murphy MJ, Hoss DM, Grant-Kels JM. Practical evaluation and management of cutaneous lymphoma. *J Am Acad Dermatol* 2002; 46: 325-60.
3. Kim EJ, Hess S, Richardson SK, Newton S, Showe LC, Rook AH, *et al.* Immunopathogenesis and therapy of cutaneous T cell lymphoma. *J Clin Invest* 2005; 115: 798-812.
4. Arndt KA, Leboit PE, Robinson JK, Wintroub B. Cutaneous Lymphomas. *Semin Cutan Med Surg* 2000; 19:71-7.
5. Willemze R, Meijer CJ. Classification of cutaneous T-cell lymphoma: from Alibert to WHO-EORTC. *J Cutan Pathol* 2006; 33 (Suppl.1): 18-26.
6. Lennert K, Feller AC. Non-Hodgkin's lymphomas, (based on the updated Kiel classification). *Verh Dtsch Ges Pathol*. 1992; 76:1-13.
7. Willemze R, Kerl H, Sterry W, Berti E, Cerroni L, Chimenti S, *et al.* EORTC classification for primary cutaneous lymphomas. A proposal from the Cutaneous Lymphoma Study Group of the European Organization for Research and Treatment of Cancer (EORTC). *Blood* 1997; 90: 354-62.
8. Jaffe ES, Harris NL, Stein H, Vardiman JW, eds. World Health Organization classification of tumors. Pathology and genetics of tumors of hematopoietics and lymphoid tissues. *Histopath*. 2000 Jan;36:69-86.
9. Willemze R, Jaffe ES, Burg G, Cerroni L, Berti E, Swerdlow SH, *et al.* WHO-EORTC classification for cutaneous lymphomas. *Blood* 2005; 105: 3768-86.
10. Ko CJ. The new world health organization – European organization for cancer classification of cutaneous lymphomas. *Advan Dermat* 2006; 32: 259-277.
11. Kotz EA, Anderson, D Thierst BH. Cutaneous T cell lymphoma. *Europ Acad Dermatol Ven*, 2003; 17:131-7.
12. Dearden CE, Foss FM. Peripheral T-cell lymphomas: Diagnosis and management. *Hematol oncol clin North Am*. 2003; 17:1351-66.
13. Damoiseaux J. Regulatory T cells. *Neth J Med*. 2006; 64: 4-9.
14. Fink-Puches R, Zenahlik P, Bäck B, Smolle J, Kerl H, Cerroni L. Primary cutaneous lymphomas: applicability of current classification schemes (EORTC, WHO) based on clinicopathologic features observed in a large group of patients. *Blood* 2002; 99: 800-9.
15. De Bruin PC, Beljaards RC, van Heerde P, Van Der Valk P, Noorduin LA, Van Krieken JH, *et al.* Differences in clinical behavior and immunophenotype between primary cutaneous and primary nodal anaplastic large cell lymphoma of T cell or null cell phenotype. *Histopathology*. *J Cutan Pathol*. 1993; 23: 127-35.
16. Diamandidou E, Colome-Grimmer M, Fayad L, Duval M, Kurzrock R. Transformation of mycosis fungoides/Sézary syndrome: clinical characteristics and prognosis. *Blood*, 1998; 92:1150-9.
17. Berti E, Tomasini D, Vermeer MH, Meijer CJLM, Alessi E, *et al.* Primary cutaneous CD8-positive epidermotropic cytotoxic T-cell lymphoma: a distinct clinic pathologic entity with an aggressive clinical behavior. *Am J Pathol*, 1999; 155: 483-92.
18. Vermeer MH, Geelen FA, Kummer JA, Meijer CJ, Willemze R

- et al.* Expression of cytotoxic proteins by neoplastic T-cells in mycosis fungoides is associated with progression from plaque stage to tumor stage disease. *Am J Pathol* 1999;154:1203-10.
19. DeCouteau JF, Butmarc JR, Kinney MC, Kadin ME. The t(2;5) chromosomal translocation is not a common feature of primary cutaneous CD30<sup>+</sup> lymphoproliferative disorders: comparison with anaplastic large cell lymphoma of nodal origin. *Blood* 1996; 87: 3437-41.
20. Olsen E, Vonderheid E, Pimpinelli N, Willemze R, Kim Y, Knobler R, *et al.* Revisions to the staging and classification of mycosis fungoides and Sézary syndrome: a proposal of the International Society for Cutaneous Lymphomas (ISCL) and the cutaneous lymphoma task force of the European Organization of Research and Treatment of Cancer (EORTC) *Blood*, 2007; 110 N° 6:1713-22.
21. Youn H. Kim, Rein Willemze, Nicola Pimpinelli, Sean Whitaker, Elise A. Olsen, Annamari Ranki, Reinhard Dummer. TNM classification system for primary cutaneous lymphomas other than mycosis fungoides and Sézary syndrome: a proposal of the International Society for Cutaneous Lymphomas (ISCL) and the Cutaneous Lymphoma task force of the European Organization of Research and Treatment of Cancer (EORTC). *Blood*, 2007; 110: 479-84.
22. Aguilera NS, Tomaszewski MM, Moad JC, Bauer FA, Taubenberg JK *et al.* Cutaneous follicle center lymphoma: a clinic pathologic study of 19 cases. *Mod Pathol*. 2001; 14 :828-35.
23. Smith BD, Glusac EJ, McNiff JM, Smith GL, Heald PW, Cooper DL, *et al.* Primary cutaneous B cell lymphoma treated with radiotherapy: a comparison of the European Organization for Research and Treatment on cancer and the WHO classification systems. *J clin Oncol*, 2004;22:634-9.
24. Keehn CA, Belongie IP, Shistik G, Fenske NA, Glass LF. The Diagnosis, Staging, and Treatment Options for Mycosis Fungoides. *Can Cont*. 2007; 14: 102-11.
25. Scheffer E, Meijer CJLM, van Vloten WA, Willemze R. A histologic study of lymph nodes from patients with the sézary syndrome. *Cancer* 1986;57:2375-80.
26. Breneman D, Duvic M, Kuzel T, Yocum R, Truglia J, Stevens VJ, *et al.* Phase 1 and 2 trial of bexarotene gel for skin-directed treatment of patients with cutaneous T-cell lymphoma. *Arch Dermatol*. 2002;138:325-32.
27. Bunn PA Jr, Hoffman SJ, Norris D, Golitz LE, Aeling JL, *et al.* Systemic therapy of cutaneous T-cell lymphomas (mycosis fungoides and Sézary syndrome). *Ann Intern Med*. 1994;121:592-602.
28. Olsen E, Duvic M, Frankel A, Kim Y, Martin A, Vonderheid E, *et al.* Pivotal phase III trial of two doses levels of denileukin difitox for the treatment of cutaneous T-cell lymphoma. *J Clin Oncol*. 2001;19:376-88.
29. Karenko L, Kahkonen M, Hyytinen ER, Lindiof M. Ranki A. Notable losses at specific regions of chromosomes 10q and 13q in Sézary syndrome detected by comparative genomic hybridization, *J Invest Dermatol* .1999;112: 392-5.
30. Bekkenk MW, Geelen FA, van Voorst Vader PC, Heule F, Geerts ML, van Vloten WA, *et al.* Primary and secondary cutaneous CD30-positive lymphoproliferative disorders: long term follow-up data of 219 patients and guidelines for diagnosis and treatment: a report from the DUTCH Cutaneous Lymphoma Group. *Blood* 2000; 95:3653-61.
31. Jaffe ES, Krenacs L, Raffeld M. Classification of Cytotoxic T cell and natural killer cell lymphomas. *Sem Hematol*. 2003; 40:175-84.
32. Bekkenk MW, Vermeer MH, Jansen PM, van Marion AM, Canninga-van Dijk MR, Kluin PM, *et al.* Peripheral T cell lymphomas unspecified presenting in the skin: analysis of prognostic factors in a group of 82 patients. *Blood* 2003; 102:2213-9.
33. Toro JR, Liewehr DJ, Pabby N, Sorbara L, Raffeld M, Steinberg SM, *et al.* Gamma delta - T- cell phenotype is associated with significantly decreased survival in cutaneous T cell lymphoma. *Blood* 2003; 36: 294-305.
34. Kim YH, Willemze R, Pimpinelli N, Whittaker S, Olsen EA, Ranki A, Dummer R, Hoppe RT; ISCL and the EORTC. TNM classification system for primary cutaneous lymphomas other than mycosis fungoides and Sézary syndrome: a proposal of the International Society for Cutaneous Lymphomas (ISCL) and the Cutaneous Lymphoma Task Force of the European Organization of Research and Treatment of Cancer (EORTC). *Blood*. 2007 15;110(2):479-84.
35. Slater D. Primary cutaneous B cell lymphomas. *Arch Dermatol*. 1997; 133:1604-5.
36. Cerroni L, Zochling N. Putz B. Infection by *Borrelia burgdorferi* and cutaneous B cell lymphomas. *J Cutan Pathol*. 1997; 24: 457-61.
37. Servtje O, Estrach T, Pujol RM, Blanco A, Fernández-Sevilla A. *et al.* Primary Cutaneous marginal zone B cell lymphomas: a clinical, histopathological, immunophenotypic and molecular genetic study of 22 cases. *Br J Dermatol*. 2002; 147:1147-58.
38. Paul T, Randy P, Krober SM, Paul A. Blaheta HJ, Garbe C. Intralesional rituximab for cutaneous B cell lymphoma . *Br j Dermatol*. 2001; 144:1239-43.
39. Wechsler J. Bagot M. Primary cutaneous large B cell lymphoma. *Semin Cutan Med Surg*. 2000; 19: 130-2.
40. Murase T, Nakamura S. An Asian variant of intravascular lymphomatosis: And up date review of malignant histiocytosis like B cell lymphoma. *Leuk Lymph* 1999; 33: 459-83.
41. Sepp N, Schuler G, Romani N, Geissler D, Gattringer C, Burg G, *et al.* Intravascular Lymphomatosis: Evidence for a T cell origin in two cases. *Hum Pathol* 1990; 21: 1051-8.
42. Munakata S, Hirano S, Yoshiyama Y, Koizumi M, Kobayasi T, Hattori T. Beneficial effects o CHOP therapy in a case of intravascular large B cell lymphoma diagnosed by skin biopsy. *Rinsho Shinkeigaku* 2000; 40: 476-9.
43. Rose C, Staumont D, Jouet JP. Successful autologous bone marrow transplantation in intravascular lymphomatosis. *Br J Haematol* 1999; 105: 313-4.



# Tumor pilar proliferante en la espalda: reporte de un caso

*Proliferating pilar tumor in the back: case report.*

**Claudia Patricia Valencia,<sup>1</sup> Santiago Andrés Ariza,<sup>2</sup> Xavier Rueda<sup>3</sup>**

1. Residente de III año de Dermatología Universidad Pontificia Bolivariana, Medellín.

2. Médico Dermatólogo. Especialista en entrenamiento en Dermatología Oncológica Instituto Nacional de Cancerología.

3. Dermatólogo Oncólogo. Instituto Nacional de Cancerología.

## Correspondencia:

Santiago Andrés Ariza.

isabellarizaburbano@yahoo.com

*Recibido: Febrero 10 de 2008.*

*Aceptado: Mayo 29 de 2008.*

No se reportan conflictos de intereses.

## Resumen

Los tumores pilares proliferantes son neoplasias raras generalmente localizadas en el cuero cabelludo que exhiben características de quistes pilares pero presentan una proliferación epitelial extensa con atipia citológica variable y actividad mitótica. Los tumores pilares proliferantes son usualmente benignos aunque caracterizados por frecuentes recurrencias locales. Sin embargo existen reportes de tumores proliferantes malignos. Presentamos el caso de una mujer con diagnóstico de tumor pilar proliferante de localización inusual.

**PALABRAS CLAVE:** Neoplasia, pelo, patología.

## Summary

Proliferating pilar tumors are rare cutaneous neoplasms usually located in the scalp that show features of typical pilar cysts but also show extensive epithelial proliferation, variable cytologic atypia, and mitotic activity. Proliferating pilar tumors are usually benign tumors, but characterized by frequent local recurrence. However, there are reports of malignant proliferating tumors. In this report we describe a female patient with a PPT in the back.

**KEY WORDS:** Neoplasm, hair, pathology.

## Caso clínico

Mujer de 65 años sin antecedentes de importancia quien consultó por una lesión asintomática de crecimiento progresivo, de dos años de evolución, en la región subescapular izquierda.

Al examen físico se observó un tumor exofítico eritemato-violáceo con áreas amarillentas de 4 x 4 cm, de bordes bien definidos, centro ulcerado y base infiltrada de 7 x 5 cm. No se palparon adenopatías (FIGURA 1).

En la patología se observó un tumor dérmico multilobulado constituido por áreas sólidas de células escamosas y áreas quísticas con queratinización de tipo triquilemal, sin atipia celular (FIGURAS 2, 3 Y 4).

Dadas las características clínicas de agresividad del

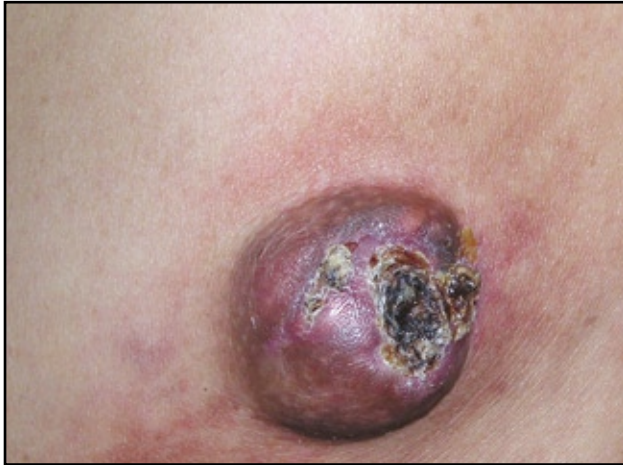tumor que contrastaban con el aspecto benigno en la patología, se remitió la paciente al servicio de cirugía plástica para ser manejado con una resección local amplia con 15 mm de margen lateral.

## Discusión

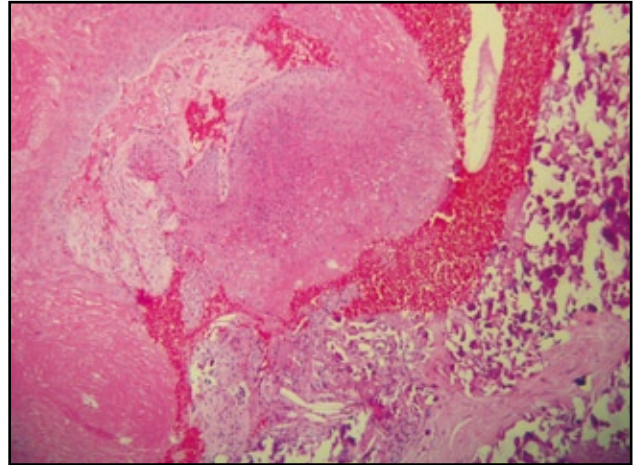
El tumor pilar proliferante es una neoplasia dérmica inusual derivada del folículo piloso. Fue descrita por Wilson-Jones en 1966. Existen dos subtipos histológicos de tumores pilares proliferantes: el quiste epidérmico proliferante y el quiste triquilemal proliferante, ambos con posibilidad de transformación maligna. El quiste triquilemal proliferante es la variante más frecuente.<sup>1</sup>

Mones y Ackerman consideran los quistes triquilemales

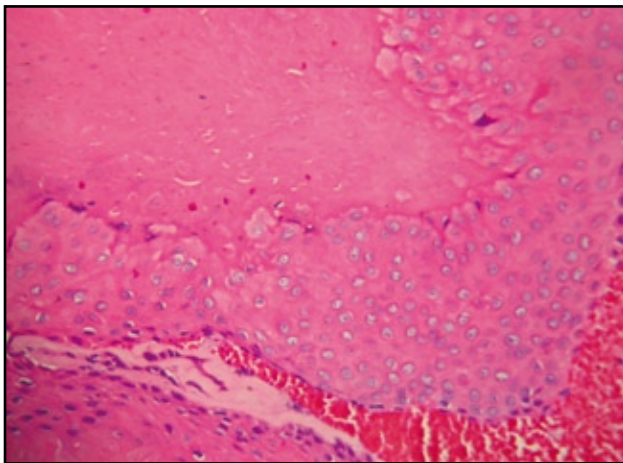




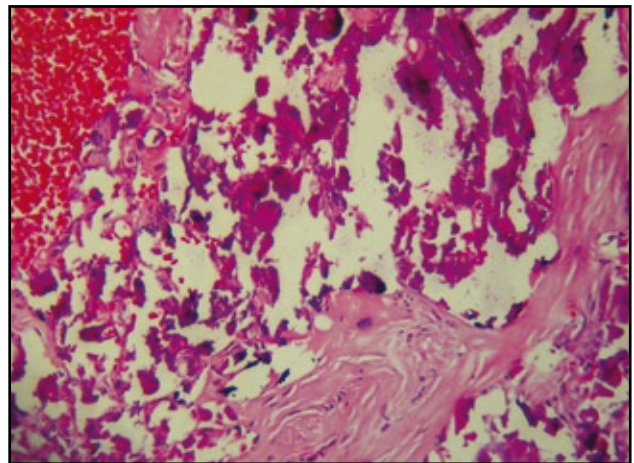
**FIGURA 1:** Tumoración ulcerada en la espalda que recuerda un quiste triquilemal grande.



**FIGURA 2:** Tumor de localización dérmica compuesto por lóbulos de células escamosas, áreas quísticas de queratinización triquilemal y focos de calcificación



**FIGURA 3:** Foco tumoral con queratinización central de tipo triquilemal y pared compuesta de células escamosas de citoplasma amplio y atipia leve.



**FIGURA 4:** Foco de calcificación inmerso en estroma fibroso.

proliferantes como una variante del carcinoma escamocelular, opinión que no está ampliamente aceptada.<sup>2</sup>

EL quiste triquilemal proliferante predomina en las mujeres (71-84% de casos) entre la cuarta y la octava década de la vida. Es más común en el cuero cabelludo (78-90% de casos), aunque se han reportado casos en la frente, la nariz, la espalda, el tórax, los glúteos, los tobillos, el pubis y la vulva.<sup>1,3</sup> El quiste epidérmico proliferante se presenta más frecuentemente en los hombres y tiende a distribuirse en zonas menos específicas como el tronco, los miembros superiores, el área pélvica y también en el cuero cabelludo. La transformación maligna puede ocurrir hasta en el 20% de casos.<sup>1</sup>

Los tumores pilares proliferantes son de crecimiento lento, se desarrollan durante meses o años, y pueden aparecer sobre un quiste triquilemal preexistente, después de un trauma, inflamación, o surgir de novo.

Clínicamente puede verse un nódulo o tumor exofítico, lobulado, con diferentes grados de ulceración y se puede presentar sangrado o secreción purulenta.<sup>4</sup> La sobreinfección no es infrecuente y se presenta por presión y/o necrosis de tejidos adyacentes secundarios al crecimiento del tumor.

La mayoría de las lesiones tienen un comportamiento benigno aunque con tendencia a la recurrencia local. En los casos en los cuales se presenta la degeneración maligna se observa un crecimiento infiltrativo y rara vez puede haber metástasis a nódulos linfáticos o a distancia.<sup>5</sup>

Las lesiones benignas se caracterizan por presentar masas multilobuladas localizadas en la dermis y tejido celular subcutáneo compuestas por lóbulos de epitelio escamoso con áreas de queratinización (**FIGURA 2**). Se pueden observar áreas distróficas de calcificación e infiltrado mononuclear de células plasmáticas y linfocitos

(FIGURA 4). En las lesiones malignas se presentan masas firmes con áreas de degeneración central, hemorragia o necrosis. La dermis se encuentra infiltrada extensamente, y en algunos casos se puede extender a la hipodermis. Los tumores presentan nidos de células escamosas con necrosis multifocal y usualmente queratinización abrupta de tipo pilar. Las células neoplásicas tienen núcleos largos hipercromáticos y membranas nucleares irregulares con citoplasma amorfo y se pueden ver numerosas mitosis. La parte central del tumor frecuentemente presenta queratina acelular eosinofílica, homogénea, con detritos necróticos y el estroma adyacente puede ser desmoplásico, asociado a infiltrado inflamatorio mononuclear.<sup>4</sup>

Se debe sospechar malignidad cuando el tumor se localiza en sitios diferentes al cuero cabelludo, tiene historia de crecimiento rápido, un diámetro mayor de 5 cm, crecimiento infiltrativo y marcada atípia citológica, con figuras mitóticas fácilmente identificables y/o mitosis atípicas.<sup>1,5</sup>

## Conclusión

Presentamos un caso ilustrativo de un tumor raro como es el tumor pilar proliferante, en una localización inu-

sual y con unas características clínicas de agresividad que justificaron un tratamiento local más enérgico pero que contrastaron con la benignidad de los rasgos histológicos.

## Referencias

1. Weedon D. Skin Pathology. 2 ed. London Elsevier Science: 2002.
2. Mones JM, Ackerman AB. Proliferating tricholemmal cyst is squamous-cell carcinoma. Dermatopathology: Practical & Conceptual 1998; 4: 295-310.
3. Karaca S, Kulac M, Dilek FH, Polat C, Yilmaz S. Giant proliferating tumor of the gluteal region. Derm Surg 2005;31:1734-6.
4. Ye J, Nappi O, Swanson PE, Patterson JW, Wick MR. A Clinicopathologic study of 76 cases with a proposal for definition of benign and malignant variants. Am J Clin Pathol 2004;122:566-74.
5. Folpe AL, Reisenauer AK, Mentzel T, Rütten A, Solomon AR. Proliferating trichelema tumors: clinicopathologic evaluation is a guide to biologic behavior. J of Cutan Pathol 2003; 30: 492-8.

# Linfoma cutáneo de células B centrofolicular: Reporte de un caso

*Primary cutaneous B-cell Lymphoma.*

Silvia Catalina Díaz,<sup>1</sup> Santiago Andrés Ariza,<sup>2</sup> Xavier Rueda.<sup>3</sup>

1. Residente III año Dermatología. Universidad CES.

2. Médico Dermatólogo. Especialista en entrenamiento en Dermatología Oncológica Instituto Nacional de Cancerología.

3. Dermatólogo Oncólogo. Instituto Nacional de Cancerología.

## Resumen

Los linfomas cutáneos de células B son un grupo heterogéneo de linfomas que se presentan en la piel sin evidencia de compromiso extracutáneo al momento del diagnóstico y corresponden entre 20% al 25% de los linfomas cutáneos primarios. Se presenta el caso de un paciente con un linfoma cutáneo de células B centrofolicular, localizado en el cuero cabelludo.

**PALABRAS CLAVE:** Linfoma, linfocito B, tratamiento.

## Correspondencia:

Santiago Andrés Ariza  
isabellarizaburbano@yahoo.com

*Recibido: Diciembre 26 de 2007.*

*Aceptado: Marzo 25 de 2008.*

No se reportan conflictos de intereses.

## Summary

Primary cutaneous B-cell lymphoma are heterogeneous group of lymphomas that present in the skin without evidence of extracutaneous disease at the time of diagnosis and constitute about 20-25% of all primary lymphomas. We report a case of cutaneous follicle center B-cell lymphoma, located on the scalp.

**KEY WORDS:** Lymphoma, B-lymphocyte, treatment.

## Caso clínico

Paciente de 68 años de edad, sexo masculino, nacido en Bogotá y residente de la misma ciudad, quien consultó por cuadro de tres años de evolución de una lesión de crecimiento progresivo en el cuero cabelludo asintomática. Posteriormente presentó aparición de dos lesiones similares en la misma área.

Como antecedentes de importancia se le había diagnosticado una enfermedad coronaria de tres vasos y recientemente, un aneurisma de aorta abdominal.

Al examen físico se evidenciaron en el cuero cabelludo una tumoración eritematosa de superficie brillante con telangiectasias de consistencia firme de 4 cm x 5 cm (FIGURA 1) y dos nódulos adyacentes menores de 0.7cm de características similares, localizados hacia la línea media. No se encontraron adenopatías cervicales, axilares ni inguinales, ni tampoco visceromegalias.

Se realizó una biopsia de piel (FIGURAS 2 Y 3) en la que se observó una epidermis respetada con presencia de zona

de Grenz y en la dermis una infiltración difusa y densa de células neoplásicas mononucleares atípicas con compromiso de los anexos foliculares. Los estudios de inmunohistoquímica mostraron positividad para los marcadores CD20, CD79, bcl-6 (FIGURAS 4 Y 5), bcl-2 y CD43, y negatividad para CD10, CD30 y Tdt.

Con lo anterior se estableció el diagnóstico de un linfoma cutáneo de células B de tipo centrofolicular de patrón de crecimiento difuso.

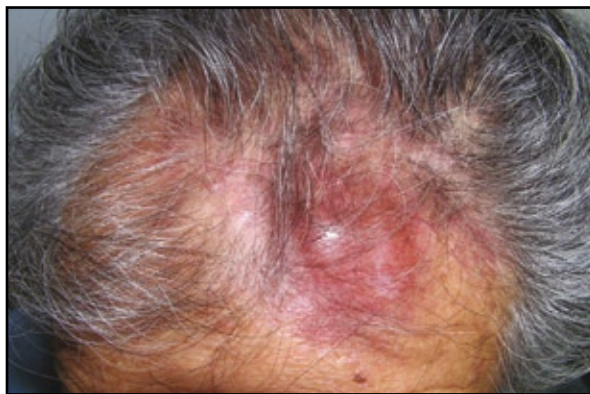Se realizaron estudios de extensión: hemograma completo, LDH, biopsia de médula ósea, TAC toraco-abdominopélvico, que descartaron compromiso sistémico.

El paciente fue remitido al servicio de radioterapia para tratamiento donde se planeó un esquema de teleterapia con electrones de 9 MeV hasta una dosis total de 36Gy.

## Discusión

Los linfomas primarios cutáneos de células B se clasifican actualmente en linfomas de comportamiento indolente





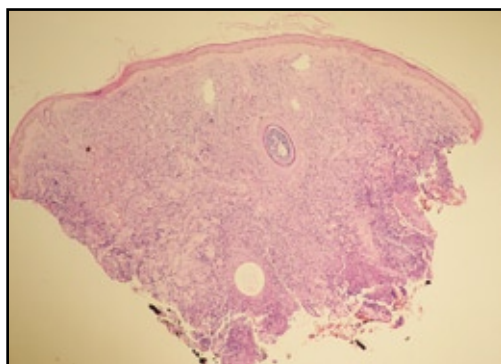
**FIGURA 1:** Tumor eritematoso en el cuero cabelludo.

y linfomas de comportamiento intermedio.<sup>1</sup> Dentro del primer grupo se encuentran el linfoma de células B de tipo centrofolicular y el linfoma cutáneo de células B de la zona marginal, ambos con un pronóstico excelente.<sup>1</sup>

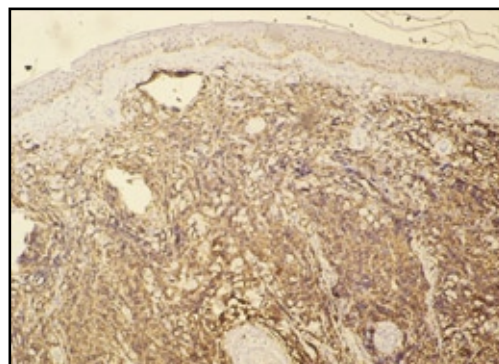
El linfoma cutáneo de células B centrofolicular tiene una presentación clínica característica con la aparición de tumores solitarios, nódulos o placas eritematosos que se localizan frecuentemente en el cuero cabelludo, la cara, el tronco y raramente en las piernas.<sup>2</sup> Las lesiones multi-

focales son menos frecuentes y cuando se presentan no están asociadas con un peor pronóstico. Tienen un riesgo de diseminación sistémico bajo (10%)<sup>3</sup> y la supervivencia a 5 años es del 95%, ligeramente menor que el linfoma primario cutáneo de la zona marginal, cuya supervivencia a 5 años es del 99%.<sup>1</sup>

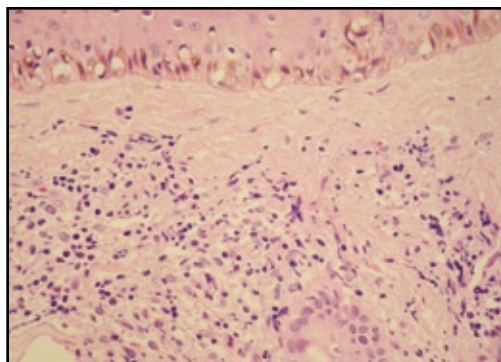
Desde el punto de vista histopatológico estos tumores están conformados por infiltrados densos nodulares o difusos que respetan la epidermis y pueden presentar un patrón de crecimiento folicular o difuso. En las lesiones iniciales se puede reconocer un patrón de crecimiento folicular o al menos remanentes de este y puede haber numerosas células T reactivas al infiltrado tumoral, las cuales disminuyen a medida que el tumor progresa, mientras que las células B tumorales aumentan tanto en tamaño como en número con la evolución neoplásica. Los folículos en las fases iniciales son mal definidos con una zona marginal disminuida o ausente y tienden a desaparecer con la progresión tumoral, fase en la cual los tumores presentan una población monótona y difusa de células grandes centrofoliculares (centrocitos grandes) con una mezcla variable de centroblastos (células foliculocéntricas grandes no clivadas con nucleólo prominente) e inmuno-blastos.<sup>1,2</sup>



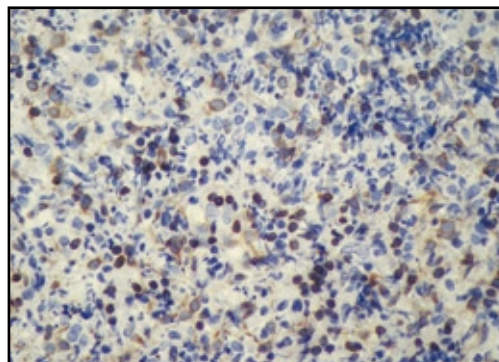
**FIGURA 2:** Infiltración dérmica por neoplasia hematolinfóide de patrón difuso



**FIGURA 4:** Expresión fuerte y difusa para el marcador CD 20 en la población tumoral



**FIGURA 3:** Atipia citológica en las células tumorales con respecto de la unión dermoepidérmica (zona de Grenz)



**FIGURA 5:** Positividad para el marcador BCL-6

Las células tumorales expresan los antígenos característicos de las células B como son el CD20 y el CD79 y expresan positividad consistente para bcl-6 y CD10, especialmente cuando se presenta el patrón de crecimiento folicular; sin embargo, cuando se presenta el patrón de crecimiento difuso el CD10 tiende a ser negativo. El bcl-2 es negativo usualmente, pero puede ser positivo<sup>1,2</sup> como en nuestro caso. La inmunohistoquímica para CD5, CD43 y MUM-1 es negativa.<sup>1,2</sup>

Desde el punto de vista genético se pueden presentar rearreglos clonales de los genes de inmunoglobulinas, pero la traslocación t(14:18) es infrecuente, mientras que se puede observar en la contraparte sistémica y en el linfoma primario cutáneo de células grandes de la pierna.<sup>1,2</sup>

Independientemente del patrón de crecimiento (folicular o difuso) estos linfomas tienen muy buen pronóstico como se mencionó inicialmente.

El tratamiento depende de la presentación clínica. En los casos con lesiones únicas se puede realizar la escisión quirúrgica con radioterapia complementaria o sin ella. Para los casos con lesiones localizadas o múltiples pero escasas, la terapia de elección es la radioterapia.<sup>3</sup> Esta técnica ha sido realizada con ortovoltage con dosis entre 6 y 46Gy<sup>4,5</sup> con respuestas iniciales del 99%, pero con recaídas hasta del 29%<sup>5</sup> que no indican progresión de la enfermedad. La radioterapia con electrones es una alternativa más reciente con menor cantidad de experiencia documentada.

En pacientes con lesiones múltiples muy extensas o enfermedad extracutánea la quimioterapia es el tratamiento

de elección empleando regímenes de antraciclinas. También se ha utilizado el interferón (sistémico o intralesional) y recientemente el rituximab (anticuerpos monoclonales anti CD20) en forma sistémica o intralesional. Experimentalmente se han descrito otros tratamientos como la inmunoterapia con dinileukin diftotox y la radioinmunoterapia.<sup>3</sup>

En conclusión, se presentó un caso ilustrativo de un linfoma cutáneo de células B centrofolicular de patrón de crecimiento difuso, que como hallazgo inusual presentó expresión para el marcador bcl - 2.

## Referencias

1. Willemze R, Jaffe ES, Burg G, Cerroni L, Berti E, Meijer CJ *et al.* WHO-EORTC classification for cutaneous lymphomas. *Blood* 2005; 105: 3768-85.
2. Willemze R. primary cutaneous B-cell lymphoma: classification and treatment. *Curr opin Oncol.* 2006; 18:425-31.
3. Dreno B. Standard and new treatment in cutaneous B-cell lymphoma. *J Cutan Pathol.* 2006; 33 (Suppl. 1):47-51.
4. De Sanctis V, Osti MF, Berardi F, Ardito F, Valeriani M, Martelli M y col. Primary cutaneous lymphoma: local control and survival in patients treated with radiotherapy. *Anticancer Res.* 2007; 27(1B):601-5.
5. Senff NJ, Hoefnagel JJ, Neelis KJ, Vermeer MH, Noordijk EM, Willemze R; Dutch Cutaneous Lymphoma Group. Results of radiotherapy in 153 primary cutaneous B-Cell lymphomas classified according to the WHO-EORTC classification. *Arch Dermatol.* 2007;143:1520-6.



# Enfermedad de Paget extramamaria múltiple

*Extramammary múltiple Paget's disease*

Santiago Andrés Ariza,<sup>1</sup> Xavier Rueda,<sup>2</sup> Sara González,<sup>3</sup> Mariam Rolon.<sup>4</sup>

1. Médico Dermatólogo. Especialista en entrenamiento en Dermatología Oncológica Instituto Nacional de Cancerología. Bogotá.

2. Dermatólogo Oncólogo. Instituto Nacional de Cancerología.

3. Residente III año de Dermatología. Universidad Pontificia Bolivariana.

4. Dermatopatóloga. Patóloga Oncóloga. Instituto Nacional de Cancerología.

## Correspondencia:

Santiago Andrés Ariza.

isabellarizaburbano@yahoo.com

Recibido: Febrero 10 de 2008.

Aceptado: Mayo 29 de 2008.

No se reportan conflictos de intereses.

## Resumen

La enfermedad de Paget es un adenocarcinoma intraepidérmico que se presenta en el complejo areola-pezón o en su forma extramamaria en áreas como la región anogenital, perineal y axilar. Presentamos el caso de un paciente con una enfermedad de Paget extramamaria múltiple del escroto, y las axilas en forma bilateral y la discusión de la literatura de esta rara enfermedad.

**PALABRAS CLAVE:** Enfermedad de Paget extramamaria, adenocarcinoma, tratamiento.

## Summary

Paget's disease is an intra-epidermal adenocarcinoma seen over the nipple areola (mammary Paget's disease) or in extramammary body zones, such as the anogenital and perineal skin and the axilla. We present a case of multiple extramammary Paget's disease of the scrotum and axillary's areas and discuss the known literature regarding this rare disease.

**KEY WORDS:** Paget's disease extramammary, adenocarcinoma, treatment.

## Minicaso

Paciente de 51 años de sexo masculino sin antecedentes de importancia, quien consultó hace cinco años por una lesión asintomática en la piel del escroto de crecimiento progresivo de tres años de evolución.

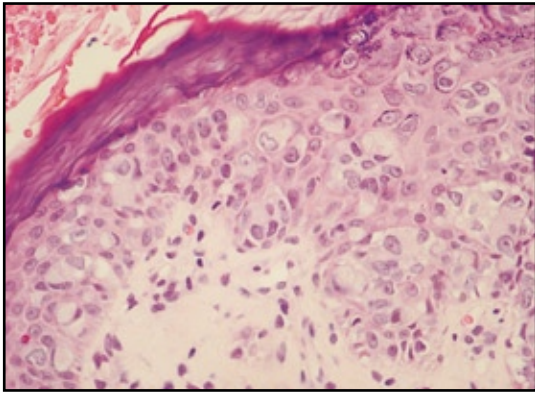
En el examen físico se evidenció una placa eritematosa con áreas de ulceración extensas que comprometía el 80% del hemiescroto derecho y el 20% del hemiescroto izquierdo, extendiéndose hacia el periné y la región inguinal bilateral.

Se tomó una biopsia de piel en la que se observó un compromiso tumoral intraepidérmico de predominio basal constituido por células de citoplasma claro, núcleos atípicos y nucléolo prominente, con mitosis y extensión de algunas células a las capas más superficiales de la epidermis. Los estudios de inmunohistoquímica mostraron positividad para AE1-AE3 intensa, EMA y citoqueratina 7 y negatividad

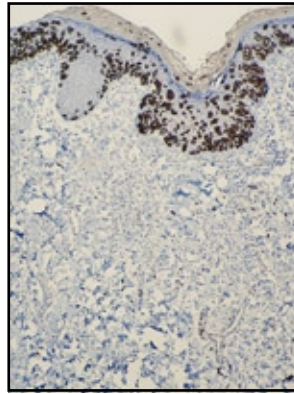
para citoqueratina 20 y CEA (FIGURAS 1 Y 2).

Con lo anterior se estableció el diagnóstico de una enfermedad de Paget extramamaria y se realizaron estudios de extensión: ecografía abdominal, antígeno prostático específico, valoración por urología con exploración rectal de la próstata, radiografía de tórax, cuadro hemático, creatinina, BUN, transaminasas que fueron normales. El paciente fue llevado a resección quirúrgica del 80% de la piel escrotal por el servicio de urología y la patología de la resección reportó compromiso de los bordes quirúrgicos por el tumor. Se propuso ampliación quirúrgica de las zonas de persistencia tumoral, pero el paciente rechazó el procedimiento y no volvió a los controles.

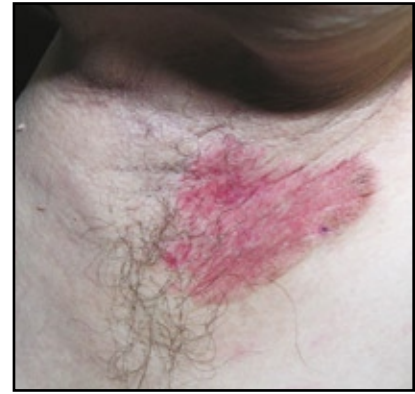El paciente consultó nuevamente hace seis meses por la aparición de lesiones bilaterales en la piel axilar de tres años de evolución. Al examen físico se observaron dos placas eritematosas bien definidas localizadas en la axila



**FIGURA 1:** Biopsia de piel escrotal. Nidos y células de Paget que se dispersan en el epitelio. H-E 40 x



**FIGURA 2:** Intensa marcación positiva para CK 7



**FIGURA 3:** Compromiso por enfermedad de Paget en axila derecha.

derecha y la axila izquierda de 6 cm x 5 cm y 2 cm x 2 cm respectivamente (**FIGURAS 3 Y 4**). En el escroto residual no se evidenciaron signos clínicos de recidiva tumoral.

Se tomaron biopsias de las dos lesiones axilares que reportaron enfermedad de Paget extramamaria con intensa positividad para EMA, CEA, citoqueratina 7, AE1 AE3, con negatividad para CK20. (**FIGURA 5**)

Se solicitaron nuevos estudios de extensión: ecografía abdominal, colonoscopia total, antígeno prostático específico, valoración por urología con exploración rectal de la próstata, bioquímica sanguínea y hematología sanguínea, que fueron todos normales.

El paciente fue remitido al servicio de cirugía plástica donde se practicó una resección local amplia de las lesiones axilares con márgenes oncológicos y reconstrucción con colgajos locales.

## Discusión

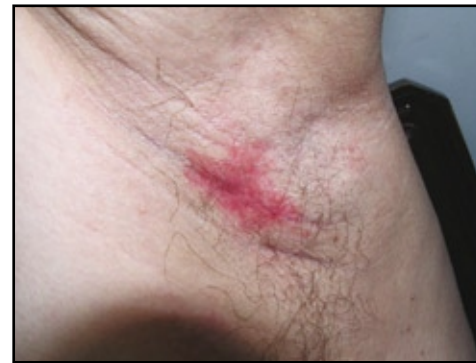La enfermedad de Paget es un adenocarcinoma intraepidérmico que puede presentarse en el complejo areola-pezones (forma mamaria) o menos frecuentemente en otras localizaciones como las regiones perineal, anogenital y la axila (forma extramamaria).<sup>1</sup>

La enfermedad de Paget clásica que afecta la areola fue descrita en 1874 mientras que la variante extramamaria fue descrita por Crocker en 1894.<sup>2</sup>

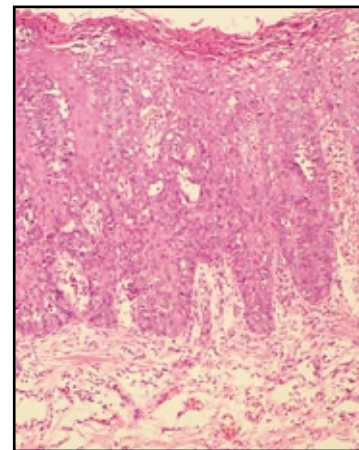
Aunque ambas formas de presentación comparten varias características en común, la forma extramamaria se diferencia de la presentación clásica en la patogénesis y las neoplasias subyacentes.<sup>1</sup>

La forma extramamaria afecta principalmente a adultos mayores de 60 años y tiene predilección por el sexo femenino (compromiso vulvar frecuente).<sup>1</sup>

Clínicamente las lesiones extramamarias aparecen como placas bien delimitadas persistentes eritematosas, o pardo eritematosas de diámetros variables entre uno y



**FIGURA 4:** Compromiso por enfermedad de Paget en axila izquierda



**FIGURA 5:** Biopsia de piel axilar. Neoplasia intraepitelial maligna con diseminación pagetoide. H-E 10 x

varios centímetros y pueden causar prurito o sangrado ocasional y con la evolución pueden erosionarse, ulcerarse y formar costras y descamación. En estados más avanzados pueden formarse nódulos y palpase adenomegalias regionales.<sup>1</sup>

En la presentación extramamaria el compromiso vulvar ocurre en el 65% de los casos, el compromiso perianal en el 20% de casos con igual afectación en hombres y mujeres, y el compromiso genital en el 14% de casos. El compromiso axilar es excepcional y característicamente unilateral.<sup>1</sup>

La presentación múltiple del Paget es un evento muy raro y la mayoría de casos provienen del Japón.<sup>3</sup> Los reportes publicados describen el compromiso genital con lesiones axilares unilaterales o bilaterales como en nuestro caso. Hasta la fecha sólo se han descrito 28 casos en Japón y un caso en Europa.<sup>4</sup> Hasta donde tenemos conocimiento este es el primer caso descrito en Colombia.

La causa de esta inusual presentación en forma múltiple no ha sido aclarada y únicamente existe la teoría de la multicentricidad, que podría explicar casos como este, en la cual se propone que un estímulo oncogénico generaría simultáneamente pero en forma independiente varios tumores.<sup>1</sup>

Es frecuente el retardo en el diagnóstico (dos años en promedio luego del inicio del cuadro) por la similitud clínica con otras entidades como la dermatitis seborreica, psoriasis invertida, tiñas y enfermedad de Bowen.

El diagnóstico de la enfermedad de Paget se hace con la biopsia de piel en la cual se observa una epidermis acantósica con células grandes de citoplasma claro con núcleos prominentes centrales atípicos. (FIGURAS 1 Y 5) La inmunohistoquímica confirma el origen glandular con positividad para CK-7, CEA y EMA y negatividad para S-100.<sup>2</sup> Cuando existe positividad además para CK 20 debe sospecharse un carcinoma subyacente.<sup>1</sup>

En los casos en los cuales no se encuentra un carci-

noma subyacente la enfermedad de Paget extramamaria es tratada con resección local amplia.

En un estudio reciente se encontró que un 32% de los pacientes con compromiso invasivo y un 35% de los casos *in situ* presentaron neoplasias asociadas y la sobrevida global a cinco años fue del 72%.<sup>5</sup>

El diagnóstico de la enfermedad de Paget extramamaria debe generar la búsqueda de neoplasias subyacentes según la localización del tumor. Entre los estudios que se deben considerar en los casos de presentación anogenital se deben incluir la citología cervicovaginal, la cistoscopia, la rectosigmoidoscopia, la escanografía o la ecografía abdominal, y los marcadores tumorales séricos (CEA, CA 19-9, CA 15-3).<sup>1</sup> Para la presentación axilar se recomienda descartar el carcinoma mamario.<sup>2</sup>

## Referencias

1. Kanitakis J. Mammary and extramammary Paget's disease. *J Eur Acad Dermatol Venereol.* 2007; 21: 581-90.
2. Chagpar AB, Heim K, Carron KR, Sewell C. Extramammary Paget's Disease of the Axilla: An Unusual Case. *Breast J.* 2007; 13: 291-3.
3. Inui S, Fukuhara S, Asada H, Tadokoro T, Yoshikawa K, Itami S. Double involvement of extramammary Paget's disease in the genitalia and axilla. *J Dermatol.* 2000; 27:409-12.
4. Van Hamme C, Marot L, Dachelet C, Dumont M, Salamon E, Lachapelle JM. Paget's extramammary disease of the axillae and perineum. *Ann Dermatol Venereol.* 2002;129(5 Pt 1):717-9.
5. Siesling S, Elferink MA, van Dijck JA, Pierie JP, Blokx WA. Epidemiology and treatment of extramammary Paget disease in the Netherlands. *Eur J Surg Oncol.* 2007; 33:951-5.

## XXVII Congreso Colombiano de Dermatología y Cirugía dermatológica y III Meeting Regional de la International Society of Dermatology "María Mélida Durán"

---

En el presente año 2008, se cumplen 60 años de la fundación de la Asociación Colombiana de Dermatología y Cirugía Dermatológica, por esta razón el XXVII Congreso Nacional que se llevará a cabo en Santiago de Cali del 13 al 16 de Noviembre, debe ser y será un evento muy especial.

Nuestra sede, el Centro de Eventos Valle del Pacífico, inaugurado en el año 2007, es una sede moderna que cuenta con todas las instalaciones y tecnología de punta acorde con este magno acontecimiento. Se tienen reservados los mejores hoteles de nuestra ciudad.

La junta directiva de la Asociación y el comité organizador está trabajando para que esta reunión se caracterice por tener un excelente nivel académico. Las actividades sociales programadas garantizan una estadía amable y de grata recordación para todos los asistentes.

En el programa académico contamos con más de 20 profesores extranjeros invitados expertos en diversos campos de la dermatología, cada uno de ellos líderes de nuestra especialización, procedentes de Europa, Estados Unidos y Latinoamérica, además de los mejores conferencistas nacionales.

La unión con III Meeting de la International Society of Dermatology, "María Mélida Durán", le da a nuestra reunión un carácter internacional y promueve la asistencia de dermatólogos de países vecinos.

El programa social, preparado cuidadosamente, quiere mostrar aspectos de la cultura del Valle del Cauca y el Pacífico Colombiano y deseamos quede en su memoria de forma perdurable.

Esperamos contar con una buena participación y gran asistencia de dermatólogos, que estamos seguros enriquecerán con su presencia y conocimiento este evento, que servirá para ampliar nuestros conocimientos y estrechar los lazos de amistad que nos unen.

---

Luis Hernando Moreno Macías  
Presidente

Adriana Arrunátegui Ramírez  
Secretaria