


<b>Editora</b>	<b>Ana Francisca Ramírez</b> Esp. en Dermatología Oncológica. Hospital Universitario del Valle, Fundación Valle del Lili, Santiago de Cali, Colombia.
<b>Director Comercial</b>	<b>Luis Hernando Moreno</b> Esp. en Dermatología, MSc en Microbiología. Universidad del Valle, Santiago de Cali, Colombia.
<b>Comité Editorial</b>	<p><b>Gloria Sanclemente</b> Esp. en Dermatología, MSc en Virología. Universidad de Antioquia, Medellín, Colombia.</p> <p><b>Margarita Velásquez</b> Esp. en Dermatología, PhD en Inmunología. Universidad de Antioquia, Medellín, Colombia.</p> <p><b>Juan Guillermo Chalela</b> Esp. en Medicina Interna, Esp. en Dermatología. Fundación Santafé de Bogotá, Bogotá D.C., Colombia.</p> <p><b>María Teresa Ochoa</b> Esp. en Dermatología, MSc en Inmunología. UCLA, USA.</p> <p><b>Anilza Bonelo</b> MSc en Microbiología, PhD en Ciencias Biomédicas. Universidad del Valle, Santiago de Cali, Colombia.</p> <p><b>Gerzaín Rodríguez</b> Esp. en Dermatopatología. Universidad de La Sabana. Chía, Cundinamarca, Colombia.</p> <p><b>Rodrigo Restrepo</b> Esp. en Dermatopatología, Universidad Pontificia Bolivariana. Medellín, Colombia.</p>
<b>Comité Científico</b>	<p><b>Carlos Serrano</b> Esp. en Medicina Interna, Esp. de Alergología. Fundación Valle del Lili, Santiago de Cali, Colombia.</p> <p><b>Lucy García</b> Esp. en Dermatología, MSc en Microbiología. Universidad del Valle, Santiago de Cali, Colombia.</p> <p><b>Felipe Jaramillo</b> Esp. en Dermatología, Esp. en Dermatopatología. Universidad de Caldas, Manizales, Colombia.</p> <p><b>Beatriz Orozco</b> Esp. en Dermatología, Esp. en Epidemiología. Universidad Pontificia Bolivariana, Bogotá, D.C., Colombia.</p> <p><b>Álvaro Acosta</b> Esp. en Dermatología, Esp. en Dermatología Oncológica. Instituto Nacional de Cancerología, Universidad Nacional de Colombia, Bogotá D.C., Colombia.</p> <p><b>César Gonzalez</b> Dermatólogo. Clínica de Psoriasis Hospital Militar Central, Bogotá, D.C., Colombia.</p> <p><b>Luis Antonio Castro</b> Esp. en Dermatología, Esp. en Inmunodermatología. Universidad Militar Nueva Granada, Bogotá DC.</p>
<b>Corrector de Estilo</b>	<b>Carlos Arturo Hernández</b> Especialista en Salud Pública, Bogotá, D.C., Colombia
<b>Diseño Editorial</b>	<b>María Fernanda Ramírez</b> Diseñadora Gráfica, Universidad del Valle. Santiago de Cali, Colombia.



**AsoColDerma**  
Asociación Colombiana de Dermatología  
y Cirugía Dermatológica

## Directivas de Asocolderma

**2008-2010**

Presidente Nacional

**Juan Guillermo Chalela** (Bogotá D.C.)

Vicepresidente

**Adriana Arrunátegui** (Santiago de Cali)

Presidente Honorario

**Francisco Eladio Gómez** (Medellín)

Presidente del Congreso

**Evelyne Halpert** (Bogotá D.C.)

Secretario general

**César González** (Bogotá D.C.)

Tesorerera

**Mónica Helena Rivera** (Bogotá D.C.)

Vocales

**Germán Santacoloma** (Manizales)

**Armando José Vásquez** (Bucaramanga)

**Antonio Barrera** (Bogotá D.C.)

**Ramiro Quintero** (Barranquilla)

**Carlos Alberto de La Roche** (Santiago de Cali)

**Gonzalo Marrugo** (Cartagena)

**Alvaro Julio Correa** (Barranquilla)

La Revista de la Asociación Colombiana de Dermatología y Cirugía Dermatológica está indizada en:



Esta revista está disponible en formato digital en la dirección electrónica [www.revistasocolderma.com](http://www.revistasocolderma.com)

## Reglamento de publicaciones

La Revista Colombiana de Dermatología es un órgano de expresión de la Asociación Colombiana de Dermatología y Cirugía Dermatológica, sus sociedades filiales y los capítulos regionales; su contenido es esencialmente de tipo científico, aun cuando eventualmente pudieran aparecer contribuciones de carácter gremial o informativo cuando sean de muy particular importancia. Uno de sus objetivos más claros es lograr una mejor educación dermatológica continuada, y son bienvenidos todos aquellos trabajos que cumplan con esta meta. Los escritos deben ser enviados a:

Ana Francisca Ramírez, Editora - Jefe  
Revista Asociación Colombiana de Dermatología  
y Cirugía Dermatológica  
revistaacd@gmail.com

### Información para los autores

La revista acoge las normas publicadas por el *International Committee of Medical Journal Editors* en sus requerimientos uniformes para manuscritos enviados a revistas biomédicas y las incorpora en su proceso de revisión y publicación. La versión electrónica oficial en inglés de estas normas se encuentra disponible en: [www.icmje.org](http://www.icmje.org)

Todos los miembros de la asociación, bien sea como individuos o como integrantes de las sociedades filiales, de los capítulos regionales o de las escuelas de formación de pre y posgrado, están invitados a participar en cualquiera de las secciones que se relacionan a continuación:

#### 1. Artículo de investigación

Debe tener una extensión máxima de cinco mil palabras. Incluir: introducción, material y métodos o informe de casos, resultados, comentarios y referencias. Requiere un resumen estructurado de máximo doscientas cincuenta palabras en español e inglés. (Deben indicarse 3 - 6 "palabras clave").

#### 2. Artículo de revisión

Hasta seis mil palabras; serán trabajos didácticos, de actualización sobre un campo particular de la dermatología, con una extensión bibliográfica no mayor de setenta referencias. El resumen, en español y en inglés, no será mayor de ciento cincuenta palabras. (Deben indicarse 3-6 "palabras clave").

#### 3. Educación médica continua

Hasta seis mil palabras; serán trabajos didácticos, de actualización sobre un campo particular de la dermatología, con una extensión bibliográfica no mayor de setenta referencias. El resumen, en español y en inglés, no será mayor de ciento cincuenta palabras. (Deben indicarse tres a seis "palabras clave"). Se debe anexar un cuestionario de diez preguntas relacionadas con el tema.

#### 4. Artículo de reflexión

Documento que presenta resultados de investigación desde una perspectiva analítica, interpretativa o crítica del autor, sobre un tema específico, recurriendo a fuentes originales.

#### 5. Reportes de caso

Sección de comunicación de experiencias clínico terapéuticas o histopatológicas. Extensión máxima: mil palabras. El resumen en español y en inglés, no mayor de cincuenta palabras. Deben indicarse de tres a seis palabras clave en español y en inglés. Contendrá una descripción del caso clínico, un corto comentario y conclusión final. Máximo diez referencias, relacionadas con el tema. Se incluirán tres fotografías clínicas o histológicas.

#### 6. Revisión de la literatura

Resúmenes cortos de artículos de importancia publicados en revistas internacionales. Su extensión máxima, excluida la referencia bibliográfica, será de cien palabras.

#### 7. Dermatopatología

Artículos con la misma categoría de los numerales 1-3, pero especialmente orientados al tema.

#### 8. Cirugía dermatológica

Artículos con la misma categoría de los numerales 1-3, pero especialmente orientados al tema.

#### 9. Noticias y eventos

Comunicación de informes, obituarios, reuniones de la Asociación o eventos nacionales o extranjeros de importancia para el dermatólogo. Extensión máxima: doscientas cincuenta palabras.

#### 10. Carta al editor

Comentarios, opiniones o informaciones relacionados

con publicaciones previas e inquietudes acerca de la revista o la Asociación Colombiana de Dermatología y Cirugía Dermatológica. La correspondencia publicada podrá editarse por razones de extensión, corrección gramatical o de estilo, y de ello se informará al autor antes de su publicación.

## Evaluación de los artículos

Cada artículo será evaluado por dos árbitros quienes decidirán sobre la conveniencia de su publicación. Los árbitros serán escogidos entre expertos en el tema tratado por cada artículo y sugerirán correcciones en caso necesario, que serán transmitidas a los autores vía correo electrónico, por parte del comité editorial. El proceso de revisión por pares es realizado de manera que ni los revisores conocen el nombre de los autores ni los autores saben quienes aceptan o rechazan el artículo, con el fin de garantizar la mayor objetividad posible en la evaluación.

## Presentación del trabajo

Los trabajos serán enviados junto con una carta de presentación que deberá incluir el título del trabajo y la sección en la que se solicita publicación, con una declaración que precise que todos los autores han leído y aprueban el contenido del trabajo, y que éste o parte del mismo no ha sido publicado con anterioridad ni enviado a otra publicación; que fue conducido bajo reglas éticas; que transfieren los derechos del autor del artículo a la revista. A juicio del comité editorial habrá excepciones para material publicado previamente, en cuyo caso se deberá adjuntar el permiso de la publicación que posea el copyright. El autor deberá realizar los trámites para dicho permiso.

A esta carta también puede adjuntarse la declaración de conflictos de intereses, si los hubiere, y si no se ha incluido en el escrito. Si hay conflictos de intereses deben ser informados en el artículo (Ejemplo: Auspiciado por el laboratorio X, productor del medicamento Y).

Todo trabajo será enviado al correo electrónico de la revista. La revista tendrá como idioma oficial el español, pero podrá aceptar colaboraciones en inglés.

La primera página debe incluir:

- Título del trabajo en español.
- Título del trabajo en inglés.
- Subtítulo (si lo amerita).
- Apellidos y nombres completos de los autores.
- Cargo y categoría académica de los mismos.
- Nombre de la institución donde se realizó el trabajo.
- Nombre, dirección, número de teléfono, fax y correo electrónico del autor a quien se le enviará la corres-

pondencia, quien deberá indicar con claridad si su dirección de correspondencia puede ser publicada.

- Fuentes de financiación, equipo, medicamentos o todos estos.
- Conteo de palabras del texto (excluyendo el resumen, los agradecimientos, las leyendas de las figuras y las referencias) y conteo de palabras del resumen.
- Número de figuras y cuadros.
- Título abreviado para encabezamientos de página.

La segunda página será el resumen en español y su traducción al inglés (a doble espacio).

Se deben incluir de tres a seis palabras clave referentes al tema central del trabajo. Deben emplearse los descriptores del Índice de Literatura Latinoamericana y del Caribe en Ciencias de la Salud (LILACS) publicados en <http://decs.bvs.br> y los del *Index Medicus*, Medical Subject Headings (MESH), en [www.nlm.nih.gov/mesh/meshhome.html](http://www.nlm.nih.gov/mesh/meshhome.html)

Debe utilizarse un mínimo de abreviaturas, las cuales serán definidas la primera vez antes de su empleo. Siempre usar nombres genéricos de medicamentos. Si se incluye una marca registrada, sólo se podrá citar una vez, entre paréntesis, luego de su primera mención. Toda medida será expresada en sistema métrico decimal. Las referencias se identificarán en el texto con números arábigos entre paréntesis, en su orden de aparición.

La lista de referencias secuencial irá a doble espacio, en hojas aparte de las del trabajo. Deberá seguir los requisitos uniformes para manuscritos presentados para publicación en revistas biomédicas. Un listado completo de ejemplos puede ser revisado en el volumen 12, número 2, de junio de 2004 de la revista de la Asociación. Los títulos de las revistas deben ser abreviados de acuerdo con el estilo usado en la lista de revistas indexadas en el *Index Medicus*, que puede obtenerse en el sitio web [www.nlm.nih.gov](http://www.nlm.nih.gov). Las comunicaciones personales no se deben incluir en esta lista, pero serán citadas entre paréntesis en el texto. Verifique que las referencias en el texto estén de acuerdo con esta lista.

## Ejemplos de referencias

Se deben listar los primeros 6 autores seguidos por *et al.*

**Artículos de revistas:** Autor/es. Título del artículo. Abreviatura internacional de la revista. Año; volumen: página inicial - final del artículo.

**Libros:** Autor/es. Título del libro. Edición. Lugar de publicación: editorial; año.

**Capítulos de libros:** Autor/es del capítulo. Título del capítulo. En: director/coordinador/editor del libro. Título del libro. Edición. Lugar de publicación: editorial; año; página inicial-final del capítulo.

**Medio electrónico:** Autor/es. Título [sede Web]. Lugar de publicación: editor; fecha de publicación [fecha de actualización; fecha de acceso]. Dirección electrónica.

## Ilustraciones y cuadros

Cada una de las ilustraciones y cuadros se debe enviar en un archivo adicional al texto del artículo. Son suplementarios y no duplicadores de lo que se diga en el texto. Cada artículo podrá llevar un número razonable de fotos; para los minicases, máximo tres. El número de fotos podrá ser aumentado a seis cuando las características didácticas del artículo lo ameriten, a juicio del comité editorial. Las fotografías deben enviarse en formato JPEG o TIFF en alta resolución (300 DPI) en un archivo anexo al artículo. Deben numerarse con cifras arábigas, tener

un título breve y ser autoexplicativas. Las fotografías de histopatología deben indicar el tipo de tinción y la escala de magnificación utilizada. Las ilustraciones se numeran con cifras, de acuerdo con su mención en el texto. Las leyendas correspondientes deberán anexarse al final del trabajo. Si han sido publicadas previamente, deberá darse el crédito completo en dichas leyendas. Además, si la fotografía permite reconocer la identidad del sujeto, se requiere un consentimiento escrito del paciente para su publicación. Cuando se obtenga este consentimiento, deberá mencionarse en el artículo publicado. No se debe incluir información que permita identificar al paciente, como nombre, iniciales, o números de historia clínica.

Los gráficos o tablas deberán enviarse en sus archivos de origen (Excel, Powerpoint...)

---

**INFORMACIÓN GENERAL:** Los editores y la Asociación Colombiana de Dermatología y Cirugía Dermatológica no asumen ninguna responsabilidad por cualquier daño o injuria a personas u objetos resultantes de la utilización o aplicación de cualquier producto, procedimiento, cirugías, instrucciones o ideas contenidos en el material publicado en esta revista. Ningún procedimiento, prueba o terapia debe ser llevado a cabo a menos que a juicio del lector se justifique el riesgo. Debido a los constantes cambios y adelantos en la ciencia médica, se recomienda que se haga una verificación independiente de diagnósticos y dosificaciones de medicamentos. Los productos mencionados y sus dosis no son responsabilidad de sus autores.

Las aseveraciones y opiniones expresadas por los autores son pro-

pias de ellos y no necesariamente compartidas por los editores o la Sociedad Colombiana de Dermatología, quienes declinan toda responsabilidad por tal material, así como no garantizan, apoyan ni autorizan ningún producto o servicio anunciado en esta publicación ni garantizan ninguna oferta hecha por el fabricante de dicho producto o servicio.

Aunque todo el material publicitario se espera que esté conforme con la ética médica y los estándares actuales, su inclusión en esta publicación no es una garantía o apoyo de la Asociación Colombiana de Dermatología y Cirugía Dermatológica o de los editores, a la calidad de cualquier producto anunciado.

©1991 Asociación Colombiana de Dermatología y Cirugía Dermatológica.

Todos los derechos reservados. Depósito legal: 2377 S

---

Diseño y diagramación:

*al punto.*

email: [alpunto32@gmail.com](mailto:alpunto32@gmail.com)

Impresión:

**Impresora Feriva S.A.**

Cali - Colombia, 2010

## Editorial

120

**La Asociación Colombiana de Dermatología y Cirugía Dermatológica, Asocolderma, una empresa**  
Juan Guillermo Chalela. Bogotá D.C., Colombia.

## Artículos de revisión

122

**Anatomía microscópica del folículo piloso**  
Rodrigo Restrepo. Medellín, Colombia. .... 122

**Diagnóstico de la tuberculosis latente en la era de la terapia biológica**  
María Carolina Ruiz, Zully González, Sol Beatriz Jiménez, Margarita Velásquez. Medellín, Colombia. .... 139

**Fototerapia y otras alternativas terapéuticas para el manejo del vitiligo, diez años de experiencia en el Servicio de Fototerapia del Centro Dermatológico de la Universidad CES**  
Natalia Vélez, Tatiana González, Liliana Bohórquez, Ana Milena Montes, Claudia Andrea Hernández, Sol Beatriz Jiménez. Medellín, Colombia. .... 149

## Revisiones de tema

160

**Xantoma verruciforme: características histopatológicas y patogénesis, análisis de casos de vulva y región perianal**  
Viviana Leticia Arias, Gerzaín Rodríguez. Bogotá, D.C., Colombia.

## Reportes de caso

166

**Liquen plano ungular tratado con isotretinoína: reporte de caso**  
Luz Marina Gómez, Ana Milena Montes, Natalia Mendoza, Flavio Gómez. Medellín, Colombia. .... 166

**Alopecia areata neonatal tratada con tacrolimus tópico: reporte de un caso**  
Alejandra Lopera, Luz Marina Gómez, María Cristina Trujillo. Medellín, Colombia. .... 169

**Nevus de Spitz atípico**  
Natalia Vélez, Ana María Aristizábal, Ana Cristina Ruiz, Guillermo Jiménez. Medellín, Colombia. .... 171

**Melanoma maligno patrón epitelioides: melanoma animal**  
Mariam Rolón, Astrid Del Valle, Carolina Hernández. Bogotá, D.C., Colombia. .... 175

**Dermatilomanía y síndrome de Prader-Willi**  
Lucy García, Carolina Concha. Cali, Colombia. .... 178

## Noticias y eventos

182

FOTOGRAFÍA DE LA PORTADA: Alopecia areata, corte horizontal. Fotografía tomada del artículo Anatomía microscópica del folículo piloso, de Rodrigo Restrepo.



## Editorial

### La Asociación Colombiana de Dermatología y Cirugía Dermatológica, Asocolderma, una empresa

El 27 de junio de 1948, cuando un grupo de distinguidos dermatólogos colombianos se reunió en el Club Médico de Bogotá para formar la Sociedad Colombiana de Dermatología, tuvieron unos rasgos maravillosos de generosidad y altruismo al buscar, en primer lugar, el bienestar de los dermatólogos –pocos en ese entonces– pensando en una Sociedad que dedicara tiempo para reunirse, con el ánimo de organizar congresos y cursos. Éstos debían tener dos fines: uno, el crecimiento del conocimiento de la Dermatología, escaso y con muy complicada difusión por la época, y dos, hacer una reunión social y gremial en donde se ventilaran problemas de tipo profesional –muy pocos por el tamaño de la especialidad en esos años– y, de paso, tener la oportunidad de reunirse socialmente e integrarse para lograr, entre todos, el crecimiento de una naciente especialidad médica en Colombia.

La Sociedad nunca se quedó quieta, organizó muchos congresos de carácter académico y reuniones de tipo gremial; muchos de ellos constan en actas escritas en papeles personales o, quizá, en la papelería del hotel o del club en donde hubiera sido la reunión. Han pasado 62 años y esta Sociedad ha crecido de una manera muy ágil y muy fuerte, gracias a la gestión de estos y muchos más colegas y amigos que, por su importancia como médicos y por su posición en la sociedad colombiana, poco a poco pero en forma segura, convirtieron la Dermatología en una especialidad estimada en nuestro medio. La Sociedad pasó a convertirse en una auténtica asociación y, además, se vio “forzada” a crear nuevas sociedades afines, como las de Pediatría, Cirugía, Oncología, Patología, etc., por el extraordinario crecimiento en una proporción que jamás pensaron los fundadores que llegaría a presentarse.

La expresión de la piel en todas las circunstancias del ser humano y el nacimiento de las escuelas de Dermatología, donde se enseña cada vez a más jóvenes que quieren ser dermatólogos y dedicar su vida a este ejercicio profesional, han dirigido la atención de los estudiantes hacia esta maravillosa especialidad. Esto trajo consigo el crecimiento del número de asociados, todos con numerosos problemas tanto profesionales como gremiales, por lo que se tuvo la buena proyección de crear una organización paralela que se ha llamado la de asuntos gremiales.

No obstante, a diferencia de todas esas valiosas situaciones, la organización de Asocolderma, a pesar de numerosas reformas de estatutos y de muy buena voluntad, siguió en su crecimiento a paso de elefante y, aunque tiene muchos afiliados –es la única en Colombia con el 90% de sus profesionales afiliados– llegó a ser superada por algunas de la asociaciones que se crearon a su lado. Su organización interna era obsoleta, pues una asociación con más de 500 miembros seguía siendo manejada casi que desde lejos, bajo la batuta de dos magníficas y maravillosas mujeres que llamamos secretarias, pero que, en realidad, eran administradoras, cajeras, contadoras, revisoras, mensajeras y amas de llaves; además, desde un teléfono, organizaron muchos congresos nacionales y hasta uno internacional, claro, con la ayuda de los presidentes y juntas directivas que desde sus consultorios o casas ordenaban cosas que se cumplían de inmediato por estas dos personas que, sin haberse preparado en muchas situaciones relacionadas, sacaban adelante todo los cometidos, pues siempre había algún espontáneo que, por cariño, les ayudaba.

Mientras tanto, la Asociación seguía creciendo con una revista magnífica y con la creación de una página web, todo bajo el amparo de unos asociados “desinflados” de su gremio “porque no les daba nada”, con atraso incomprensible en el pago de una cuota que no representa en nada el crecimiento de esta unidad gremial, pues la idea que se tiene de Asocolderma es que es una asociación para hacer congresos, sin jamás mirar cuántas cosas calladas –inmensamente trascendentales pero poco populares– tiene que hacer para que todo funcione. Algunos ni siquiera conocieron sus primeras instalaciones en el Edificio El Bosque, magníficas en su inicio pero obsoletas y atrasadas para esta época.

Cuando la actual Junta Directiva tomó las riendas de Asocolderma, lo primero que hizo fue poner “orden en casa”. Empezamos por establecer un horario de trabajo y contratar un mensajero y una aseo, pues las secretarias sólo tenían que hacer eso, ser secretarias; no obstante, nos encontramos con numerosos obstáculos. El primero de ellos, aunque no lo crea amigo lector, fue la increíble cartera morosa de parte de los miembros que, a pesar de que la cuota es mínima –incluso otras asocia-

ciones amigas se sorprenden de que podamos funcionar con esas cuotas tan bajas—, han tenido la costumbre de no pagar, porque siempre se hicieron concesiones para que los miembros pudieran acceder a las ventajas de ser asociados. Es así como hemos encontrado que hay miembros que llevan varios años sin aportar su cuota y han asistido a los congresos y cursos con los mismos derechos de los que sí lo hacen. Por consiguiente, lo primero era ponernos al día en los pagos y quitarles los derechos a los morosos, lo cual nos trajo enemistades y hasta se interpusieron tutelas y derechos de petición por parte de los morosos en contra de su propia institución y de su representante legal, que es su presidente.

Una vez detectada esta situación, que mejoró ostensiblemente aunque aún hay un 7% sin cumplir, decidimos poner a funcionar bien el estatuto que tenemos y se nombró un fiscal del presidente, precisamente para que estableciera si estas actividades de la cabeza de la Asociación se estaban llevando a cabo en forma legal, a pesar de que nunca lo dudamos. Al mismo tiempo, gracias a un estupendo secretario y una maravillosa tesorera en unión con las dos secretarías, decidimos poner en práctica el cobro del 10% que deben pagar aquellas sociedades afines a Asocolderma, que hacen cursos con la anuencia económica de los laboratorios y que cobran inscripciones, pero que solicitan aval de Asocolderma y se nutren de conferencistas miembros de la Asociación, y hasta utilizan las sedes y las secretarías para poder tener una excelente organización.

Por fortuna, la mayoría de ellos entendieron que así debe ser y esa cuota del 10% ha venido siendo pagada poco a poco. Perdonen que dé un nombre propio, pero en este punto hay que resaltar a Dermocaribe, por su desprendimiento y su cariño hacia la Asociación, y vale la pena que todos lo sepan. Algunos, por desgracia, no entendieron la importancia de esa cuota y nunca la pagaron, olvidando que Asocolderma la requiere si queremos que cumpla todo lo que estatutariamente tiene como obligación hacer, pues solamente recibe dineros de los asociados y de esos cursos, pues es una organización sin ánimo de lucro. Sin embargo, tenemos la costumbre de pedir y nunca dar, exigir sin obligarnos, tener derechos pero nunca deberes, olvidando que lo que aportamos revierte en beneficio para todos.

Otro propósito fue ejecutar lo que venía haciendo la junta anterior, es decir, la expansión de la sede. Fue así que logramos establecer la sede actual, orgullo para nosotros y motivo de visita de presidentes de otras asociaciones o de otras agremiaciones que nos quieren imitar: pasamos de un área de 35 m<sup>2</sup> a una de 120 m<sup>2</sup>, donde, además de unas instalaciones con todo el modernismo y el buen gusto que nos merecemos, funciona lo que en ese momento era el amanecer de una empresa

y hoy es una realidad, pues esas instalaciones nos han obligado a modernizar todo y a entrar en una nueva era de Asocolderma. Ya logramos que los asociados hagan algunas de sus reuniones académicas en nuestra oficina.

Gracias a todo lo anterior, Asocolderma pasó de ser una sociedad de reuniones de amigos a una asociación de amigos y colegas, pero con una proyección maravillosa para bien de todos en el futuro. De una nómina de dos personas, que se manejaba a mano y sin contrato, pasamos ahora a cuatro empleados en nómina permanente. Se contrató una persona para los trabajos temporales necesarios, como la digitación de hojas de vida y de documentos, y la actualización de correos, etc. Se está llevando a cabo una actualización de la parte contable con una contadora permanente y estamos estudiando la posibilidad de darle, por medio de *outsourcing*, carácter permanente para apoyo de todos los asociados. Además, últimamente hemos solicitado una auditoría externa que nos ha hecho un diagnóstico de cómo funciona nuestra empresa.

Hoy, Asocolderma es una empresa con una directora ejecutiva que en sólo cuatro meses ha logrado conocer todas las funciones y eventos de la Asociación, quien, siendo abogada, ha buscado la manera de ir conociendo la idiosincrasia de nosotros los médicos, muy buenos en nuestros consultorios pero muy pobres, aunque no todos, en la parte administrativa. Se ha ganado el cariño hasta de los colegas más acérrimos enemigos de esta presidencia y ha puesto al desnudo todas las fallas en la administración, diagnóstico que fue corroborado en el 80% por la empresa de auditoría externa. Además, sacrificando sábados y domingos o festivos, dedica todo su tiempo a resolver problemas de los miembros de Asocolderma, que poco a poco se van acercando a nosotros cuando tienen una necesidad, que es lo que queremos.

Asimismo, hemos recibido con mucho cariño la asesoría de muy importantes firmas de abogados en cuestiones laborales y gremiales para resolver asuntos de varios miembros que nos han consultado, en uso de los Artículos 4º y 5º del Capítulo 1 de nuestro estatuto.

Esa dirección ejecutiva tiene un fin cercano y es lograr la certificación ISO de buenas prácticas, lo que nos convertiría en la empresa de agremiación médica más importante del país y a la altura, por qué no, de las dos más grandes, que son la de Radiología y la de Anestesia.

Tenemos una revista muy fuerte, indexada, con una calidad de impresión admirable, con artículos y material de los mejores de América, con un consejo editorial muy fortalecido en esta administración y con una distribución envidiable, pues la recibe el 98% de nuestros miembros. Además, tenemos una página web de tipo siglo XXI, que ya ha sido imitada por otras sociedades extranjeras, con más de 30.000 visitas de diferentes países como Suiza,

Rusia y varios de América Latina, que poco a poco va creciendo cada vez más.

También, quedan establecidos el Comité de Ética Médica, conformado por los más prestantes profesores de la dermatología colombiana, el Comité de Tarifas, que está trabajando para dejar recomendaciones en este campo para ser seguidas por todos nosotros, y el Comité de Certificación, que está trabajando en nuestra especialidad para que los dermatólogos podamos competir con otras especialidades en igualdad de condiciones y no seguir siendo discriminados.

Tenemos el orgullo de entregar una verdadera empresa con una organización a la altura de cualquier asociación médica de América Latina. Dejamos nuestro cargos con la satisfacción del deber cumplido y con la esperanza de que las nuevas generaciones de médicos y las juntas

directivas que nos sigan, continúen con el crecimiento de esta nueva empresa gremial y médica, como dice su estatuto.

Queremos que un día no muy lejano sigan regresando los que se habían retirado, como lo hicieron varios durante esta administración, y nunca más pregunten, ¿qué hace esta asociación por mí?, sino ¿qué puedo hacer por esta asociación para que ella pueda hacer algo por mí?.

Cordialmente,

**Juan Guillermo Chalela**  
Presidente, Asocolderma, 2008–2010



# Anatomía microscópica del folículo piloso

*Microscopic anatomy of the hair follicle.*

**Rodrigo Restrepo<sup>1</sup>.**

1. Programa de Especialización en Dermatopatología, Facultad de Medicina, Universidad CES; instructor asociado de Dermatopatología, Dermatología, Facultad de Medicina, Universidad Pontificia Bolivariana, Medellín, Colombia.

## Resumen

En este artículo revisaremos los aspectos más relevantes de la histología del folículo piloso que sean particularmente útiles para el dermatopatólogo que se enfrenta rutinariamente con el diagnóstico de las alopecias cicatriciales y no cicatriciales. Se hace énfasis en los criterios histológicos y aspectos prácticos más importantes.

**PALABRAS CLAVE:** histología del folículo piloso, cuero cabelludo, biopsia, alopecia.

## Correspondencia:

Rodrigo Restrepo.

Email: rorestre@hotmail.com

*Recibido: 3 de julio de 2010.*

*Aceptado: 20 de julio de 2010.*

No se reportan conflictos de intereses.

## Summary

This article will review the most important aspects of the histology of the hair follicle that the practicing dermatopathologist is expected to evaluate in the routine workup of cicatricial and non-cicatricial alopecias. Emphasis is placed on practical aspects and histological criteria.

**KEY WORDS:** follicle histology, scalp, biopsy specimens, alopecia.

## Introducción

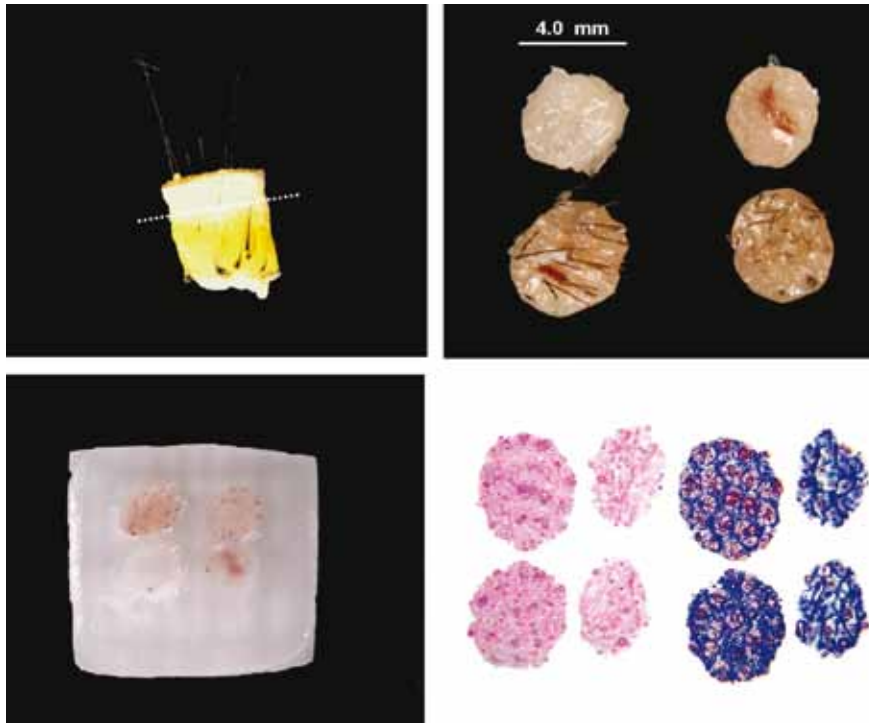
En los últimos años el interés por las enfermedades que afectan el pelo ha aumentado significativamente. Esto ha conducido a un incremento importante en el número de biopsias de piel de cuero cabelludo. Para evaluar correctamente una biopsia de esta naturaleza es importante conocer, además de la histología de las diferentes alopecias, la compleja y cambiante anatomía del folículo piloso normal, tanto en cortes verticales como transversales, además de las notables variaciones morfológicas relacionadas con el ciclo folicular y con el proceso de miniaturización de los folículos terminales en los individuos susceptibles. Sin un conocimiento extenso de la anatomía y fisiología de un folículo piloso normal no se puede reconocer aquel que es anormal.

Las funciones de la cubierta pilosa en los animales son múltiples. Algunas de las más importantes incluyen el ser un aislante térmico bastante efectivo, además de una barrera física protectora de los rayos ultravioleta. En algunos mamíferos el pelo constituye un excelente camuflaje ante los depredadores, que puede inclusive variar de color con las estaciones, particularmente en los

que habitan el círculo polar ártico. También es el sitio de una alta concentración de neurorreceptores, como en los pelos alrededor de las fauces y la nariz. Finalmente, es un mensajero efectivo de variadas señales que pueden significar preparación para la lucha y agresividad extrema o una disposición adecuada para la procreación.

En los seres humanos el cabello es apenas un vestigio del que nuestros antepasados poseían<sup>1</sup>. Como resultado de lo anterior, la función protectora de la cubierta pilosa se ha perdido casi totalmente, quedando muy restringida a la protección de la piel del cráneo, los ojos y las fosas nasales. En verdad, el hombre es el más desnudo de los primates, sin haberse podido dar hasta el momento una explicación satisfactoria para esta radical transformación<sup>2</sup>.

Paradójicamente al poco pelo que nos queda, su pérdida por causas fisiológicas o patológicas tiene serias consecuencias psicológicas y un gran impacto en la autoestima y en la calidad de vida de los individuos afectados<sup>3,4</sup>. Culturalmente es un elemento importantísimo en la comunicación social y cualquier alteración en su cantidad o en su calidad es vista por el paciente como un evento desastroso al cual hay que buscar solución a cualquier



**FIGURA 1.** Biopsia de piel de cuero cabelludo. Arriba a la izquierda cilindro de tejido de 4 mm. A la derecha su aspecto después del corte transversal de dos bloques, uno de control y el otro del área enferma. Abajo a la izquierda la inclusión en el bloque de parafina y a la derecha el resultado final con tinciones de Hematoxilina-Eosina (HE) y Tricrómico de Masson (2X). Con esta técnica todos los folículos son fácilmente visibles en un solo corte histológico.

precio<sup>5</sup>. Esto ha impulsado notablemente la investigación de múltiples aspectos relacionados con su anatomía, fisiología, biología molecular y tratamiento<sup>6,7,8</sup>. La demanda de productos para el cuidado del cabello es enorme, conduciendo a un desarrollo notable de la industria cosmética dedicada a su cuidado<sup>9,10</sup>.

En este artículo se discuten los aspectos más importantes de la anatomía microscópica del tallo y el folículo piloso necesarios para comprender la terminología asociada con sus aspectos normales y patológicos mediante el uso de numerosas microfotografías que facilitan la comprensión de los distintos temas expuestos.

El primer paso para poder conocer en profundidad la anatomía folicular normal es tomar una o dos biopsias de piel de cuero cabelludo de 4,0 mm de diámetro (área de 12.566 mm<sup>2</sup>) para cortes verticales y horizontales (**FIGURA 1**). Los cortes transversales son obligatorios en caso de una alopecia androgénica, o de un efluvio telógeno crónico. En los demás casos de alopecias no inflamatorias y cicatriciales puede escogerse entre cortes verticales u horizontales, según las preferencias y experiencia del patólogo y técnicos del laboratorio.

La toma y proceso de una biopsia de piel de cuero cabelludo fueron ya revisadas en extenso en un número anterior de esta revista. Se analizaron las distintas modalidades de cortes histológicos, además de las indicaciones y limitaciones de cada uno. En esta revisión se omite su discusión y únicamente nos referimos al tema de una manera puntual cuando sea pertinente<sup>11-15</sup>.

## Embriología

La formación del folículo piloso involucra una serie de señales complejas entre la dermis y la epidermis, a través de ocho estadios que recapitulan el ciclo normal de involution y crecimiento del pelo en el adulto<sup>16</sup>.

El desarrollo del folículo piloso comienza entre la semana octava y decimasegunda de la gestación como “placodas” o condensaciones epidérmicas de la piel fetal que aparecen a intervalos regulares, inicialmente en las cejas, el mentón y el labio superior. Posteriormente, se van extendiendo caudal y ventralmente en oleadas. El estímulo inicial que inicia y mantiene el proceso en el feto, al parecer, proviene del tejido mesenquimatoso asentado en la dermis. Este mesénquima especializado gobierna también la subsiguiente penetración de la dermis por parte de las “placodas” epidérmicas, haciendo que los folículos pilosos se alarguen notablemente como un cordón de células epiteliales, en un ángulo muy abierto con la epidermis. La amplitud de este ángulo es muy variable y está determinada en gran medida por la localización anatómica del folículo piloso. El destino final del tejido conjuntivo especializado es situarse como una condensación por debajo de la parte más profunda de la invaginación epitelial, dando lugar a la papila dérmica del bulbo piloso. Los folículos no se forman en ausencia de esta influencia mesenquimatosa. El músculo erector del pelo se origina por sí mismo independiente del folículo piloso. No hay músculos erectores del pelo en los

folículos que crecen perpendicularmente a la epidermis tales como los que están presentes en las pestañas, el conducto auditivo externo y los orificios nasales.

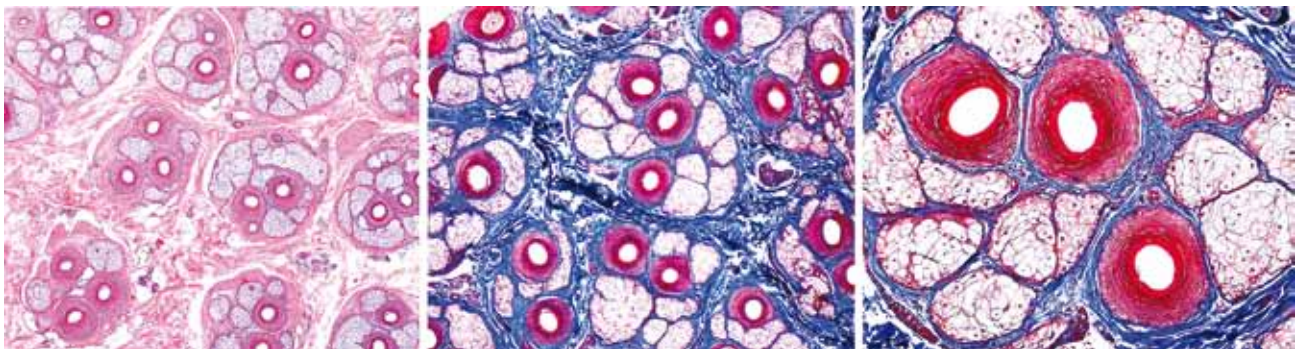
Hacia el segundo trimestre, en el bulbo piloso, las células epiteliales periféricas se separan de las células epiteliales centrales, formando la vaina radicular externa. Las células localizadas centralmente se sitúan por encima de la papila dérmica y se diferencian más tarde en la vaina radicular interna y el tallo piloso propiamente dicho con su cutícula, corteza y médula. Todos los folículos pilosos se forman en la vida embrionaria y en los seres humanos no se forman folículos adicionales después del nacimiento<sup>17,18</sup>. La densidad máxima de folículos pilosos se observa en el cuero cabelludo del recién nacido y va disminuyendo paulatinamente con la edad hasta la edad adulta.

El desarrollo del pelo está controlado por una red compleja de activación secuencial e inactivación de mecanismos autocrinos, paracrinos y endocrinos<sup>19</sup>. Los genes y las moléculas que participan en el desarrollo del folículo han sido estudiadas extensamente, reconocién-

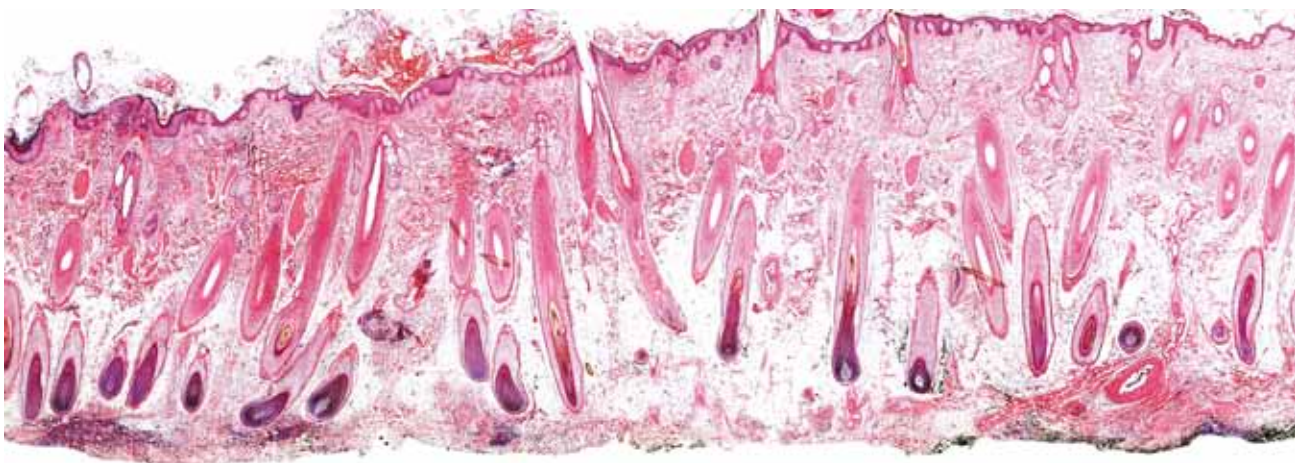
dose algunos reguladores positivos y negativos que se expresan en momentos variables durante su desarrollo<sup>20,21</sup>. Algunos de los más significativos son:  $\beta$ -catenina<sup>22,23</sup>, ectodisplasia<sup>24</sup>, GATA-3<sup>25</sup>, y BMP2/BMP4<sup>26</sup>.

## Anatomía

En conjunto, las glándulas sebáceas, el músculo erector del pelo y el folículo piloso se conocen como la unidad pilo-sebácea. Es un órgano microscópico muy complejo desde el punto de vista funcional y anatómico. Está compuesto por una gran cantidad de células epiteliales y mesenquimatosas dispuestas en múltiples capas que comprenden más de 20 diferentes tipos de poblaciones celulares, las cuales aparecen y desaparecen, o se modifican sustancialmente según la fase del ciclo, o el estímulo hormonal presente en un momento dado. Además, los folículos no responden de una manera uniforme y algunos lo hacen de una manera completamente divergente. Todo lo anterior explica la enorme dificultad para entender una estructura microscópica tan complicada.

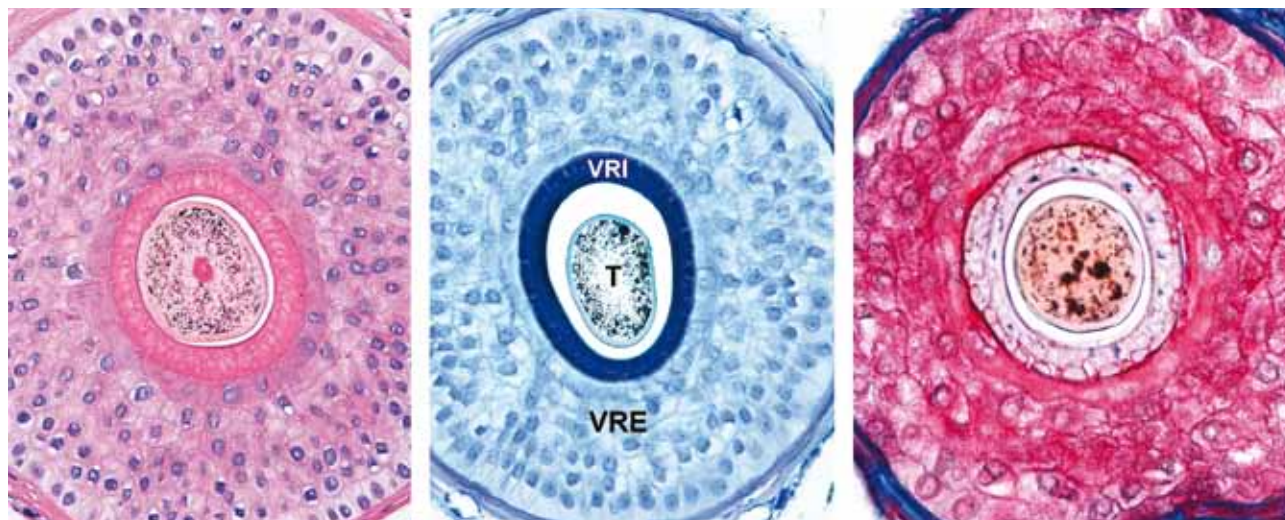


**FIGURA 2.** Unidades foliculares. En el corte de la izquierda hay 9 unidades foliculares bien definidas conformadas por folículos terminales (HE 4X). En los dos cortes de la derecha, teñidos con colorante para colágeno (Tricrómico de Masson 4X y 10X) se observa igualmente unidades foliculares en diferentes aumentos. Los tallos pilosos han sido desplazados por la cuchilla del micrótopo por lo que los folículos se observan vacíos.



**FIGURA 3.** Folículos pilosos terminales en anagen. Corte vertical. Casi todos los folículos llegan hasta la grasa subcutánea (HE 2X).





**FIGURA 4.** Folículos pilosos terminales en anagen. Cortes horizontales. El diámetro del tallo piloso (T) es mayor que el espesor de la vaina radicular interna (VRI). La vaina radicular externa (VRE) está bien formada. De izquierda a derecha coloraciones de HE, Azul de toluidina y Tricrómico de Masson (10X).

En un corte histológico transversal de una biopsia con sacabocado (4,0 mm), coloreada con hematoxilina y eosina, se pueden reconocer las siguientes estructuras:

**Unidades foliculares:** los folículos pilosos emergen del cuero cabelludo en pequeños grupos conocidos como unidades foliculares las cuales están compuestas por tres a seis folículos terminales y uno o dos vellos. Este agrupamiento de los folículos se aprecia muy bien a bajo aumento en los cortes practicados a nivel del infundíbulo y el istmo (**FIGURA 2**).

**Folículos pilosos terminales:** corresponden al cabello fácilmente visible que cubre el cuero cabelludo, las axilas y el área genital. En el sexo masculino cubre, además, la zona de la barba, el tórax, los brazos y las piernas. El tamaño y la forma de los pelos terminales varían considerablemente según la localización y la función potencial. Los pelos terminales del cuero cabelludo sirven como protección contra los rayos ultravioleta y como un aislante térmico. Los pelos terminales de las pestañas y las cejas protegen a los ojos del polvo y el sudor. Los pelos de las pestañas son los más pigmentados y de mayor diámetro entre todos los pelos del cuerpo. Los pelos nasales protegen las fosas nasales del ingreso de insectos y de material en partículas<sup>27</sup>.

En un corte histológico son fáciles de reconocer porque son mucho más grandes que los vellos, son más gruesos, muestran pigmentación (excepto las canas) y se implantan profundamente en la dermis, llegando hasta la grasa subcutánea (**FIGURA 3**). Contienen un tallo piloso, el diámetro del cual es más grande que el grosor de la vaina radicular interna (**FIGURA 4**).

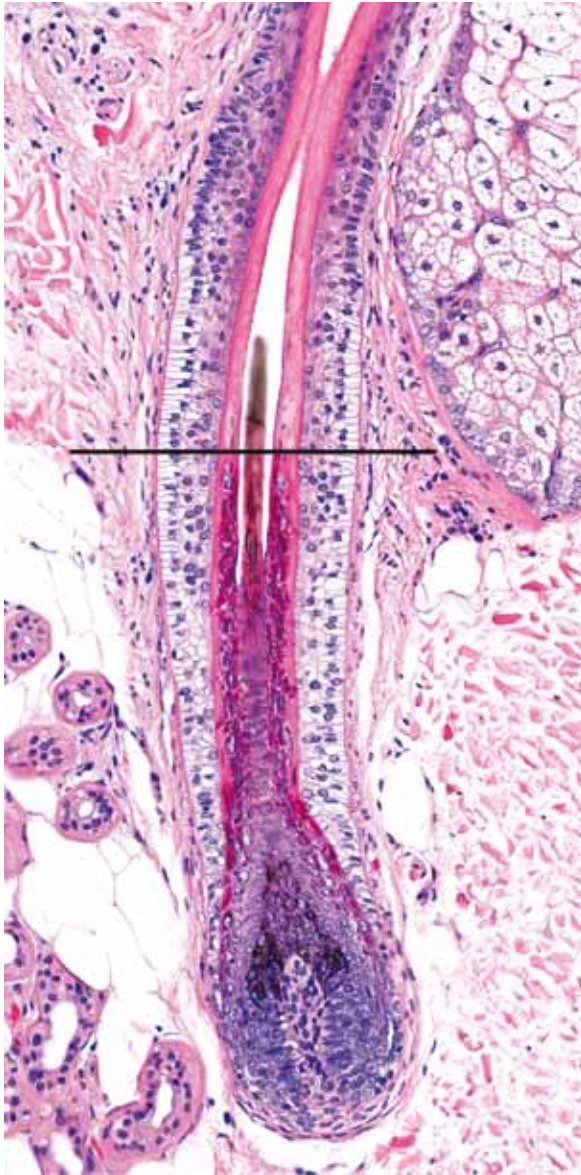**Vellos verdaderos:** son mucho más cortos que los folículos terminales, con menos de 1,0 cm de longitud, en promedio. Además, son muy delgados, sin pigmento, por lo que son casi invisibles. Están presentes en toda la superficie corporal, excepto en las palmas, las plantas y los labios. Aun en áreas que se consideran que son las más abundantes en folículos terminales, como el cuero cabelludo, los vellos pueden llegar a ser hasta el 20% de los folículos pilosos presentes.

Microscópicamente, son superficiales, apenas llegan hasta la grasa subcutánea, implantándose en la parte media y baja de la dermis. No presentan nunca médula, pigmento o músculo erector del pelo (**FIGURA 5**). El diámetro del tallo piloso es igual o de menor magnitud que el grosor de la vaina radicular interna (**FIGURA 6**). La vaina radicular externa es muy delgada. Muchos de ellos muestran en el segmento superior una estructura que los rodea completamente y que es similar a una ruana o manto (**FIGURA 7**).

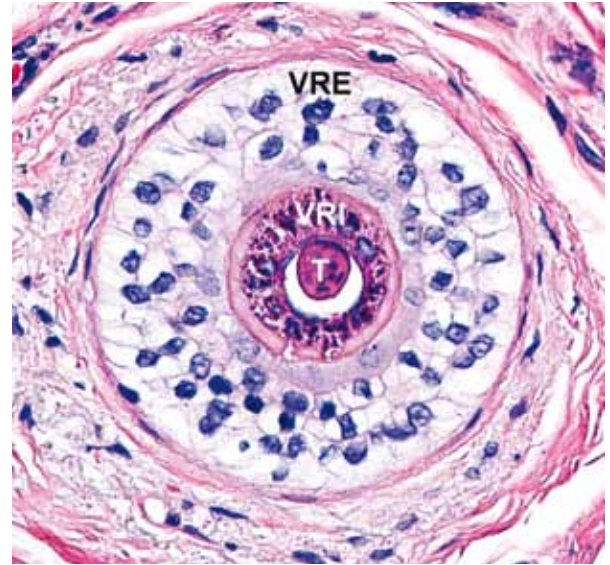
**Folículos pilosos miniaturizados:** son bastante parecidos a los vellos verdaderos, y corresponden a los folículos terminales que se han miniaturizado por efecto de los andrógenos. En los individuos con alopecia androgénica se incrementan marcadamente y pueden llegar a ser la mayoría de los folículos pilosos en el cuero cabelludo (**FIGURA 8**). La única manera de diferenciarlos de los vellos verdaderos está en que los folículos pilosos miniaturizados dejan tras de sí una estela folicular profunda, que se origina en la grasa subcutánea, como folículos terminales que fueron en algún momento.

Los vellos verdaderos pueden tener una estela folicular muy corta. En una biopsia de cuero cabelludo, general-

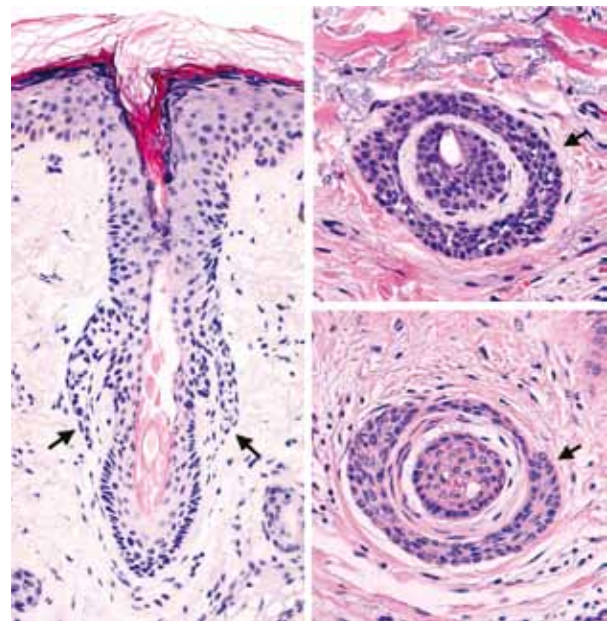




**FIGURA 5.** Vello. Corte vertical. El bulbo folicular se implanta en la unión con la grasa y el diámetro del tallo piloso es menor que el espesor de la vaina radicular interna. La línea horizontal señala la cresta de Adamson, donde el tallo piloso y la vaina radicular pierden sus núcleos (HE 4X).



**FIGURA 6.** Vello. Corte horizontal. El diámetro del tallo (T) es menor que el espesor de la vaina radicular interna (VRI). Por fuera está la vaina radicular externa (VRE), (HE 40X)



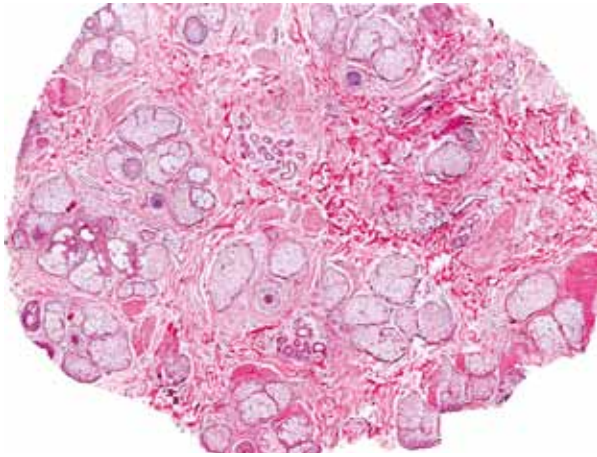
**FIGURA 7.** Manto. Cortes vertical y horizontal. Se observa un vello verdadero con el manto (flecha negra) de células epiteliales que lo recubre en toda su circunferencia (HE 10X y 40X).

mente, cuando se habla de vellos, sin calificar su origen, se está hablando tanto de folículos miniaturizados como de vellos verdaderos, sin entrar a diferenciarlos.

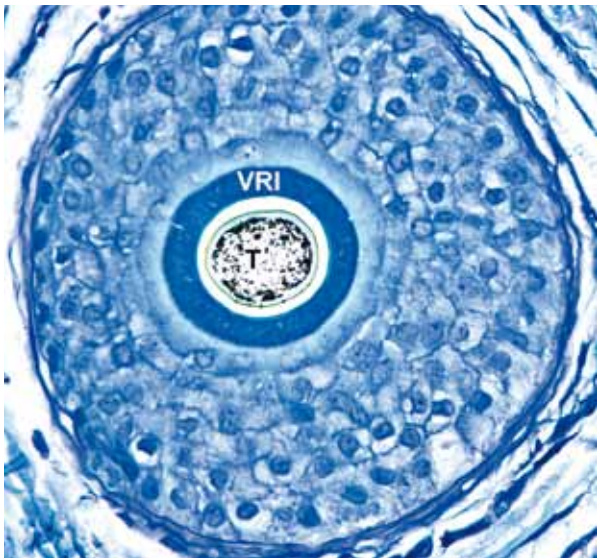
**Folículos pilosos indeterminados:** tienen una morfología intermedia entre la de los folículos pilosos terminales y los vellos, correspondiendo a una forma transitoria en el proceso de miniaturización. El tallo piloso es de mayor tamaño que la vaina radicular interna, pero nunca de las dimensiones de un folículo piloso terminal (**FIGURA 9**).

Como se deduce de lo anterior, las dos estructuras clave para diferenciar microscópicamente un vello de un folículo piloso terminal, son el tallo piloso y la vaina radicular interna. Éstos se pueden identificar con facilidad en cortes horizontales con la tinción de hematoxilina-eosina (**FIGURAS 4, 5 Y 6**). Otras tinciones que resaltan la vaina radicular interna son el azul de toluidina y la coloración de elástico, que permiten una apreciación y cuantificación rápida al primer golpe de vista (**FIGURAS 4, 9**). Es importante tener en cuenta que frecuentemente el tallo piloso se pierde durante el proceso de la biopsia, al ser éste un





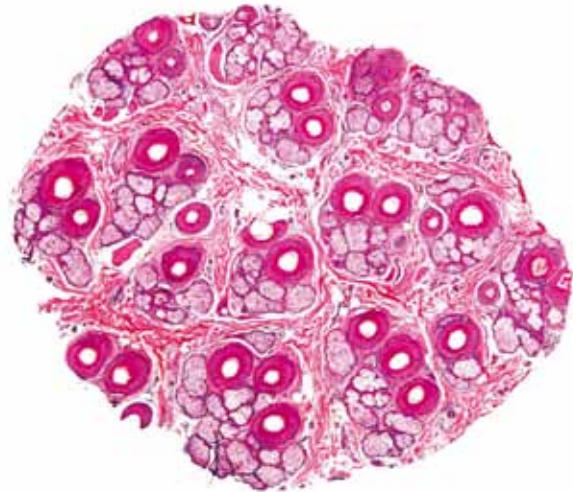
**FIGURA 8.** Alopecia androgénica. Vertex. Corte horizontal. Los folículos pilosos son apenas visibles debido a que todos han sufrido una extrema miniaturización (HE 4X)



**FIGURA 9.** Folículo indeterminado. Corte horizontal. El diámetro del tallo (T) es apenas superior al de la vaina radicular interna (VRI). La coloración de azul de toluidina (40X) es particularmente adecuada para teñir la VRI.

elemento formado por queratina dura y ser arrastrado por la cuchilla del micrótopo. En estos casos, el tamaño se puede extrapolar a partir del diámetro del espacio vacío que deja dentro de la vaina folicular (**FIGURA 2**).

Los conceptos de folículos pilosos terminales, vellos y folículos indeterminados son muy importantes en el diagnóstico de la alopecia androgénica. Su cuantificación en un corte horizontal es crucial para el diagnóstico correcto. Para el dermatopatólogo es muy útil disponer no sólo de una biopsia del sitio afectado sino de otra de un área respetada (área occipital) para hacer un estudio comparativo y apreciar mejor el proceso de miniaturización (**FIGURA 10**). La proporción normal de folículos pilosos terminales a vellos es aproximadamente de siete a uno.



**FIGURA 10.** Alopecia androgénica. Control normal área occipital. Corte horizontal. Compare en esta biopsia de aspecto normal y en la Figura 8 el diámetro de los folículos pilosos (HE 4X).

## División segmentaria del folículo piloso

El folículo piloso puede ser dividido anatómicamente y funcionalmente en dos segmentos. La porción superior es muy estable y no es afectada por el ciclo normal del folículo piloso. La línea divisoria entre el segmento superior y el inferior se halla inmediatamente por debajo del promontorio, que corresponde externamente a la inserción del músculo erector del pelo, e internamente se sitúa un poco por debajo del sitio en que la vaina radicular interna se descama (**FIGURA 11**). La porción inferior involuciona activamente durante el proceso del ciclo del pelo de acuerdo a si los folículos están en fase anágena, catágena o telógena.

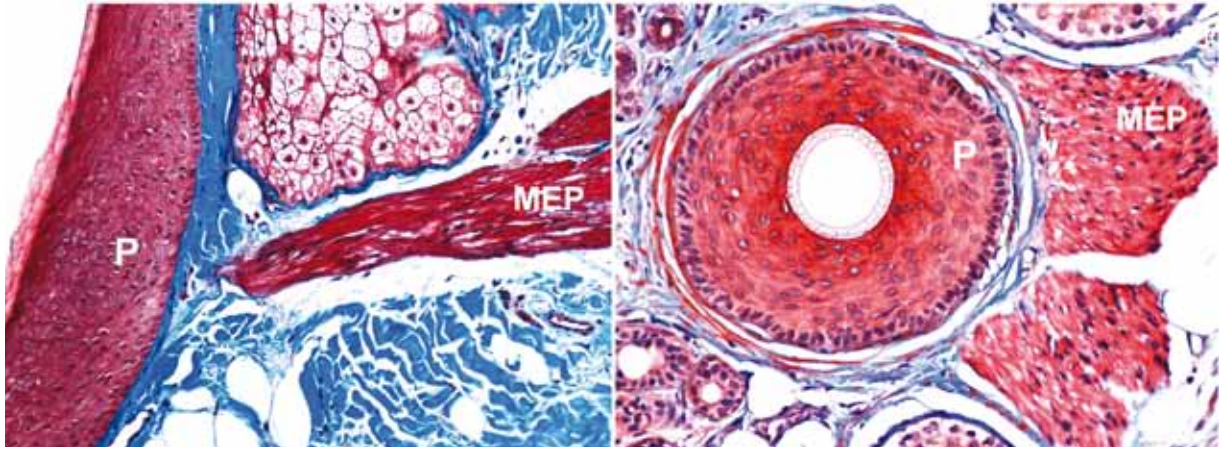
### Segmento superior

Está formado por tres componentes: la apertura del folículo en la piel conocido como *ostium*. A continuación, el segmento que se extiende desde el *ostium* hasta la desembocadura de las glándulas sebáceas, corresponde al infundíbulo. Finalmente, está el istmo que se continúa desde la desembocadura de las glándulas sebáceas hasta el sitio de inserción del músculo erector del pelo en el promontorio del mismo (**FIGURA 12**). El músculo erector del pelo se extiende desde allí lateralmente hasta la epidermis, siempre en el ángulo más abierto entre el folículo y la piel.

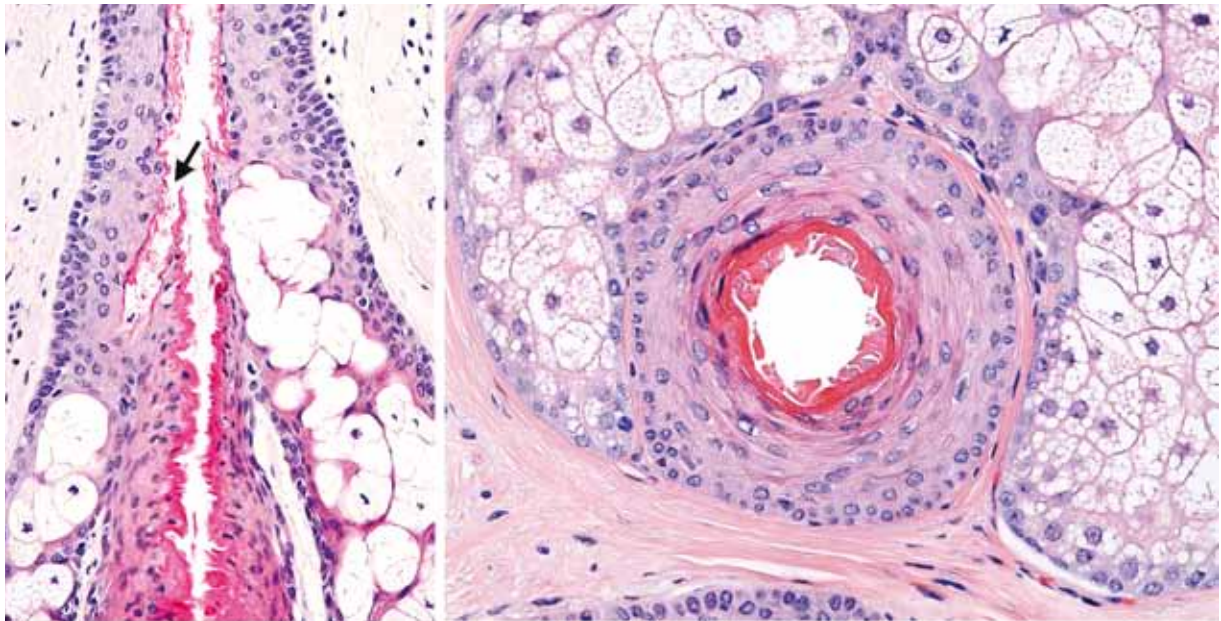
### Segmento inferior

Es el segmento inconstante con ciclos y que involuciona casi totalmente en los estadios de telógeno y catágeno. Anatómicamente se extiende desde la inserción del músculo erector del pelo hasta el bulbo piloso inclusive. Tiene,





**FIGURA 11.** División segmentaria. Cortes vertical y horizontal. El músculo erector del pelo (MEP) se inserta en el promontorio (P), dividiendo el folículo en segmento superior e inferior (Tricrómico de Masson 10X).



**FIGURA 12.** División segmentaria. Izquierda: El infundíbulo va desde el ostium hasta la desembocadura de la glándula sebácea (flecha negra). El istmo se continúa desde este punto hacia abajo y está recubierto internamente por queratina triquilemal. Derecha: Corte horizontal en el que se aprecia la descamación de la vaina radicular interna y su remplazo por queratina de tipo triquilemal en el istmo (HE 4X y 20X).

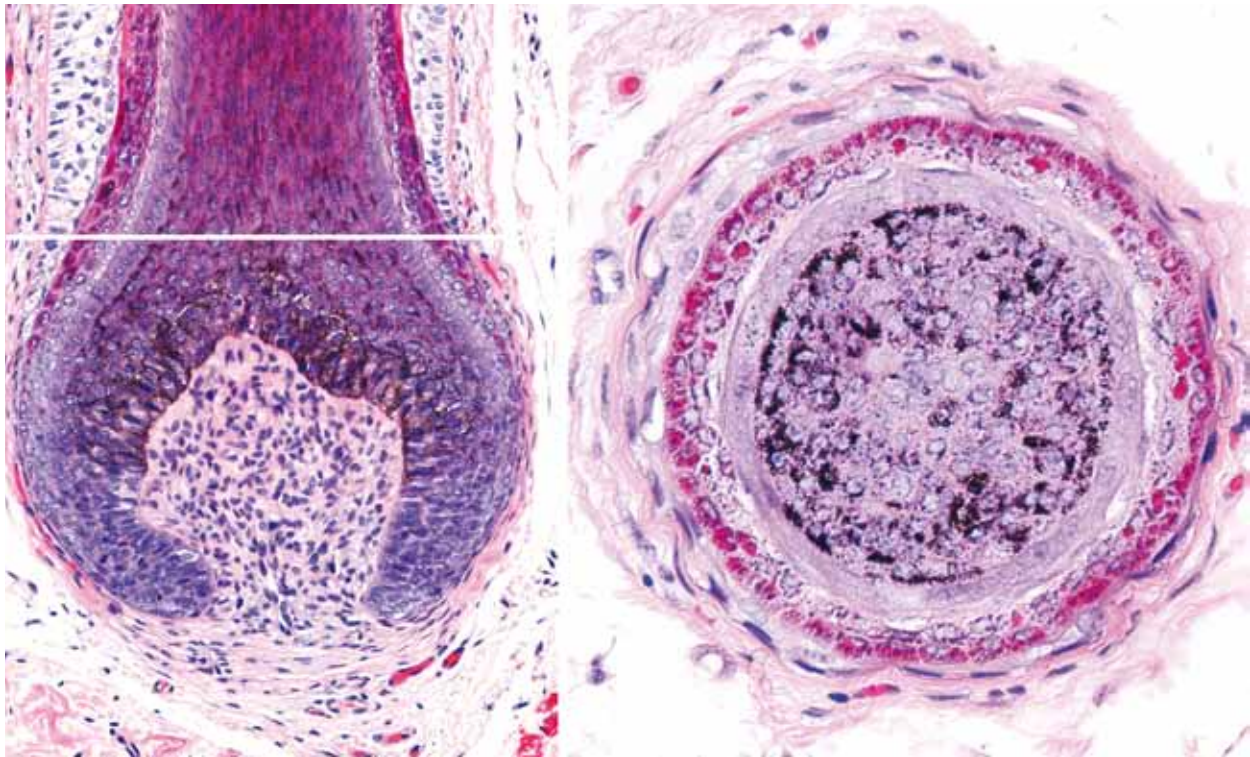
a su vez, dos componentes: el primero es el tallo (que no se debe confundir con el tallo piloso o pelo propiamente dicho) que va desde la parte superior del segmento inferior, es decir, desde la inserción del músculo erector del pelo, hasta la cresta de Adamson, donde comienza el bulbo piloso. La cresta de Adamson corresponde a la zona de transición donde la vaina radicular interna y el pelo pierden sus células nucleadas y se convierten en queratina sin núcleo (**FIGURA 5**). Por debajo de la cresta de Adamson está el bulbo piloso, el cual en los folículos pilosos terminales asienta en la grasa subcutánea y en los vellos en la dermis reticular. En el bulbo está la población de células matriciales y melanocitos que rodean

la papila dérmica. Es la zona con más actividad mitótica y metabólica del pelo, responsable de la pigmentación y generación del tallo piloso (**FIGURA 13**)<sup>28,29,30</sup>. La nutrición de la matriz es suministrada por una asa capilar, localizada dentro de la papila dérmica de los folículos pilosos terminales.

### Capas del tallo piloso

El tallo piloso corresponde al pelo visible a simple vista. Está formado por queratina dura. Hay, por lo menos, 54 diferentes tipos de queratinas humanas, de las cuales, 17 corresponden a queratinas del pelo. Las queratinas están inmersas en una matriz proteica que es conocida





**FIGURA 13.** Bulbo piloso. Izquierda: Corte vertical. Se observa la papila dérmica y numerosos melanocitos en la parte basal del epitelio matricial. La línea blanca señala el plano de corte horizontal en la figura siguiente. Derecha: A este nivel todas las capas del folículo son nucleadas. La queratinización apenas comienza en la vaina radicular interna con numerosos gránulos de trichohialina (HE 10X y 40X).

como “proteínas asociadas a la queratina” y compuestas por moléculas con altos contenidos de azufre, tirosina y glicina<sup>31</sup>.

El tallo piloso está compuesto por tres capas de adentro hacia afuera (**FIGURA 14**):

**Médula:** es la capa más central e inconstante en el ser humano. Está formada por células poligonales con una apariencia en esponja que en el pelo de los mamíferos actúa como aislante térmico.

**Corteza:** es la capa más gruesa y responsable de la fortaleza y el color del pelo al contener numerosos melanosomas. Está formada por filamentos de queratina dura que se organizan en microfibrillas entrelazadas altamente resistentes a la tracción y el desgaste. El tallo piloso tiene una resistencia a la tensión tan fuerte como una fibra de cobre de diámetro equivalente. Es tan resistente que puede durar miles de años, como lo demuestran los restos arqueológicos de las momias egipcias. El pelo es igualmente elástico pudiendo estirarse hasta el 10% de su longitud original sin dañarse<sup>32</sup>.

**Cutícula:** constituye la parte más externa del tallo piloso y es responsable en buena parte de la resistencia al desgaste producido por agentes físicos y químicos presentes en el medio ambiente, como el calor y las sus-

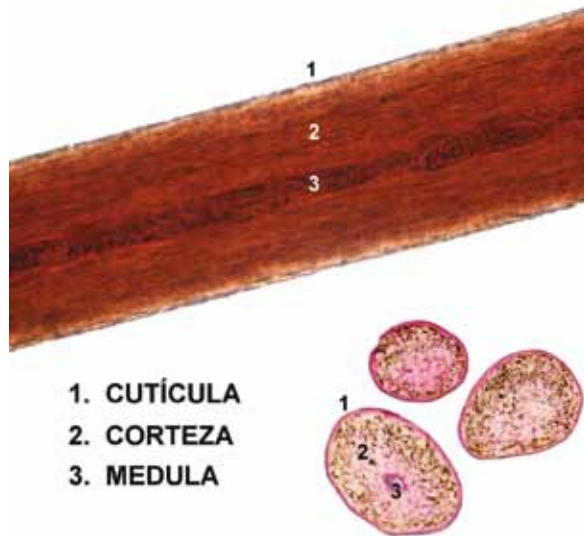
tancias químicas utilizadas para alisar, enrollar, teñir, desteñir o arreglar el pelo en cualquiera de sus infinitas variedades. La cutícula está compuesta por escamas de corneocitos orientados hacia la epidermis en un sentido totalmente inverso a las células de la cutícula de la vaina radicular interna, trabándose unas con otras y mejorando la adherencia del tallo piloso. Es totalmente transparente, permitiendo que los melanosomas de la corteza interactúen con la luz solar. La pérdida de la cutícula debilita significativamente la fortaleza del pelo y conduce a múltiples trastornos en la morfología del tallo piloso.

El tallo piloso es constante en su composición por encima de la cresta de Adamson, y no tiene núcleo. Por debajo de esta estructura muestra células nucleadas hasta su origen en las células matriciales (**FIGURA 5 Y 13**).

### Capas del folículo piloso

En un corte horizontal de un folículo terminal en fase anágena se puede identificar diferentes capas, las cuales varían notablemente en grosor y composición según el segmento y fase del ciclo en el cual se haga el corte histológico.

En un corte en el segmento superior, por debajo del ostium, en el infundíbulo, se observa que esta parte del folículo está compuesta por epidermis, la cual se recubre



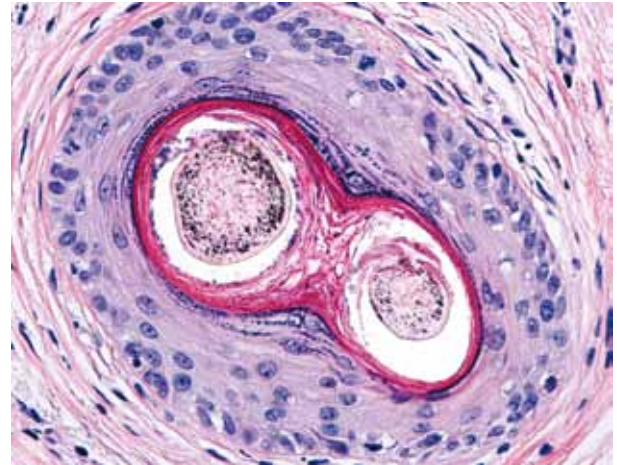
**FIGURA 14.** Tallo piloso. La cutícula (1) se aprecia aserrada con una parte de las células cuticulares levantadas hacia arriba en el mismo sentido. La corteza (2) es la parte más visible del tallo y la medula (3) está casi siempre ausente o, como en esta microfotografía, apenas se insinúa (20X).

de queratina de la manera habitual, como lo hace la epidermis (**FIGURA 15**).

Más proximalmente, un corte en el istmo muestra ausencia de la vaina radicular interna y solamente vaina radicular externa que se recubre internamente de capas de queratina triquilemal (**FIGURA 12**).

En un corte en el segmento inferior, por debajo de la inserción del músculo erector del pelo, se observa del centro a la periferia (**FIGURA 16**):

- La vaina radicular interna, con sus tres subcapas:
- La cutícula de la vaina radicular interna (diferente a la del tallo piloso, imbricada con ella por medio de células cuticulares que siguen una dirección opuesta).
- La capa de Huxley, formada por tres capas de células cúbicas.
- La capa de Henle, formada por una sola capa de células elongadas.
- La vaina radicular externa compuesta por varias capas de células que pueden recubrirse de capas de queratina de forma similar a la del pelo; la capa más interna, en contacto con la capa de Henle, se conoce como la capa acompañante; permite el deslizamiento entre la capa radicular interna móvil y la capa radicular externa fija durante el crecimiento del pelo.
- La membrana basal, conocida, además, como membrana vítrea o hialina; se continúa arriba con la membrana basal epidérmica.
- El tejido conjuntivo especializado perifolicular.



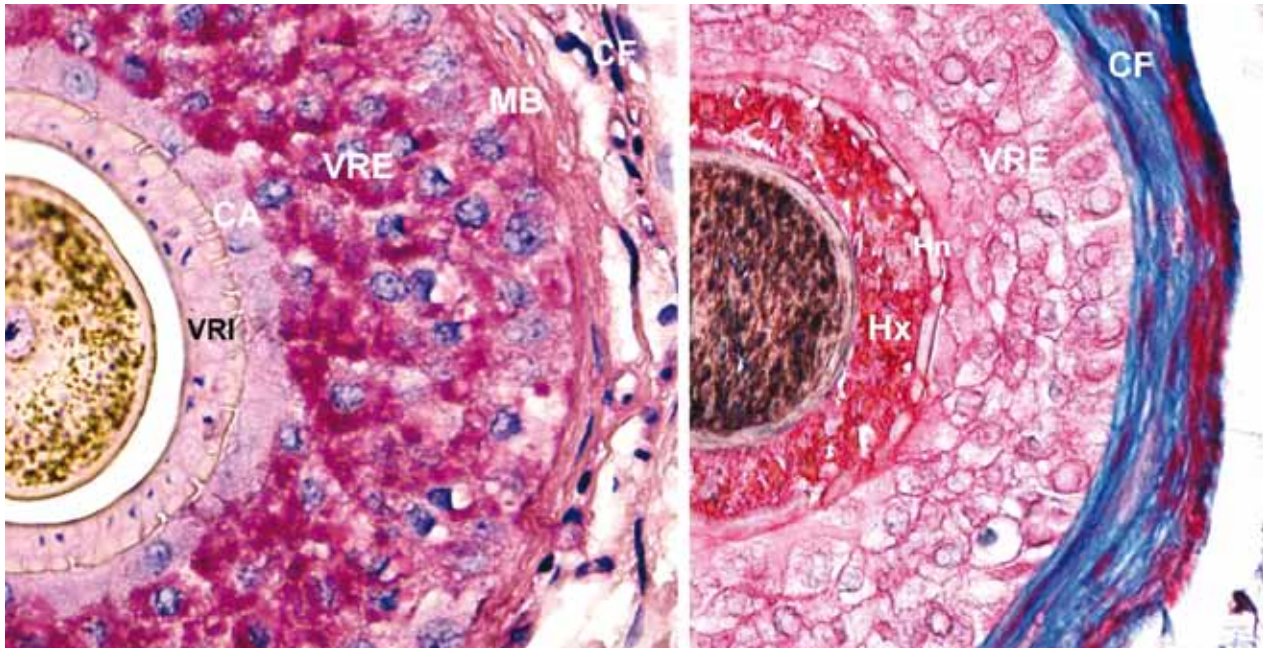
**FIGURA 15.** Infundíbulo folicular. Cortes transversal. Hay dos tallos pilosos en un solo infundíbulo. La pared está tapizada por epidermis que produce queratina de tipo epidérmico con una capa granulosa fácilmente visible (HE 40X)

Estas capas cambian notablemente en su apariencia y espesor según el nivel en el que se realice el corte microscópico. La vaina radicular externa tiene mucho glucógeno en los cortes profundos cercanos al bulbo (**FIGURA 16**). En la cresta de Adamson, los gránulos de queratina hialina se pierden y en el nivel del promontorio, donde se inserta el músculo erector del pelo, la vaina radicular interna desaparece totalmente y, como ya se mencionó anteriormente, es reemplazada por queratina triquilemal, derivada de la vaina radicular externa (**FIGURA 12**)<sup>33</sup>. La descamación prematura de la vaina radicular interna es un hallazgo frecuente en muchas alopecias cicatriciales y, particularmente, en las del tipo de la alopecia cicatricial central centrífuga<sup>34,35</sup>.

## Ciclo del pelo

El ciclo de crecimiento, involución y pérdida del pelo es un evento muy llamativo en los animales, en tanto que en el hombre no hay una muda periódica y, por lo tanto, el pelo se pierde de una forma continua y asincrónica. La interacción de numerosos factores de crecimiento, entre ellos citocinas, hormonas, neurotransmisores y sus receptores, es importante en el ciclo del folículo piloso normal. Parece ser que el componente más importante en desencadenar la pérdida del pelo en los animales está localizado en el mismo pelo y que algunas neurotrofinas del tipo de factores neurotróficos derivados del cerebro son importantes en la inducción de la fase catágena, a su vez, desencadenados por los cambios en la duración del día y en la exposición solar. El ciclo del pelo afecta a los folículos pilosos terminales y a los vellos, modificando profundamente la morfología del segmento inferior del folículo, además del





**FIGURA 16.** Folículo piloso. Cortes transversales. Izquierda corte suprabulbar (PAS 20X) y derecha corte a nivel del bulbo (Tricrómico de Masson 20X). En el centro de cada folículo está el tallo piloso y más excéntricamente se observa las diferentes capas que lo componen: vaina radicular interna (VRI) con su capa de Huxley (Hx) y de Henle (He), capa acompañante (CA), vaina radicular externa (VRE), membrana basal (MB) y tejido conectivo perifollicular (CF).

tejido conjuntivo, los vasos sanguíneos, los nervios y las poblaciones celulares asociadas al folículo piloso<sup>36-38</sup>.

El ciclo del pelo se divide en tres fases (**FIGURA 17**):

**Anágena:** es la fase más larga de crecimiento activo y dura de dos a siete años, que puede resultar en cabelleras de 12 a 80 cm de longitud. Da lugar al característico pelo humano, largo y pigmentado, muy visible y que hace que los seres humanos requieran un corte periódico.

Su duración varía notablemente de un sitio a otro del cuerpo y es el factor determinante más importante para definir cuán largo es el cabello. Puede durar varios años en los folículos pilosos del cuero cabelludo, pero puede

ser solamente de apenas algunas semanas en los folículos pilosos de las extremidades.

Los pelos terminales en fase anágena se observan microscópicamente como los típicos folículos pilosos terminales normales que penetran profundamente la grasa subcutánea, con su segmento inferior bien desarrollado (**FIGURA 3 Y 13**).

El bulbo piloso de los folículos en fase anágena presenta abundante producción de melanina y actividad mitótica intensa lo cual da como resultado un crecimiento del tallo de alrededor de 1 cm por mes, o 0,35 mm por día. Los pelos que crecen más rápidamente en el ser humano son los folículos pilosos del mentón, 0,38 mm por día<sup>39</sup>.

Aproximadamente, entre el 80% y el 100% de los folículos pilosos están en un momento dado en fase anágena. Al ser la fase de mayor actividad mitótica, síntesis de melanina y ADN, es la fase más vulnerable a los cambios hormonales, medicamentos y tóxicos de diversa índole (**FIGURA 18**).

**Unidad pigmentaria folicular:** la pigmentación del pelo sucede solamente en fase anágena a partir de la interacción entre los melanocitos bulbares, los queratinocitos y los fibroblastos de la papila dérmica<sup>40</sup>. La dependencia de la melanogénesis del folículo piloso de la fase anágena la distingue de la melanogénesis continua que sucede en la epidermis (**FIGURA 13**). Igualmente, se ha observado que la pigmentación óptima del folículo piloso ocurre solamente durante un número predeterminado de



**FIGURA 17.** Fases del ciclo. Anágena (A), catágena (C), telógena (T), exógena (E) y kenógena (K).



**FIGURA 18.** Bulbo piloso. Este es el aspecto de dos bulbos pilosos obtenidos por tracción suave en anágena (arriba) con aspecto de escoba, o palo de golf y uno en telógena (abajo) con aspecto de aplicador de algodón, o porra (10X).

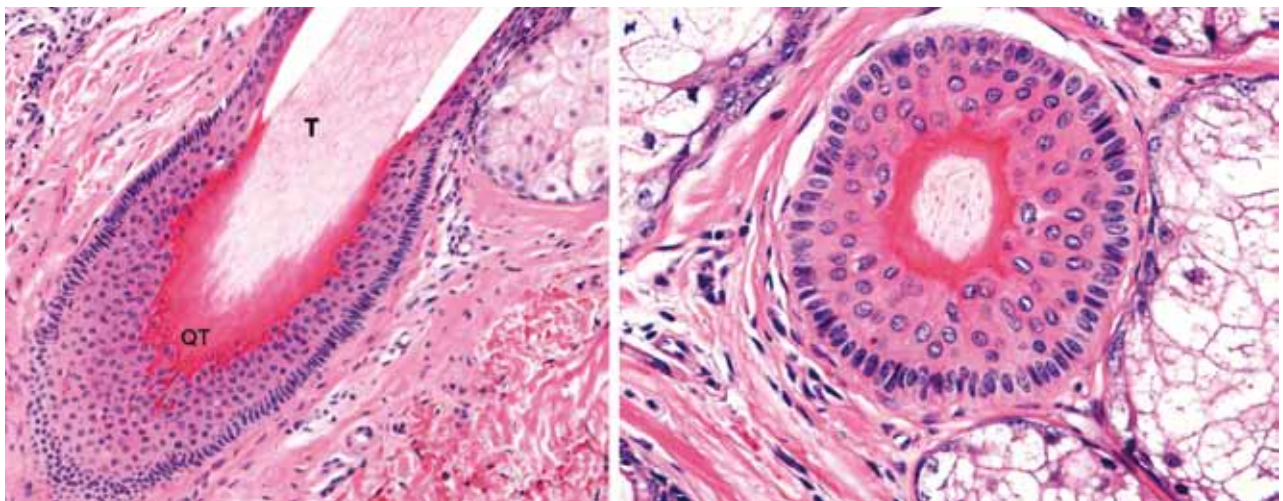
ciclos<sup>41</sup>. No está claro si la pérdida del pigmento en el pelo es consecuencia de pérdida funcional o depleción selectiva de los melanocitos del folículo piloso<sup>42</sup>.

Las canas son la consecuencia de esta deficiencia en la producción de melanina folicular. La melanina parece no solamente pigmentar los folículos pilosos sino reducir

sustancialmente su tasa de proliferación e incrementar su diferenciación. Se ha demostrado, y cualquiera que tenga canas lo puede observar, que los folículos pilosos no pigmentados crecen a una velocidad mayor que los folículos pilosos pigmentados. Esto es particularmente notable en los pelos de la barba, en la cual los folículos pilosos no pigmentados crecen más rápidamente que los negros. Igualmente, las canas son más bastas en su composición, filamentosas e inmanejables, además de ser más resistentes a la tinción que los pelos pigmentados adyacentes de color oscuro. Lo anterior refleja una profunda alteración en sus propiedades químicas y físicas<sup>41</sup>. También se ha observado que las canas presentan más frecuentemente médula. Las canas pueden ser reversibles en ciertas circunstancias, tales como en casos de la irradiación del cuero cabelludo o después de eventos inflamatorios serios como un eccema eritrodérmico o una candidiasis erosiva del cuero cabelludo<sup>43</sup>.

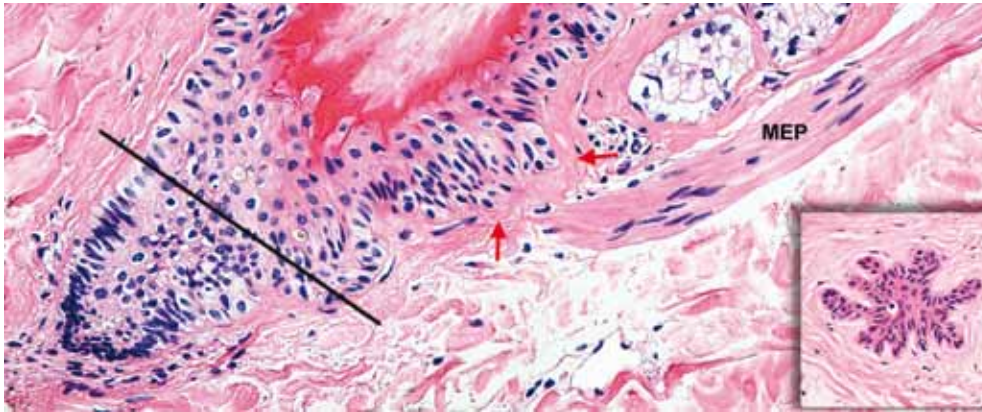
**Catágena:** precede a la fase telógena. Durante esta fase el segmento inferior del folículo involuciona agudamente debido a la apoptosis masiva del epitelio folicular, con reducción notable de su tamaño. Es la fase más corta del ciclo y dura solamente de dos a tres semanas. Por lo tanto, únicamente entre el 1% y el 2% de los folículos en un momento dado están en fase catágena y es realmente raro encontrarlos en las biopsias normales de cuero cabelludo.

Las secciones horizontales de los pelos en fase catágena se caracterizan por folículos pilosos de forma oval o redonda, abundante apoptosis y una ausencia de actividad mitótica y pigmento melánico. Las células apoptóticas tienen un citoplasma eosinófilo y un núcleo picnótico



**FIGURA 19.** Catágena. Cortes vertical y horizontal. Hay en el epitelio de la vaina radicular externa algunos cuerpos apoptóticos. La vaina radicular interna ha desaparecido siendo remplazada por abundante queratina triquilemal originada en la vaina radicular externa, que rodea un bulbo piloso con forma de porra (HE 20X).





**FIGURA 20.** Telógena. Cortes vertical y horizontal. El músculo erector del pelo (MEP) se inserta en el promontorio (flecha roja). En este nivel se observa la base de un tallo piloso en telógena rodeado por queratina triquilemal intensamente eosinófila, más abajo está la unidad germinativa telógena. El plano de corte marcado con la línea negra corresponde a la imagen inserta a la derecha de una unidad germinativa telógena en corte horizontal (HE 10X y 40X).

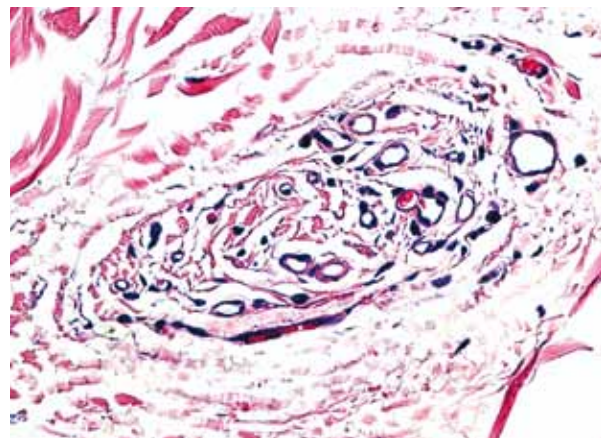
central en su fase inicial. Posteriormente pierden el núcleo y se observan como células ovales o de formas geométricas intensamente eosinófilas. En la medida en que el folículo se retrae, la membrana basal se colapsa y aparece engrosada y corrugada, la vaina radicular interna desaparece y la vaina radicular externa aparece morfológicamente similar a la del epitelio del istmo, produciendo abundante queratina de tipo triquilemal, que rodea al folículo piloso, el cual asume una forma de porra (**FIGURA 19**). La tracción forzada o el arrancamiento forzado del pelo inducen la fase catágena; por lo tanto, los folículos pilosos en fase catágena son un hallazgo muy frecuente en la tricotilomanía y en las alopecias de tipo mecánico<sup>44</sup>. Las mejores biopsias para observar este fenómeno son las tomadas a los 2 o 3 meses de haber ocurrido el episodio traumático<sup>45</sup>.

**Telógena:** dura, aproximadamente, cien días y entre el 10% al 20% del total de números de folículos piloso está en fase telógena en un momento dado. En el cuero cabelludo humano se pierden 100 folículos pilosos en fase telógena por día, aproximadamente. Los folículos pilosos del tórax y de las extremidades tienen una fase telógena más frecuente y duradera que los folículos del cuero cabelludo. La fase telógena representa la fase final de involución del folículo piloso en su segmento inferior.

Histológicamente, el folículo piloso en fase telógena se encoge hasta cerca de la mitad de su tamaño previo y no se extiende más allá de la dermis reticular media. En los cortes verticales se observa un pelo en forma de porra, rodeado por abundante queratina en capas similares a las del pelo producida por la vaina radicular externa, sin participación de la vaina radicular interna. La papila dérmica se sitúa por debajo del área de inserción del músculo erector del pelo, y en un corte horizontal se observa un agregado de células basaloideas, conocidos como la unidad germinal telógena o el germen secundario. Está formada por células de la vaina radicular externa con una palizada externa y una forma que semeja vagamente

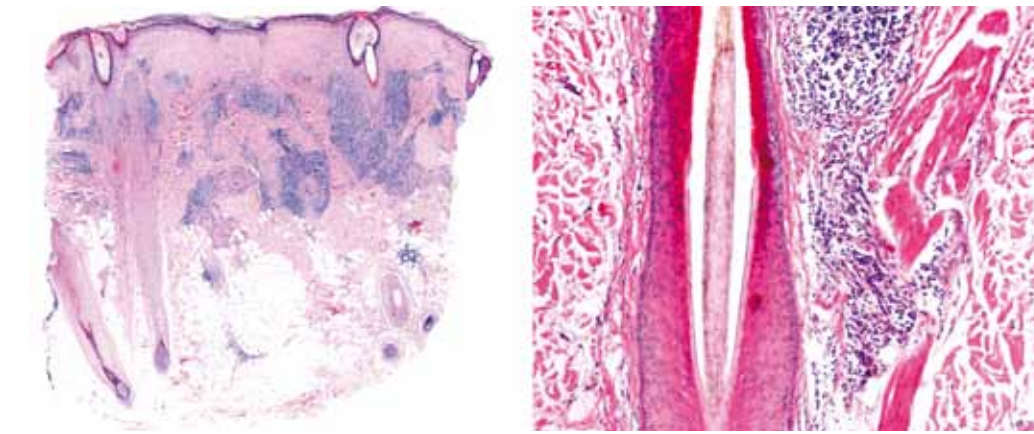
una flor con pétalos desorganizados (**FIGURA 20**). La involución del segmento inferior del folículo piloso da lugar a una estructura llamada la estela folicular, la cual no es más que la cicatriz fibrosa del sitio en el cual estaba localizado anteriormente en el folículo (**FIGURA 21**). Las estelas foliculares no son específicas de la fase telógena ya que se pueden observar también como consecuencia de la miniaturización de los folículos pilosos terminales por efecto de los andrógenos.

En el efluvio telógeno, el conteo de folículos en fase telógena aumenta discretamente (más del 20%) y puede ser un cambio muy sutil de detectar en una biopsia, ya que los pacientes nunca pierden suficiente pelo como para quedar calvos. Al ser un proceso difuso, es mejor tomar dos biopsias de sitios separados y procesar ambas en cortes horizontales para poder comparar y cuantificar todos los folículos en un solo plano. Como todos los folículos en fase catágena terminan invariablemente en fase telógena, al hacer el conteo total de folículos en fase telógena se incluyen aquellos que están en fase catágena. Los bulbos en telogen que se caen espontáneamente o



**FIGURA 21.** Estela folicular. Corte horizontal. La estela folicular es una cicatriz formada por tejido conectivo y vasos sanguíneos en proporción variable de acuerdo a su antigüedad (HE 40X)





**FIGURA 22.** Alopecia cicatricial. Lupus discoide. Corte horizontal. El infiltrado inflamatorio se concentra particularmente en la zona ocupada por el segmento superior del folículo, a nivel del promontorio. Las glándulas sebáceas han desaparecido casi por completo (HE 2X y 20X).

los obtenidos mediante tracción tienen forma de porra o aplicador de algodón y no son pigmentados (**FIGURA 18**).

Es importante recalcar que todos los cambios descritos en las anágena, telógena y catágena se observan mejor en cortes seriados efectuados a nivel del promontorio, tanto en los cortes verticales como en los horizontales. La combinación de ambos es la mejor opción.

## Células madre foliculares

Hasta hace pocos años se pensaba que las células madre foliculares asentaban en la unidad terminal telógena; sin embargo, recientemente se ha demostrado en muchos estudios que las verdaderas células madre están localizadas en el promontorio, en el punto de inserción del músculo erector del pelo, y son las encargadas de regenerar no solamente el folículo sino las glándulas sebáceas y la epidermis<sup>46,47</sup>. La región del promontorio puede ser fácilmente identificada como un engrosamiento excéntrico unilateral de la vaina folicular externa (**FIGURA 11 Y 12**). Dentro de la zona del promontorio se han identificado células melanocíticas, células mesenquimatosas primitivas, precursores de mastocitos, células de Langerhans inmaduras y células neurales<sup>48,49,50</sup>.

La pérdida de células madre del promontorio es frecuente en los casos en los que hay infiltrado inflamatorio que rodea el segmento superior, como en las alopecias cicatriciales, que conduce a una alopecia permanente (**FIGURA 22**)<sup>51,52,53</sup>.

Hay otras dos fases que se consideran componentes finales de la telógena y que no se observan fácilmente en los estudios histológicos de rutina. Éstas son:

**Exógena (telóptosis):** recientemente se ha visto que la pérdida del pelo después de la fase telógena es un fenómeno activo, altamente controlado, mediado por un mecanismo proteolítico que rompe las uniones aún presentes entre el bulbo piloso y la vaina radicular externa. Antiguamente se pensaba que el pelo en fase telógena era empujado hacia afuera por el nuevo pelo en fase aná-

gena que iba emergiendo<sup>54</sup>. Los pelos en fase exógena corresponden a los pelos en fase telógena que se pierden espontáneamente cada día (aproximadamente, 100), sin necesidad de tracción.

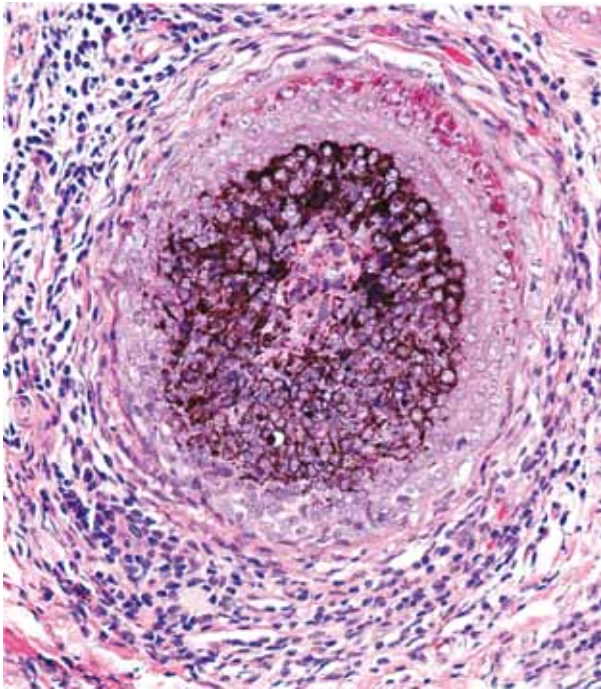
**Kenógena:** se refiere al intervalo de tiempo después de la fase exógena en que el folículo piloso permanece vacío, antes de que salga un nuevo folículo piloso en fase anágena<sup>55</sup>. La frecuencia y duración de los pelos en fase kenógena están incrementadas en mujeres y hombres con alopecia androgénica<sup>56,57,58</sup>.

## Tejido inmune del folículo piloso

El folículo piloso es un sitio de gran interacción inmune por la solución de continuidad que representa en la superficie cutánea. De acuerdo con lo anterior, las células presentadoras de antígenos se encuentran en muy alta densidad en la piel que tenga folículos pilosos. Se concentran, principalmente, en el segmento superior del folículo y su número va disminuyendo en el segmento inferior (**FIGURA 23**)<sup>59,60</sup>.

A este nivel, el sistema inmune del folículo piloso tiene una configuración muy particular, al parecer, para mantener un área de relativo privilegio inmune en la fase anágena del ciclo. Allí, la vaina radicular interna y la matriz folicular se caracterizan por la supresión en la presentación de antígenos dependientes del complejo mayor de histocompatibilidad II, ausencia casi total de expresión del complejo mayor de histocompatibilidad clase I, e inhibición de la actividad de las células naturales asesinas. Concomitante con lo anterior, hay gran expresión de mediadores que favorecen la inmunosupresión. Al igual que en otras áreas similares en el organismo, el bulbo piloso no tiene vasos linfáticos y su estroma está ocupado por una matriz extracelular especializada, la cual dificulta el tráfico inmune.

Este privilegio inmunitario depende del ciclo del folículo piloso y, como se mencionó anteriormente, se hace más intenso durante la fase anágena<sup>61,62</sup>. La importancia



**FIGURA 24.** Alopecia areata. Corte horizontal. Hay numerosos linfocitos que rodean un bulbo piloso de un folículo terminal.

y el significado de este fenómeno fisiológico es desconocido; sin embargo, sus implicaciones en la alopecia areata son obvios, al haber en ésta un infiltrado linfocitario peribulbar muy intenso, al parecer, por colapso de la zona de privilegio inmune (**FIGURA 24**)<sup>63,64</sup>.

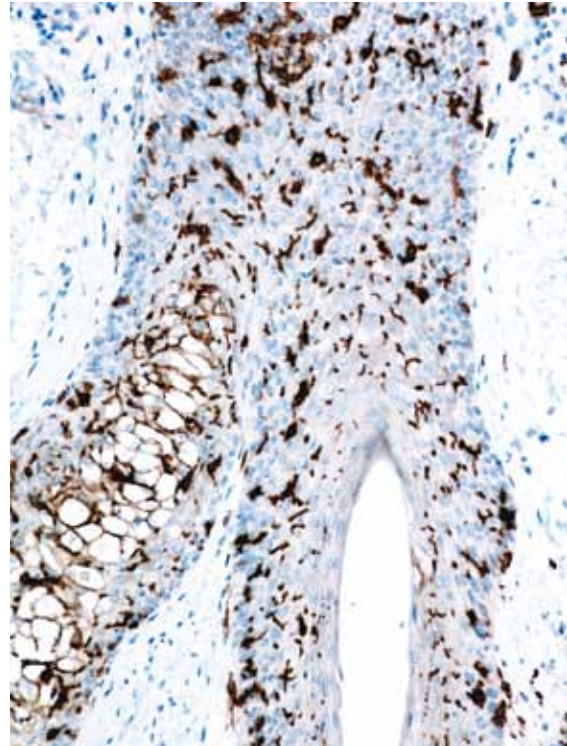
## Glándulas asociadas

Los folículos pilosos también contienen glándulas sebáceas que, con su secreción, lubrican el canal folicular y la superficie cutánea. Son muy numerosas y se identifican fácilmente en los cortes a nivel del segmento superior. En las alopecias cicatriciales las glándulas sebáceas se pierden muy rápidamente, y es el signo morfológico más precoz<sup>35</sup>.

Las glándulas apocrinas también se asocian con los folículos pilosos y desembocan en la parte superior del segmento superior. Son abundantes en algunas áreas específicas, como las axilas, el área genital, el conducto auditivo externo, el abdomen medio y la areola.

## Respuesta a los andrógenos

Los folículos pilosos pueden producir diferentes tipos de pelo en cuanto a su longitud, color y diámetro, en diferentes épocas, en el mismo individuo, todo esto debido a la capacidad del folículo piloso de regenerarse durante el ciclo y de responder a una gran cantidad de estímulos endocrinos, siendo los andrógenos los más importantes.



**Figura 23.** Células de Langerhans. En este corte vertical se aprecia la gran concentración de células presentadoras de antígenos en el segmento superior (CD1a 4X)

Sin embargo, la respuesta a los andrógenos no es uniforme y en muchos casos es paradójica, variando ampliamente según el sitio del cuerpo en la cual ejerce su influencia. Va desde áreas en las cuales no hay ninguna respuesta, como en las pestañas, a una respuesta muy débil en las zonas temporal y suboccipital del cuero cabelludo, moderada en los folículos pilosos de las extremidades y muy intensa como en los folículos pilosos del área facial, parietal, región púbica, tórax y región axilar.

Igualmente, los efectos de los andrógenos son muy diferentes y contradictorios con respecto al área corporal. Los pelos de la región occipital son muy independientes de la acción de los andrógenos mientras que los folículos pilosos de la barba son muy dependientes del estímulo de andrógeno para su crecimiento. Paradójicamente, en los hombres, la sensibilidad de los folículos pilosos a los andrógenos en la región frontal, parietal y vértice es para involucionar, los folículos pilosos terminales se transforman en vellos, dando lugar a la alopecia androgénica (**FIGURA 8**).

## Diferencias raciales

Al nacer, un ser humano posee entre dos y cinco millones de folículos pilosos terminales y vellos. Cien mil a ciento cincuenta mil están en el cuero cabelludo. Aunque



las características microscópicas, composición química y estructura molecular son muy similares en los diferentes grupos raciales<sup>71,72</sup>, se han descrito diferencias significativas en la conformación, propiedades mecánicas y capacidades para absorber agua, según el origen étnico<sup>73</sup>.

Especialmente importantes son las notables diferencias en la densidad del pelo y las proporciones relativas de folículos pilosos en fase anágena y telógena, y terminales y vellos en individuos de diferentes razas. Los individuos asiáticos y los negros tienen menos folículos pilosos y los niños tienen ligeramente más folículos pilosos que las niñas. Estas diferencias deben ser tenidas muy en cuenta al considerar los datos numéricos cuando se interpretan biopsias de piel de cuero cabelludo cortadas horizontalmente<sup>74,75,76</sup>.

## Agradecimientos

Al Dr. Milton Mejía por la Figura 17 y a la señorita Nataly Montoya por su profesional labor de transcripción.

## Referencias

- Hardy A. Was man more aquatic in the past? *New Sci.* 1960;7:642-5.
- Wheeler P. The loss of functional body hair in man: the influence of thermal environment, body form and bipedality. *J Hum Evol.* 1985;14:23-8.
- Hadshiew I, Foitzick K, Arck P. Burden of hair loss: stress and the underestimated psychosocial impact of telogen effluvium and androgenetic alopecia. *J Invest Dermatol.* 2004;123:455-7.
- Hunt N, McHale S. The psychological impact of alopecia. *BMJ.* 2005;331:951-3.
- Girman CJ, Rhodes T, Lilly FRW. Effects of self-perceived hair loss in a community sample of men. *Dermatology.* 1998;197:223-9.
- Blanpain C, Fuchs E. Epidermal stem cells of the skin. *Annu Rev Cell Dev Biol.* 2006;22:339-73.
- Aznar Benitah S. Epidermal stem cells in skin homeostasis and cutaneous carcinomas. *Clin Transl Oncol.* 2007;9:760-6.
- Paus R, Cotsarelis G. The biology of hair follicles. *N Engl J Med.* 1999;341:491-7.
- Deedrick D, Koch S. Microscopy of hair. Part 1: A practical guide and manual for human hairs. *Forensic Science Communications*, 2004;6. Fecha de consulta: 19 de junio de 2010. Disponible en: [http://www.fbi.gov/hq/lab/fsc/backissu/jan2004/research/2004\\_01\\_research01b.htm](http://www.fbi.gov/hq/lab/fsc/backissu/jan2004/research/2004_01_research01b.htm).
- Olsen E. Clinical tools for assessing hair loss. In: Olsen E, editor. *Disorders of hair growth diagnosis and treatment*. Second edition. New York: McGraw-Hill; 2003. p. 75-85.
- Restrepo R. Cortes transversales vs. verticales para el diagnóstico de las alopecias. *Rev Asoc Colomb Dermatol.* 2008;16:23-28.
- Elston DM, Ferring T, Dalton S, Fillman E, Tyler W. A comparison of vertical versus transverse sections in the evaluation of alopecia biopsy specimens. *J Am Acad Dermatol.* 2005;53:267-72.
- Flotte TJ. Transverse sectioning of the scalp (Headington technique) in the 19th century. *J Cutan Pathol.* 2008;35:82-5.
- Böer A, Hoene K. Transverse sections for diagnosis of alopecia? *Am J Dermatopathol.* 2005;27:348-52.
- Garcia C, Poletti E. Scalp biopsy specimens: transverse vs vertical sections. *Arch Dermatol.* 2007;143:268.
- Schmidt-Ullrich R, Paus R. Molecular principles of hair follicle induction and morphogenesis. *Bioessays.* 2005;27:247-261.
- Hardy MH. The secret life of the hair follicle. *Trends Genet.* 1992;8:55-61.
- Billingham RE. A reconsideration of the phenomenon of hair neogenesis with particular reference to the healing of cutaneous wounds in adult mammals. In: Montagna W, Ellis RA, editors. *The biology of hair growth*. New York: Academic Press; 1958. p 451.
- Millar SE. Molecular mechanisms regulating hair follicle development. *J Invest Dermatol.* 2002;118:216-25.
- Blanpain C, Fuchs E. Epidermal stem cells of the skin. *Annu Rev Cell Dev Biol.* 2006;22:339-73.
- Millar SE. Molecular mechanisms regulating hair follicle development. *J Invest Dermatol.* 2002;118:216-25.
- Gat U, DasGupta R, Degenstein L. De novo hair follicle morphogenesis and hair tumors in mice expressing a truncated beta-catenin in skin. *Cell.* 1998;95:605-14.
- Chan EF, Gat U, McNiff JM. A common human skin tumour is caused by activating mutations in beta-catenin. *Nat Genet.* 1999;21:410-3.
- Kere J, Srivastava AK, Montonen O. X-linked anhidrotic (hypohidrotic) ectodermal dysplasia is caused by mutation in a novel transmembrane protein. *Nat Genet.* 1996;13:409-16.
- Kaufman CK. GATA-3. An unexpected regulator of cell lineage determination in skin. *Genes Dev.* 2003;17:2108-22.
- Noramly S, Morgan BA. BMPs mediate lateral inhibition at successive stages in feather tract development. *Development.* 1998;125:3775-87.
- Szabo G. The regional anatomy of the human integument with special reference to the distribution of hair follicles, sweat glands and melanocytes. *Philos Trans R Soc Lond, Serie B, Biol Sci.* 1967;252:447-85.
- Headington JT. Transverse microscopic anatomy of human scalp. *Arch Dermatol.* 1984;120:449-56.
- Sperling LC. Hair anatomy for the clinician. *J Am Acad Dermatol.* 1991;25:1-7.
- Poblet E, Ortega F, Jiménez F. The arrector pili muscle and the follicular unit of the scalp: a microscopic anatomy study. *Dermatol Surg.* 2002;28:800-3.
- Parry DA, Smith TA, Rogers MA. Human hair keratin-associated proteins: sequence regularities and structural implications. *J Struct Biol.* 2006;155:361-9.
- Wolfram L. Human hair: a unique physicochemical composite. *J Am Acad Dermatol.* 2003;48:S106-14.
- Whiting DA. Hair and nail histology. In: Hordinsky MK, Sawaya ME, Scher RK, editors. *Atlas of hair and nails*. Edinburgh: Churchill Livingstone; 2000. p. 9-23.

34. Horenstein MG, Simon J. Investigation of the hair follicle inner root sheath in scarring and non-scarring alopecia. *J Cutan Pathol*. 2007;34:762-8.
35. Sundberg JP, Boggess D, Sundberg BA. Asebia-2J (Scd1(ab2J)): a new allele and a model for scarring alopecia. *Am J Pathol*. 2000;156:2067-75.
36. Krause K, Foitzik K. Biology of the hair follicle: the basics. *Semin Cutan Med Surg*. 2006;25:2-10.
37. Peters EM, Hansen MG, Overall RW. Control of human hair growth by neurotrophins: brain-derived neurotrophic factor inhibits hair shaft elongation, induces catagen, and stimulates follicular transforming growth factor beta2 expression. *J Invest Dermatol*. 2005;124:675-85.
38. Paus R, Foitzik K. In search of the "hair cycle clock": a guided tour. *Differentiation*. 2004;72:489-511.
39. Myers RJ, Hamilton JB. Regeneration and rate of growth of hairs in man. *Ann NY Acad Sci*. 1951;53:562-8.
40. Slominski A, Wortsman J, Plonka PM. Hair follicle pigmentation. *J Invest Dermatol*. 2005;124:13-21.
41. van Neste D, Tobin DJ. 2004 Hair cycle and hair pigmentation: dynamic interactions and changes associated with aging. *Micron*. 2004;35:193-200.
42. Commo S, Gaillard O, Bernard BA. Human hair greying is linked to a specific depletion of hair follicle melanocytes affecting both the bulb and the outer root sheath. *Br J Dermatol*. 2004;150:435-43.
43. Tobin DJ. A possible role for Langerhans cells in the removal of melanin from early catagen hair follicles. *Br J Dermatol*. 2003;138:795-8.
44. Bergfeld W, Mulinari-Brenner F, McCarron K. The combined utilization of clinical and histological findings in the diagnosis of trichotillomania. *J Cutan Pathol*. 2002;29:207-14.
45. Muller SA. Trichotillomania: a histopathologic study in sixty-six patients. *J Am Acad Dermatol*. 1990;23:56-62.
46. Cotsarelis G. Epithelial stem cells: A folliculocentric view. *J Invest Dermatol*. 2006;126:1459-68.
47. Ohshima M. Hair follicle bulge: a fascinating reservoir of epithelial stem cells. *J Dermatol Sci*. 2007;46:81-9.
48. Narisawa EK, Jordan SA, Oshima H. Dominant role of the niche in melanocyte stem-cell fate determination. *Nature*. 2002;416:854-60.
49. Lako M, Armstrong L, Cairns PM. Hair follicle dermal cells repopulate the mouse haematopoietic system. *J Cell Sci*. 2002;115:3967-74.
50. Kumamoto T, Shalhevet D, Matsue H. Hair follicles serve as local reservoirs of skin mast cell precursors. *Blood*. 2003;102:1654-60.
51. Mobini N, Tam S, Kamino H. Possible role of the bulge region in the pathogenesis of inflammatory scarring alopecia: lichen planopilaris as the prototype. *J Cutan Pathol*. 2005;32:675-9.
52. Pozdnyakova O, Mahalingam M. Involvement of the bulge region in primary scarring alopecia. *J Cutan Pathol*. 2008;35:922-5.
53. Harries MJ, Meyer KC, Paus R. Hair loss as a result of cutaneous autoimmunity: Frontiers in the immunopathogenesis of primary cicatricial alopecia. *Autoimmun Rev*. 2009;8:478-83.
54. van Neste D, Leroy T, Conil S. Exogen hair characterization in human scalp. *Skin Res Technol*. 2007;13:436-43.
55. Rebora A, Guarrera M. Teloptosis and kenogen: two new concepts in human trichology. *Arch Dermatol*. 2004;140:619-20.
56. Rebora A, Guarrera M. Kenogen. A new phase of the hair cycle? *Dermatology*. 2002;205:108-10.
57. Guarrera M, Rebora A. Kenogen in female androgenetic alopecia. A longitudinal study. *Dermatology*. 2005;210:18-20.
58. Messenger AG, Sinclair R. Follicular miniaturization in female pattern hair loss: clinicopathological correlations. *Br J Dermatol*. 2006;155:926-30.
59. Thomas JA, Biggerstaff M, Sloane JP. Immunological and histochemical analysis of regional variations of epidermal Langerhans cells in normal human skin. *Histochem J*. 1984;16:507-19.
60. Christoph T, Muller-Rover S, Audring H. The human hair follicle immune system, cellular composition and immune privilege. *Br J Dermatol*. 2000;142:862-73.
61. Paus R, Nickoloff BJ, Ito T. A 'hairy' privilege. *Trends Immunol*. 2005;26:32-40.
62. Ito T, Ito N, Saotoff M. Maintenance of hair follicle immune privilege is linked to prevention of NK cell attack. *J Invest Dermatol*. 2008;128:1196-206.
63. Ito T, Meyer KC, Ito N. Immune privilege and the skin. *Curr Dir Autoimmun*. 2008;10:27-52.
64. Price VH. Plenary workshop on alopecia areata. *J Invest Dermatol Symp Proc*. 2005;10:280-5.
65. Whiting DA, Dy LC. Office diagnosis of hair shaft defects. *Semin Cutan Med Surg*. 2006;25:24-34.
66. Shelley WB. Hair examination using double-stick tape. *J Am Acad Dermatol*. 1983;8:430-1.
67. Zitelli JA. Pseudomonilethrix. An artifact. *Arch Dermatol*. 1986;122:688-90.
68. Baden HP, Kubilus J, Baden L. A stain for plucked anagen hairs. *J Am Acad Dermatol*. 1979;1:121-2.
69. Piérard GE, Piérard-Franchimont C, Marks R, Elsner P, EEMCO group (European Expert Group on Efficacy Measurement of Cosmetics and other Topical Products). EEMCO guidance for the assessment of hair shedding and alopecia. *Skin Pharmacol Physiol*. 2004;17:98-110.
70. Olsen EA, Bettencourt MS, Coté NL. The presence of loose anagen hairs obtained by hair pull in the normal population. *J Invest Dermatol Symp Proc*. 1999;4:258-60.
71. Franbourg A, Hallegot P, Baltenneck F. Current research on ethnic hair. *J Am Acad Dermatol*. 2003;48:S115-9.
72. Wolfram LJ. Human hair: a unique physicochemical composite. *J Am Acad Dermatol*. 2003;48:S106-14.
73. McMichael AJ. Ethnic hair update: past and present. *J Am Acad Dermatol*. 2003;48:S127-33.
74. Lee HJ, Ha SJ, Lee JH. Hair counts from scalp biopsy specimens in Asians. *J Am Acad Dermatol*. 2002;46:218-21.
75. Sperling LC. Hair density in African Americans. *Arch Dermatol*. 1999;135:656-8.
76. Mangelsdorf S, Otberg N, Maibach HI. Ethnic variation in vellus hair follicle size and distribution. *Skin Pharmacol Physiol*. 2006;19:159-67.

# Diagnóstico de la tuberculosis latente en la era de la terapia biológica

*Latent tuberculosis in the biological therapy era.*

**María Carolina Ruiz<sup>1</sup>, Zully González<sup>2</sup>, Sol Beatriz Jiménez<sup>3</sup>, Margarita Velásquez<sup>4</sup>.**

1. Médica, residente de Dermatología, Universidad CES, Medellín, Colombia
2. Médica dermatóloga, profesora de Dermatología, Universidad de Antioquia, Medellín, Colombia
3. Médica dermatóloga, profesora de Dermatología, Universidad CES, Medellín, Colombia
4. Médica Dermatóloga, DrSc en Inmunología, profesora, Sección de Dermatología, Facultad de Medicina, Universidad de Antioquia, Medellín, Colombia. Grupo de Investigación Dermatológica, GRID

## Correspondencia:

Margarita Velásquez.

Email: mmvelasquez@yahoo.com

Recibido: 3 de mayo de 2010.

Aceptado: 10 de julio de 2010.

## Conflictos de intereses:

Las autoras recibieron cofinanciación de laboratorios Wyeth para estudio de pruebas IGRA y tuberculina en pacientes con psoriasis.

## Resumen

La psoriasis es una de las enfermedades más frecuentes de la piel, caracterizada por placas eritematosas y descamativas, hasta el 30% de los pacientes pueden desarrollar artropatía psoriásica. Es una enfermedad inflamatoria, autoinmune mediada por citocinas Th1 y Th17.

Se han empleado diversos tratamientos para el manejo de la enfermedad, la terapia biológica anti-TNF $\alpha$  ha demostrado ser útil en el control de la enfermedad cutánea y en modificar el curso de la artropatía psoriásica, de tal forma que su uso ha sido cada vez más difundido. Sin embargo, uno de los principales riesgos del bloqueo del TNF $\alpha$  es la reactivación de la tuberculosis latente. La reactivación de la tuberculosis también está asociada a la terapia biológica anti-IL-12/IL-23, efectiva en el control de la psoriasis.

En esta revisión se presentan los aspectos más importantes de la psoriasis y la artropatía psoriásica y del diagnóstico de la tuberculosis latente.

**PALABRAS CLAVE:** psoriasis, tuberculosis latente, adalimumab, etanercept, infliximab, TNF $\alpha$ , IL-12/IL-23, terapia biológica, tuberculina, pruebas IGRA.

## Summary

Psoriasis is one of the most common diseases of the skin characterized by scaly red plaques; up to 30% of patients may develop psoriatic arthropathy. It is an inflammatory disease, autoimmune, mediated by Th1 and Th17 cytokines. Various treatments have been used for disease management, and biological therapy anti-TNF $\alpha$  has proved useful in controlling skin disease and in modifying the course of psoriatic arthropathy, consequently, its use has been increasingly more and more widespread. One of the principal risks of the blockade of TNF $\alpha$  is the reactivation of latent tuberculosis. Tuberculosis reactivation is also associated with anti-IL-12/IL-23.

The most important aspects of psoriasis and psoriatic arthropathy and the diagnosis of latent tuberculosis are presented.

**KEY WORDS:** Psoriasis, latent tuberculosis, adalimumab, etanercept, infliximab, TNF $\alpha$ , biological therapy, tuberculin skin test, IGRA.

## Introducción

La psoriasis es una enfermedad autoinmune de curso crónico y recurrente que afecta considerablemente la calidad de vida de los pacientes. En el tratamiento de la

psoriasis se han empleado tratamientos tópicos y sistémicos, con resultados clínicos satisfactorios en cuanto al control de las reactivaciones de la enfermedad en la gran mayoría de los pacientes. Sin embargo, en los casos serios y recalcitrantes, con efectos adversos a la terapia

sistémica convencional o en pacientes con artropatía psoriásica, el uso de la terapia biológica anti-TNF $\alpha$  ha demostrado ser útil en el control del cuadro cutáneo y en la modificación del curso progresivo del daño articular en artropatía psoriásica.

El TNF $\alpha$  es una citocina Th1 con múltiples acciones biológicas; es notoria su participación en los procesos inflamatorios, la activación de los macrófagos, la quimiotaxis y la expansión de las células T, por lo que su neutralización no está exenta de efectos adversos, y el principal es la reactivación de la tuberculosis latente. La utilización de herramientas adecuadas para el diagnóstico oportuno de la tuberculosis latente permitirá administrar la terapia biológica anti-TNF $\alpha$  con mayor seguridad para los pacientes.

En la actualidad, el diagnóstico de la tuberculosis latente se hace por medio de la prueba de la tuberculina, la radiografía de tórax y el antecedente de contacto epidemiológico; sin embargo, se ha reportado que estos métodos podrían no ser lo suficientemente sensibles para el diagnóstico de la tuberculosis latente en pacientes con enfermedades autoinmunes o que reciben tratamientos inmunosupresores<sup>1</sup>.

El protocolo de evaluación de los pacientes que recibirán tratamiento anti-TNF $\alpha$  y anti-IL-12/IL-23 incluye la prueba cutánea de tuberculina. Si este resultado es positivo se administra profilaxis con medicamentos antituberculosos<sup>2</sup>. Esta conducta podría no ser adecuada en países con alta incidencia de tuberculosis, como Colombia, debido a que la población está altamente expuesta a las micobacterias tuberculosas y no tuberculosas, y la mayoría de la población recibe vacunación con BCG, por lo que podrían presentarse falsos positivos.

Por otro lado, los pacientes con psoriasis o artropatía psoriásica reciben tratamientos inmunomoduladores que podrían modificar la respuesta a la prueba de tuberculina, aumentando la frecuencia de falsos negativos, y, también, podría ser posible que las alteraciones inmunológicas de la piel psoriásica cambien la respuesta a los antígenos presentes en la tuberculina<sup>3</sup>. Otras pruebas empleadas para el diagnóstico de tuberculosis latente, denominadas IGRA (IFN $\gamma$  release assays), han demostrado mayor sensibilidad y especificidad frente a la tuberculina. Las pruebas IGRA evalúan la producción de IFN $\gamma$  *in vitro* en respuesta a antígenos específicos de *Mycobacterium tuberculosis*, por métodos de ELISA y ELISPOT.

Teniendo en cuenta los riesgos de reactivación de la tuberculosis latente con el uso de terapia biológica anti-TNF $\alpha$ , algunos protocolos en Europa han incluido las pruebas IGRA en la evaluación de estos pacientes<sup>4,5</sup>. En Colombia, un país con alta incidencia de tuberculosis, es necesaria la utilización de métodos más específicos y sensibles para el diagnóstico de la tuberculosis latente que

permitan aumentar la seguridad de la administración de la terapia biológica y reducir los costos, la toxicidad y el desarrollo de resistencia micobacteriana secundario al uso de profilaxis innecesarias. En psoriasis, las pruebas IGRA se han empezado a utilizar para el diagnóstico de tuberculosis latente, previas a la administración de terapia anti-TNF $\alpha$ .

## Psoriasis

La psoriasis es una enfermedad autoinmune que compromete la piel en forma de placas eritemato-descamativas; puede tener compromiso articular, denominado artropatía psoriásica, y está asociado a otras entidades como uveítis y síndrome metabólico. La prevalencia de la psoriasis es alta, alrededor de 2% de la población mundial, de los cuales, 5% a 42% pueden desarrollar artropatía psoriásica<sup>6</sup>. La psoriasis/artropatía psoriásica tiene grandes implicaciones socioeconómicas, dada su alta morbilidad, el deterioro de la calidad de vida y de la capacidad laboral y la necesidad de tratamientos prolongados y, en algunos casos, la pobre respuesta terapéutica.

Los tratamientos biológicos anti-TNF $\alpha$  y anti-IL12/IL-23 han mostrado ser promisorios con una rápida respuesta en cuadros serios de la enfermedad y con prolongación del tiempo libre de enfermedad. El uso de productos biológicos de este tipo se ha asociado a la reactivación de la tuberculosis latente<sup>4,7, 8, 9</sup>.

## Inmunopatogénesis de la psoriasis

Esta enfermedad se considera como un trastorno inflamatorio mediado inmunológicamente, sobre la base de una susceptibilidad genética<sup>10</sup>.

## Inmunidad celular en la psoriasis

El modelo que a la fecha mejor puede resumir la inmunopatogénesis de la psoriasis es el de una reacción de inmunización. En una etapa inicial, la respuesta inmune se inicia con la migración de células dendríticas al ganglio linfático que estimulan a los linfocitos T, y generan células de memoria. Posteriormente, viene una fase silenciosa en la que no se presentan síntomas cutáneos y, en una fase de reactivación, se reclutan numerosas células T, células dendríticas y neutrófilos que llevan a la inducción de una respuesta reparativa con hiperplasia epidérmica<sup>11</sup>.

Los dos principales tipos de células que intervienen en la formación de una lesión psoriásica son los queratinocitos y los leucocitos mononucleares (células T, neutró-



filos y células dendríticas). Los programas de expresión genética en estos tipos de células están influenciados por distintos genes de susceptibilidad a la psoriasis.

Las células efectoras de la inmunidad innata en la psoriasis son los neutrófilos, las células dendríticas plasmocitoides y las células de linaje mielóide CD11c+. Las quimiocinas, la IL-8 y, posiblemente, las proteínas S100 A7/A8/A9, producidas por los queratinocitos, inducen la migración de neutrófilos a la epidermis<sup>12</sup>.

Las células dendríticas plasmocitoides BDCA-2+ y CD123+ producen niveles altos de IFN $\alpha$ , el cual juega un papel importante en la producción de las lesiones. Las células dendríticas mieloides CD11c+ también tienen una participación importante por la producción de TNF $\alpha$ , IL-23 e IL-20, las cuales activan a las células T y los queratinocitos. Una fracción de células CD11c+ expresan marcadores de maduración como DC-LAMP y CD83, que indica su capacidad de presentar antígenos a las células T y estimular la respuesta inmune. Los agregados de células dendríticas maduras y células T en la dermis y la expresión de quimiocinas linfoides, como CCL19, CCL21, CXCL12 y CXCL18, pueden promover la activación de las células T *in situ*<sup>13</sup>.

Las células T en las lesiones psoriásicas están polarizadas en linfocitos T CD4+ ayudadores tipo 1 (Th1) y Th17 y linfocitos T citotóxicos (Tc1; CD8+). La función defectuosa de las células T reguladoras se ha sugerido como otro factor que puede contribuir a la activación continua las células T. Las citocinas derivadas de los queratinocitos, las plaquetas, el factor de crecimiento epidérmico (*Epidermal Growth Factor*, EGF) y el factor de crecimiento endotelial vascular (*Vascular Endothelial Growth Factor*, VEGF) estimulan el crecimiento de las células del estroma y la hiperplasia epidérmica por medio de la producción del factor de crecimiento de los queratinocitos. Otras citocinas que favorecen la hiperplasia epidérmica son: IL-1, IL-6, IL-17, IL-19, IL-20, IL-22, TNF $\alpha$  e IFN $\gamma$ <sup>14, 15</sup>.

## Factores genéticos en psoriasis

La psoriasis es una enfermedad de caucásicos (1% a 2%), menos común en asiáticos (0,1%) y rara en africanos.

Tiene una base genética fundamentada en tres puntos:

1. Existe mayor posibilidad de desarrollarla cuando está comprometido algún familiar en primer grado de consanguinidad, con un riesgo de 20% si uno de los padres está afectado y de 75% si ambos padecen psoriasis; en gemelos homocigóticos es del 55%.
2. Asociación con los HLA Cw6, B13, B17, Bw57 o DR4; los pacientes con HLA Cw6 tienen 10 veces más de riesgos de desarrollarla.
3. Entre 10 y 20 regiones cromosómicas han sido propuestas como candidatas de susceptibilidad a la

psoriasis; la PSORS 1, localizada en el cromosoma 6 (6p21), es la más ampliamente estudiada<sup>16,17</sup>.

## Papel del TNF $\alpha$ en la inmunopatogénesis de la psoriasis

El TNF $\alpha$  es una citocina que participa en múltiples procesos biológicos, inmunes —siendo un importante mediador inflamatorio— y no inmunes, como la inducción de fiebre, la regulación del metabolismo de los lípidos y la resistencia a la insulina. Ejerce sus funciones por efectos directos o por la inducción de efectos directos o por la inducción de citocinas, como IL-1, IL-6, IL-2, IL-12, IFN $\gamma$ , IL-4, IL-10, prostaglandinas, leucotrienos y óxido nítrico<sup>18</sup>.

Esta citocina juega un papel importante en la patogénesis de la psoriasis; entre los efectos descritos, aumenta la adhesión y la migración de las células inflamatorias por la inducción de la expresión de las moléculas de adhesión, induce hiperplasia epidérmica a través de la expresión del VEGF y el EGF y por aumentar la sensibilidad a IL-20, IL-22 e IL-23. Por otro lado, aumenta la expresión de queratina 17 (K17), propuesta como posible autoantígeno que desencadena y perpetúa la respuesta inmune en la psoriasis. Los pacientes con psoriasis presentan una mayor expresión del TNF $\alpha$  en piel y sinovial que los sujetos sanos o los pacientes afectados por otras enfermedades cutáneas<sup>19,20</sup>.

Entre los efectos inmunológicos del bloqueo del TNF $\alpha$  con medicamentos como el adalimumab, el etanercept o el infliximab, se describen la disminución del número de macrófagos y de células dendríticas en la piel, la modulación de moléculas asociadas a la activación de las células T, la disminución de citocinas y quimiocinas, la inducción de apoptosis y la inhibición de las células Th17 debido a la disminución de la expresión de IL-1, IL-6 e IL-23, importantes inductores del linaje Th17<sup>21</sup>.

## Papel de las células Th17 en la inmunopatogénesis de la psoriasis

Recientemente se ha encontrado que un subtipo de células T productoras de IL-17 juega un importante papel en la inmunopatogénesis de la psoriasis. El mantenimiento y la expansión del linaje Th17 se debe a la IL-23, la cual está elevada en condiciones de inflamación cutánea. El papel de la IL-23 en la patogénesis de la psoriasis ha sido sustentado por hallazgos clínicos que demuestran que los anti-TNF $\alpha$  modulan la transcripción de la IL-23 y el infiltrado en la piel psoriásica y por la relación entre la modulación de la IL-23 y la mejoría clínica dada por tratamientos como la ciclosporina A, la fototerapia y la terapia biológica. Las células Th17, las Th1 y sus citocinas están aumentadas en la piel psoriásica y en circu-

lación de pacientes con psoriasis<sup>22</sup>. El eje Th17/IL-23 en la psoriasis integra un modelo inflamatorio en el que los linfocitos y las células dendríticas son los actores principales en la aparición de la psoriasis. Se postula que en la placa psoriásica, las células dendríticas producen IL-12 e IL-23, con un infiltrado mixto Th1 y Th17 que activan a los queratinocitos, los fibroblastos, las células endoteliales y los neutrófilos para producir la lesión<sup>23</sup>.

Los anticuerpos monoclonales que reconocen la subunidad p40 compartida por la IL-12 e IL-23, como el ustekinumab y el briakinumab (ABT 874), afectan la vía inflamatoria mediada por Th1 y Th17. Se ha reportado que al comparar los pacientes que responden al tratamiento con etanercept y los que no lo hacen, la respuesta en los primeros está asociada a la inactivación de la respuesta inmune Th17 y a la inactivación de los genes de las células dendríticas mieloides<sup>24,25</sup>.

El futuro de un mejor tratamiento para la psoriasis está ligado a una mayor comprensión de su patogénesis y al reconocimiento de blancos terapéuticos efectivos.

## Artropatía psoriásica

Así como ha sucedido en la psoriasis, se han implicado múltiples factores genéticos, inmunológicos y ambientales en la patogénesis de esta entidad. Hallazgos recientes han demostrado el papel del locus HLA Cw6, específicamente el alelo \*0602, el cual se ha hallado con mayor frecuencia en casos de familiares de pacientes con artritis psoriásica<sup>26</sup>.

Los factores inmunológicos parecen ser particularmente importantes en la patogénesis. Aunque los mecanismos no son aún claros, la naturaleza inflamatoria de la enfermedad se ha demostrado por la hiperplasia de las células sinoviales, el infiltrado inflamatorio y el depósito de inmunoglobulinas en la piel y en las articulaciones. Los linfocitos T, especialmente los CD8, parecen jugar un papel importante. Estas células activadas en el plasma y en la sinovia, aumentan la producción de citocinas, incluyendo IL-1, IL-2, IL-10, IFN $\gamma$  y TNF $\alpha$ , las cuales inducen la activación y la proliferación de los fibroblastos, y llevan a fibrosis. Específicamente, el TNF $\alpha$  estimula la producción de colagenasas, metaloproteinasas y prostaglandina E, e inhibe la síntesis de proteoglicanos, induciendo así la degradación del colágeno y el cartílago. Estos procesos biológicos resultan en daño articular<sup>27,28</sup>. Además, la IL-1 y el TNF $\alpha$ , inducen osteoclastogénesis a través de la regulación a la alta de ligando de osteoprotegerina (un nuevo miembro de la familia de receptores de TNF) que lleva a resorción y erosiones óseas<sup>28,29</sup>.

La prevalencia exacta de la artritis psoriásica es desconocida. Los rangos estimados van de 0,04% a 0,2% en la población general. La presencia de artritis inflamatoria

en pacientes con psoriasis varía entre 5% y 42%. Alrededor del 15% de los pacientes con artritis psoriásica tienen inicio de artritis antes del inicio de la psoriasis. Cerca del 50% de los pacientes desarrollan enfermedad erosiva durante el primer año, en particular, cuando está presente el patrón poliarticular<sup>6</sup>.

## Criterios diagnósticos

En 1973, Moll y Wright establecieron los siguientes criterios:

- Artritis inflamatoria, periférica, o sacroileítis o espondilitis.
- Presencia de psoriasis.
- Ausencia de factor reumatoideo.

Se han hecho varios intentos para establecer criterios más sensibles y específicos.

Recientemente, el grupo de estudio para los criterios de clasificación de la artritis psoriásica publicó los criterios de clasificación. Estos criterios fueron establecidos para pacientes con enfermedad de larga duración (media de 12,5 años). Para reunirlos, un paciente debe tener enfermedad inflamatoria articular con tres o más puntos de las siguientes categorías (a la psoriasis se le asigna un puntaje de 2 y a las otras, 1), así:

1. Evidencia de psoriasis actual, historia personal o familiar de psoriasis.
2. Distrofia ungular psoriásica típica (onicólisis, hoyuelos o punteado, e hiperqueratosis).
3. Factor reumatoideo negativo, medido preferiblemente por ELISA o nefelometría.
4. Dactilitis actual o historia de la misma.
5. Evidencia radiográfica de formación de hueso nuevo yuxtaarticular (que no sean osteofitos).

Existen también los criterios de Vasey y Espinoza, los cuales podrían hacer más práctico su uso dentro del contexto clínico dermatológico, ya que debe existir el compromiso de la piel.

## Características clínicas

Se han descrito cinco patrones clínicos:

1. Predominio de las articulaciones interfalángicas distales.
2. Oligoarticular asimétrica.
3. Poliarticular simétrica ("artritis reumatoidea-like").
4. Espondilitis y sacroileítis.
5. Artritis mutilante.

Estos patrones no están bien definidos y, a menudo, se mezclan, lo que podría explicar las características heterogéneas de los pacientes con artritis psoriásica. En los pacientes con el patrón poliarticular no es siempre fácil diferenciarla de la artritis reumatoidea debido a que

la presencia de psoriasis no excluye su diagnóstico. Sin embargo, existen hallazgos clínicos útiles para distinguir la artritis psoriásica de la reumática: en la primera, las articulaciones interfalángicas distales están afectadas con mayor frecuencia; es más probable que todas las articulaciones de un mismo dedo estén afectadas (dactilitis); es más frecuente la presencia de entesitis (común en el tendón de Aquiles y en la fascia plantar) o compromiso espinal, particularmente de las articulaciones sacro-ilíacas; están ausentes los nódulos reumatoideos, pero sí puede asociarse a uveítis y el factor reumatoideo sólo es positivo en 15% de los pacientes<sup>6</sup>.

## Métodos diagnósticos

No existen pruebas con alta especificidad para el diagnóstico de la artritis psoriásica. Los reactantes de fase aguda elevados apoyan la sospecha de artritis pero los valores normales no la excluyen. Así como sucede en la artritis reumatoide, el HLA B27 se asocia con una alta prevalencia de compromiso axial o sacroileal. La prevalencia de un factor reumatoideo alto y la presencia de anticuerpos anti-CCP (*cyclic citrullinated peptide*) hace menos probable el diagnóstico de artritis psoriásica y favorece el de artritis reumatoidea.

Las radiografías convencionales son útiles para el diagnóstico y el seguimiento. Los hallazgos típicos son: disminución del espacio articular, erosiones articulares y proliferación ósea. La espondilitis es vista en más de 40% de los pacientes. La ultrasonografía es una herramienta útil en la detección de la entesitis, el derrame articular, la proliferación sinovial y las erosiones. La resonancia magnética es más sensible en la detección del daño estructural temprano comparada con la radiografía simple y constituye una herramienta valiosa para detectar actividad de la enfermedad, apoyar decisiones terapéuticas, diferenciar artritis psoriásica de artritis reumatoidea y osteoartritis y es la más sensible en la detección de sacroileítis<sup>6</sup>.

## Terapia biológica para el tratamiento de la psoriasis y la artropatía psoriásica

El TNF $\alpha$  es una citocina proinflamatoria producida, principalmente, por monocitos y macrófagos activados en respuesta a diferentes estímulos como lipopolisacáridos, virus y patógenos Gram positivos y Gram negativos. Tiene una forma soluble y una forma transmembrana y su respuesta es mediada por sus receptores, TNFR1 (p55) y TNFR2 (p75). El TNF $\alpha$  soluble se une con mayor afinidad al primero y el transmembrana, al segundo<sup>9</sup>.

El TNF $\alpha$  es esencial para la defensa del huésped contra *Mycobacterium tuberculosis*. Estos microorganismos son secuestrados dentro de granulomas para evitar su diseminación. Los granulomas están formados por un núcleo constituido por células gigantes multinucleares y detritos celulares, rodeado por macrófagos epiteliales y linfocitos; el TNF $\alpha$  es requerido para el reclutamiento de estas células y el mantenimiento de la estructura del granuloma. Además, actúa como un ligando que estimula la apoptosis de los macrófagos que han fagocitado bacilos y activa macrófagos no infectados, lo cual permite contener la proliferación de las micobacterias<sup>30</sup>.

Los agentes biológicos son proteínas desarrolladas con la tecnología de ADN recombinante, hibridomas o derivadas de sangre y células humanas totales, que se han diseñado para atacar una proteína específica, anticuerpo o receptor. Pueden ser un receptor soluble, una proteína de fusión o un anticuerpo<sup>7</sup>. Los agentes anti-TNF $\alpha$  se unen a esta molécula interfiriendo con su activación y función. Los agentes anti-TNF $\alpha$  aprobados para el tratamiento de la psoriasis y la artritis psoriásica son el adalimumab, el etanercept y el infliximab.

El infliximab es un anticuerpo monoclonal quimérico, compuesto de una región constante de inmunoglobulina humana y dos regiones variables de ratón contra el TNF $\alpha$ . Forma complejos estables al unirse al TNF $\alpha$  de la membrana celular y con el soluble. Al unirse al TNF $\alpha$  de la membrana, activa la lisis celular por citotoxicidad mediada por el complemento, la cual se cree que es la responsable por la efectividad en las enfermedades granulomatosas como la enfermedad de Crohn y la sarcoidosis. Debido a que contiene una porción de ratón aumenta el potencial de la producción de anticuerpos neutralizantes. Se administra por vía intravenosa en una infusión de 2 a 3 horas. La dosis es de 5 mg intravenosos a las 0, 2 y 6 semanas, seguido por infusiones cada 8 semanas<sup>7</sup>.

El etanercept es una proteína de fusión dimérica totalmente humana compuesta de un receptor tipo II del TNF $\alpha$  (TNFRp75) y la porción Fc de la IgG-1. En comparación con el infliximab, forma complejos menos estables con el TNF $\alpha$  de membrana, pero se une significativamente al soluble inhibiendo la unión a sus receptores en las células T y en las células endoteliales y NK. La dosis óptima es de 50 mg por vía subcutánea dos veces a la semana por 12 semanas, seguido de 50 mg por vía subcutánea cada semana; en la artritis psoriásica, se aplican 50 mg por vía subcutánea cada semana<sup>7</sup>.

El adalimumab es un anticuerpo monoclonal recombinante totalmente humano compuesto de una región constante y regiones variables de inmunoglobulina G1 humana contra TNF $\alpha$ , que actúa de la misma manera que el infliximab. La dosis recomendada es de 80 mg iniciales y 80 mg a la semana, seguidos de 40 mg por vía



INDURACIÓN		
≥5 mm	≥10 mm	≥15 mm
<ul style="list-style-type: none"> <li>•Infectados por VIH</li> <li>•Contactos recientes de personas con tuberculosis activa</li> <li>•Personas con radiografías de tórax sospechosas de tuberculosis antigua</li> <li>•Inmunosuprimidos e ingestión crónica de esteroides</li> </ul>	<ul style="list-style-type: none"> <li>•Provenientes de áreas con alta prevalencia sin otros factores de riesgo</li> <li>•Trabajadores de la salud</li> <li>•Población carcelaria, drogadictos, pacientes con silicosis, gastrectomía, diabetes, insuficiencia renal, leucemia, linfoma, cáncer de cabeza y cuello y desnutrición</li> <li>•Niños y adolescentes expuestos a adultos de alto riesgo</li> </ul>	<ul style="list-style-type: none"> <li>•Sin factores de riesgo</li> </ul>

TABLA 1. Punto de corte de resultado considerado como positivo para la prueba cutánea de tuberculina de la *American Thoracic Society*

subcutánea cada dos semanas<sup>7</sup>. Los tres medicamentos anti-TNF $\alpha$  tienen efectos sistémicos. Los principales efectos secundarios son infrecuentes y usualmente leves. Con el etanercept y el adalimumab se pueden presentar reacciones en el sitio de la inyección, como urticaria, eritema y prurito; con el infliximab, reacciones por la infusión, como escalofríos y rubefacción. Todos son de categoría B en el embarazo<sup>7</sup>.

Las infecciones granulomatosas pueden ocurrir o empeorarse con cualquiera de los tres, pero el riesgo es mayor con los anticuerpos monoclonales, ya que estos se unen al TNF $\alpha$  unido a la membrana e inducen la cascada del complemento, lo cual puede causar lisis de los granulomas<sup>7</sup>.

Diferentes ensayos clínicos han demostrado que existe un riesgo aumentado en 5 a 10 veces de reactivar una tuberculosis latente con el tratamiento con anticuerpos monoclonales anti-TNF $\alpha$  comparados con otros tratamientos<sup>8</sup>. Sin embargo, la proporción relativa de enfermedad debida a infección reciente o a reactivación de una latente no se conoce. La *Food and Drug Administration* ha estimado una incidencia ajustada para la edad de 8.2 casos por 100.000 pacientes expuestos a anti-TNF $\alpha$  por año<sup>9</sup>. Aunque la evidencia existente sugiere que todos aumentan el riesgo de tuberculosis activa, éste parece ser mayor con el infliximab<sup>9</sup>. Ante el reconocimiento de estos riesgos, la administración de profilaxis antituberculosa ha reducido el número de casos de reactivación de la tuberculosis asociada a terapia biológica.

Las guías actuales para el tratamiento con ustekinumab sugieren una dosis de 45 mg para las personas que pesen 100 kg o menos, o de 90 mg si el peso es mayor de 100 kg. La dosis inicial debe administrarse en la semana 0, seguida por una segunda dosis a la semana 4 y se continúa la administración cada 12 semanas. La aplicación del medicamento es subcutánea. El seguimiento para el riesgo de enfermedades infecciosas, incluida la tuberculosis, se considera igual que para los anti-TNF $\alpha$ <sup>31,32</sup>.

## Diagnóstico de tuberculosis latente

La gran mayoría de las personas expuestas a *M. tuberculosis* desarrollan una enfermedad latente en la que la infección es contenida en los granulomas, dentro de los cuales el bacilo sigue vivo y a partir del cual puede reactivarse la enfermedad. La tuberculosis latente cursa sin signos ni síntomas y no es contagiosa. La mayoría de los casos de tuberculosis en pacientes tratados con inmunosupresores son debidos a reactivación de tuberculosis latente. En los pacientes que sean candidatos a recibir terapias anti-TNF $\alpha$ , la recomendación actual es descartar tuberculosis latente antes de su inicio realizando una completa evaluación clínica e historia epidemiológica, una radiografía de tórax y una prueba de tuberculina<sup>33,34</sup>.

## Tuberculina

La prueba de tuberculina es la intradermorreacción a antígenos micobacterianos obtenidos por precipitación proteica de un filtrado de cultivo de *M. tuberculosis* (*Purified Protein Derivative*, PPD). Ésta busca encontrar una reacción de hipersensibilidad de tipo IV ante la exposición previa a *M. tuberculosis*.

Tiene varias desventajas: baja especificidad (82%), falsos positivos en individuos vacunados con BCG o debido a un efecto de sensibilización [efecto de refuerzo (booster), o efecto de acentuación de una respuesta inmunológica después de estímulos antigénicos repetidos], menor sensibilidad (72%) y falsos negativos en pacientes inmunosuprimidos, pobre reproducibilidad, dependiente del observador, y el límite sobre el cual la respuesta es considerada positiva es variable<sup>35,36</sup>.

El corte que se debe utilizar para definir la prueba de tuberculina como positiva difiere en las diferentes guías de terapia anti-TNF $\alpha$  y el diagnóstico de tuberculosis latente, y varía entre 5 mm y 10 mm. Según la guía

para la atención de la tuberculosis del Ministerio de la Protección Social de Colombia se considera, en términos generales, que en pacientes inmunosuprimidos el punto de corte debe ser de 5 mm o más, lo mismo para zonas de alta prevalencia y cuando la finalidad sea tratar una infección latente en individuos en situaciones de alto riesgo de progresar a enfermedad tuberculosa<sup>37</sup>. Debido a que no existen cifras válidas se ciñen a los parámetros establecidos por la *American Thoracic Society*<sup>38</sup> (TABLA 1).

La *British Thoracic Society* considera que en los sujetos vacunados, la tuberculina es positiva cuando es mayor de 14 mm<sup>39</sup>.

Los *Centers for Disease Control and Prevention* (CDC) consideran una prueba de tuberculina positiva si es mayor de 5 mm para las personas con mayor riesgo de desarrollo de tuberculosis activa (personas positivas para VIH, en tratamiento con inmunosupresores a unas dosis equivalente a 15 mg por día de prednisona o más, o en tratamiento con antagonistas del TNF $\alpha$ , con trasplante de órganos, contactos cercanos con personas con tuberculosis o aquellos con placas de tórax indicativas de tuberculosis previa); personas en riesgo, mayor de 10 mm, en inmigrantes de países de alta prevalencia (en los últimos 5 años), uso de drogas intravenosas, residentes y empleados de sitios con hacinamiento (incluidos los trabajadores de la salud expuestos a tuberculosis), personal de laboratorio y personas con enfermedades crónicas (falla renal crónica, carcinoma, diabetes) y menores de 4 años; personas de bajo riesgo, en quienes no está indicada la evaluación con tuberculina, mayor de 15 mm<sup>40</sup>.

Las guías francesas del 2003 consideran una prueba tuberculina positiva si es mayor de 10 mm, si se realiza después de más de 10 años después de la última vacunación con BCG y sin antecedentes de tratamiento previo para tuberculosis activa<sup>41</sup>.

## Pruebas IGRA

La prueba de producción de IFN $\gamma$  (IGRA) consiste en la medición del interferón gamma producido por linfocitos T sensibilizados a antígenos específicos de *M. tuberculosis*. Tiene mayor sensibilidad y especificidad (alcanza 96% a 100%), ha demostrado tener una mejor sensibilidad en pacientes inmunocomprometidos y no se encuentra influenciada por la sensibilización asociada a vacunación o a exposición previa a otras micobacterias<sup>4,42-44</sup>.

Las pruebas inmunológicas se basan en la detección de células T de memoria, previamente sensibilizadas a antígenos específicos de la micobacteria, que liberan IFN $\gamma$  cuando son reestimuladas *in vitro*. Estas pruebas utilizan los antígenos ESAT-6 (*Early Secreted Antigenic Target-6*) y CFP-10 (*Culture Filtrate Protein-10*) de *M. tuberculosis*. Estos antígenos son codificados en la región

de diferencia 1 del genoma de *M. tuberculosis*, no están presentes en el BCG por lo que son más específicos que la tuberculina. Sólo tres micobacterias que no son de tuberculosis (*M. marinum*, *M. szulgai* y *M. kansasii*) contienen los antígenos utilizados y pueden asociarse a falsos positivos<sup>44-46</sup>.

Existen dos tipos de técnicas para evaluar la producción de IFN $\gamma$ , el ELISPOT (*Enzyme Linked Immunosorbent Spot Assay*) y el ELISA (*Enzyme Linked Immunosorbent Assay*).

La prueba T SPOT TB se basa en la técnica del ELISPOT. Las células mononucleares de sangre periférica se siembran en cultivos y a cada pozo se le adicionan los antígenos específicos. Aquellas células que reconocen los antígenos liberan IFN $\gamma$ . El resultado de la reacción es un spot o punto, cada uno de los cuales corresponde a una célula T productora de IFN $\gamma$ <sup>1,46,47</sup>.

La QFT-Gold es una prueba basada en ELISA, aprobada por la FDA para la detección de tuberculosis latente. Esta prueba se realiza en una muestra de sangre periférica que se expone a los antígenos específicos y luego se mide la producción de IFN $\gamma$  en los sobrenadantes del cultivo, por una reacción colorimétrica mediada por anticuerpos<sup>43</sup>.

Estas técnicas, además, disminuyen las posibilidades de error asociadas a la técnica de aplicación y lectura de la prueba de tuberculina. La aplicación previa de tuberculina o pruebas repetidas de QFT-G o T SPOT TB no alteran la respuesta.

La concordancia de las pruebas de tuberculina e IGRA es pobre. La mayor parte de la discordancia es por pruebas de tuberculina positivas con IGRA negativa, lo que podría en gran parte ser explicado por resultados falsos positivos debidos a la vacunación masiva con BCG o por el contacto con micobacterias no tuberculosas<sup>48</sup>.

De igual manera, se han reportado varios estudios que encuentran una baja concordancia de las pruebas de tuberculina e IGRA en el contexto de enfermedades inflamatorias, como la artritis reumatoidea, en poblaciones endémicas y no endémicas para tuberculosis<sup>49,50</sup>.

En los pocos estudios disponibles en psoriasis, también se reporta discordancia entre ambas pruebas<sup>51</sup>.

Existen varias guías para el diagnóstico de tuberculosis latente. En algunas guías europeas se ha empezado a sustituir la tuberculina por IGRA. En la TABLA 2 se expone un resumen de algunas de éstas.

Según las guías suizas del 2006, no se recomienda la prueba de tuberculina para el diagnóstico de tuberculosis latente y, en caso de realizarse y ser positiva, debe ser confirmada con una prueba IGRA<sup>4</sup>. A los pacientes con radiografías de tórax sugestivas de tuberculosis antigua se les debe evaluar la presencia de tuberculosis activa. De manera similar, el comité consultor canadiense para la

Guías suizas, 2006 <sup>9</sup>	Guías <i>British Thoracic Society</i> <sup>13</sup>	Guías del CDC, 2005 <sup>11</sup>	Guías francesas, 2003 <sup>16</sup>
<ul style="list-style-type: none"> <li>•IGRA positiva.</li> <li>•Radiografía de tórax indicativa de tuberculosis antigua no tratada adecuadamente, sin evidencia de actividad.</li> <li>•Historia de exposición significativa previa a tuberculosis sin tratamiento adecuado.</li> <li>•Antecedente de contacto a tuberculosis, historia de tratamiento antituberculoso previo, origen o residencia en un país con alta prevalencia de tuberculosis o condiciones especiales como asilos y prisiones.</li> </ul>	<ul style="list-style-type: none"> <li>•Tuberculina positiva en inmunosuprimidos.</li> <li>•Estratificación del riesgo de infección Vs. riesgo de toxicidad hepática por profilaxis en inmunosuprimidos.</li> </ul>	<ul style="list-style-type: none"> <li>•Tuberculina positiva en ausencia de evidencia clínica, bacteriológica o radiográfica de tuberculosis activa.</li> </ul>	<ul style="list-style-type: none"> <li>•Tuberculina positiva.</li> <li>•Historia de tuberculosis tratada antes de 1970, o de tuberculosis tratada por menos de 6 meses.</li> <li>•Lesiones radiográficas residuales de más de 1 cm<sup>3</sup> sin antecedentes de tratamiento completo.</li> </ul>

**TABLA 2.** Recomendaciones para el diagnóstico de tuberculosis latente.

lucha contra la tuberculosis recomienda el uso de IGRA para confirmar una tuberculina positiva en el estudio de contactos, población inmunocompetente con bajo riesgo y en casos sospechosos pese a una tuberculina negativa.

Para la estadificación del riesgo de tuberculosis asociado al comienzo de tratamientos anti-TNF $\alpha$ , la *British Thoracic Society* no recomienda la tuberculina en pacientes que están recibiendo inmunosupresores. En este caso, debe hacerse una estratificación de riesgo de desarrollo de tuberculosis contra el riesgo hepático por quimioprofilaxis por 100.000, según los datos epidemiológicos para Inglaterra y Gales. En aquellos en quienes puede realizarse la prueba de tuberculina, se considera positiva si es mayor de 15 mm con historia previa de vacunación con BCG, o mayor de 6 mm en ausencia de ésta<sup>39</sup>.

Según las guías del CDC 2005, la prueba de tuberculina no debe realizarse en personas con historia documentada de una prueba de tuberculina positiva o tratamiento previo para tuberculosis y se recomienda una placa de tórax en todas las personas con una prueba de tuberculina o IGRA positiva, y en quienes se considera iniciar tratamiento de tuberculosis latente para excluir tuberculosis pulmonar activa, mas no para su diagnóstico, y no está indicado el examen bacteriológico<sup>40</sup>.

Otros estudios, como la baciloscopia, la tomografía de alta resolución y el lavado broncoalveolar, son de utilidad para el diagnóstico de tuberculosis activa<sup>52</sup>.

La Sociedad Latinoamericana de Psoriasis (SOLAPSO) recomienda realizar tuberculina y radiografía de tórax antes del inicio de terapia biológica y seguimiento con tuberculina cada año<sup>53</sup>.

## Conclusiones

La psoriasis es una entidad crónica y recurrente en la cual los pacientes pueden presentar periodos libres de enfermedad con la mayoría de los medicamentos disponibles. A medida que se agotan las posibilidades terapéuticas disponibles, el número de pacientes con terapia biológica estará en aumento.

Uno de los principales riesgos del bloqueo del TNF $\alpha$  y de la subunidad p40 de IL-12/IL23, es la tuberculosis latente, por lo que es importante considerar las características de ambas enfermedades en nuestra población para realizar un adecuado abordaje de las mismas. Es especialmente importante realizar un adecuado diagnóstico de tuberculosis latente y definir qué pacientes requieren tratamiento profiláctico, ya que éste puede tener un impacto negativo en el desarrollo de resistencia antibiótica del microorganismo.

Teniendo en cuenta la importancia de conocer el comportamiento de la tuberculina en los pacientes con psoriasis y compararla frente a las pruebas IGRA, la Universidad de Antioquia y la Universidad CES realizan un estudio comparativo de estas pruebas, con el fin de contribuir al abordaje de los pacientes que recibirán terapia biológica en países latinoamericanos.

## Agradecimientos

Al Grupo de Inmunología Celular e Inmunogenética, GICIG, de la Universidad de Antioquia, a la Universidad CES y la Universidad de Antioquia.

Cofinanciación: Asociación Colombiana de Derma-



tología y Cirugía Dermatológica (ASOCOLDERMA), Laboratorios Wyeth-Pfizer, Universidad CES y Universidad de Antioquia.

## Referencias

1. Kang A, Won Lee H, Yoon H, Cho B, Koo Han S, Shim. Discrepancy between the TST and the IGRA for the diagnosis of LTB infection in an intermediate tuberculosis-burden country young. *JAMA*. 2005;293:2756-61.
2. Felipe OJ, Ruiz O, Valle R. Tuberculosis y tratamiento anti TNF. *Revista Colombiana de Reumatología* 2004;11:306-16.
3. Tsiouri G, Gaitanis G, Kiorpelidou D, Dionysiou A, Efthymiou A, Daskalopoulos G, et al. Tuberculin skin test overestimates tuberculosis hypersensitivity in adult patients with psoriasis. *Dermatology*. 2009;219:119-25.
4. Beglinger C, Dudler J, Mottet C, Nicod L, Seibold F, Villiger P, et al. Screening for tuberculosis before anti-TNF treatment. *Swiss Med Wkly*. 2007;137:621-22.
5. Desai N, Raste Y, Cooke NT, Harland CC. QuantiFERON TB gold testing for tuberculosis in psoriasis patients commencing anti-tumour necrosis factor a therapy. *Br J Dermatol*. 2008;159:992-3.
6. Candia L, Marquez J, Gonzalez C, Santos AM, Londoño J, Valle R, Zabaleta J, Yaqub Z, Espinoza LR. Low frequency of anticyclic citrullinated peptide antibodies in psoriatic arthritis but not in cutaneous psoriasis. *J Clin Rheumatol*. 2006;12:226-9.
7. Jackson M. TNF- $\alpha$  inhibitors. *Dermatol Ther*. 2007;20:251-64.
8. Ehlers S. Why does tumor necrosis factor targeted therapy reactivate tuberculosis? *J Rheumatol*. 2005;32:35-9.
9. Gardam M, Keystone E, Menzies R, Mannes S, Skamene E, Long R, et al. Antitumour necrosis factor agents and tuberculosis risk: mechanisms of action and clinical management. *Lancet Infect Dis*. 2003;3:148-55.
10. Krueger JG, Bowcock A. Psoriasis pathophysiology: current concepts of pathogenesis. *Ann Rheum Dis*. 2005;64(Suppl.2):30-6.
11. Sabat R, Philipp S, Höflich C, Kreutzer S, Wallace E, Asadullah K, et al. Immunopathogenesis of psoriasis. *Exp Dermatol*. 2007;16:779-98.
12. Lowes MA, Bowcock AM, Krueger JG. Pathogenesis and therapy of psoriasis. *Nature*. 2007;445:866-73.
13. Nestle FO, Nickoloff BJ. Role of dendritic cells in benign and malignant lymphocytic infiltrates of the skin. *Dermatol Clin*. 1994;12:271-82.
14. Gaspari AA. Innate and adaptive immunity and the pathophysiology of psoriasis. *J Am Acad Dermatol*. 2006;54(Suppl.2):S67-S80.
15. Menssen A, Trommler P, Vollmer S, Schendel D, Albert E, Görtler L, et al. Evidence for an antigen-specific cellular immune response in skin lesions of patients with psoriasis vulgaris. *J Immunol*. 1995;155:4078-83.
16. Bowcock AM, Krueger JG. Getting under the skin: the immunogenetics of psoriasis. *Nature Rev Immunol*. 2005;5:699-711.
17. Zippin JH. The genetics of psoriasis. *J Drugs Dermatol*. 2009;8:414-7.
18. Krüger-Krasagakis S, Galanopoulos VK, Giannikaki L, Stefanidou M, Tosca AD. Programmed cell death of keratinocytes in infliximab-treated plaque-type psoriasis. *Br J Dermatol*. 2006;154:460-6.
19. Veale DJ, Ritchlin C, Fitzgerald O. Immunopathology of psoriasis and psoriatic arthritis. *Ann Rheum Dis*. 2005;64(Suppl.2):26-9.
20. Tzu J, Kerdell F. From conventional to cutting edge: the new era of biologics in treatment of psoriasis. *Dermatol Ther*. 2008;21:131-41.
21. Zaba LC, Suárez-Fariñas M, Fuentes-Duculan J, Nogales KE, Guttman-Yassky E, Cardinale I, Lowes MA, Krueger JG. Effective treatment of psoriasis with etanercept is linked to suppression of IL-17 signaling, not immediate response TNF genes. *J Allergy Clin Immunol*. 2009;124:1022-10.
22. Fitch E, Harper E, Skorcheva H, Kurtz S, Blauvelt A. Pathophysiology of psoriasis: recent advances on IL-23 and Th17 cytokines. *Curr Rheumatol Rep*. 2007;9:461-7.
23. Di Cesare A, Di Meglio P, Nestle FO. The IL-23/Th17 axis in the immunopathogenesis of psoriasis. *J Invest Dermatol*. 2009;129:1339-50.
24. Krueger GG, Langley RG, Leonardi C, Yeilding N, Guzzo C, Wang Y, Dooley LT, et al. A human interleukin-12/23 monoclonal antibody for the treatment of psoriasis. *N Engl J Med*. 2007;356:580-92.
25. Griffiths CE, Strober BE, van de Kerkhof P, Ho V, Fidelus-Gort R, et al. Comparison of ustekinumab and etanercept for moderate-to-severe psoriasis. *N Engl J Med*. 2010;362:118-28.
26. Mease PJ. Tumour necrosis factor (TNF) in psoriatic arthritis: pathophysiology and treatment with TNF inhibitors. *Ann Rheum Dis*. 2002;61:298-304.
27. Mease PJ. Cytokine blockers in psoriatic arthritis. *Ann Rheum Dis*. 2001;60:37-40.
28. Young M, Furfaro N, Rai A. Diagnosis and management of psoriatic arthritis. *Journal of the Dermatology Nurses' Association*. 2008;1:283-93.
29. Gladman DD. Psoriatic arthritis. *Dermatol Ther*. 2009;22:40-55.
30. Wallis R. Reactivation of latent tuberculosis by TNF blockade: the role of interferon  $\gamma$ . *J Invest Dermatol Symp Proc*. 2007;12:16-21.
31. Ustekinumab for the treatment of adults with moderate to severe psoriasis. National Institute for Health and Clinical Excellence (NICE) technology appraisal guidance 180 (TA180). London, United Kingdom: National Institute for Health and Clinical Excellence; 2009.
32. Stelara, official FDA information; 2009. Consultado diciembre 2009: Disponible en: [www.drugs.com](http://www.drugs.com).
33. Richeldi L. An update on the diagnosis of tuberculosis infection. *Am J Respir Crit Care Med*. 2006;174:736-42.
34. Escalante P. In the clinic: tuberculosis. *Ann Intern Med*. 2009;150:61-4.

35. Gómez-Reino JJ, Carmona L, Valverde VR, Mola EM, Montero MD; BIOBADASER Group. Treatment of rheumatoid arthritis with tumor necrosis factor inhibitors may predispose to significant increase in tuberculosis risk: a multicenter active-surveillance report. *Arthritis Rheum*. 2003;48:2122-7.
36. Lalvani A, Millington KA. Screening for tuberculosis infection prior to initiation of anti-TNF therapy. *Autoimmunity Rev*. 2008;8:147-52.
37. Ministerio de la Protección Social. Guías de promoción de la salud y prevención de enfermedades en la salud pública. Guía de la atención de la tuberculosis pulmonar y extrapulmonar. Programa de Apoyo a la Reforma de Salud/PARS. Bogotá: Ministerio de la Protección Social; actualización septiembre 2009.
38. Gottlieb A, Korman NJ, Gordon KB, Feldman SR, Lebwohl M, Koo JY, et al. Guidelines of care for the management of psoriasis and psoriatic arthritis: Section 2. Psoriatic arthritis: overview and guidelines of care for treatment with an emphasis on the biologics. *J Am Acad Dermatol*. 2008;58:851-64.
39. British Thoracic Society Standards of Care Committee. BTS recommendations for assessing risk and for managing Mycobacterium tuberculosis infection and disease in patients due to start anti-TNF $\alpha$  treatment. *Thorax*. 2005;60:800-5.
40. Department of Health and Human Services, Centers for Disease Control and Prevention National Center for HIV, STD, and TB Prevention. Targeted tuberculin testing and treatment for latent tuberculosis. Atlanta: CDC, Division of Tuberculosis Elimination; 2005
41. Mariette X, Salmon D, Group RATIO. French guidelines for diagnosis and treating latent and active tuberculosis in patients with RA treated with TNF blockers. *Ann Rheum Dis*. 2003;62;791.
42. Department of Health and Human Services, Centers for Disease Control and Prevention National Center for HIV, STD, and TB. Targeted tuberculin testing and treatment for latent tuberculosis prevention. Atlanta: CDC, Division of Tuberculosis Elimination; 2000.
43. Interferon-assays for tuberculosis anergy. *Am J Respir Crit Care Med*. 2005;172:519-21.
44. Updated recommendations on interferon gamma release assays for latent tuberculosis infection. An Advisory Committee Statement (ACS). *Can Commun Dis Rep*. 2008;34(ACS-6):1-13.
45. Mori T, Sakatani M, Yamagishi F, Takashima T, Kawabe Y, Nagao K, et al. Specific detection of tuberculosis infection. *Am J Respir Crit Care Med*. 2004;170:59-64.
46. Madariaga MG, Jalali Z, Swindells S. Clinical utility of interferon gamma assay in the diagnosis of tuberculosis. *J Am Board Fam Med*. 2007;20:540-7.
47. Menzies D, Pai M, Comstock G. Meta-analysis: new tests for the diagnosis of latent tuberculosis infection: areas of uncertainty and recommendations for research. *Ann Intern Med*. 2007;146:340-54.
48. Zhao X, Mazlagic D, Flynn EA, Hernandez H, Abbott CL. Is the QuantiFERON-TB blood assay a good replacement for the tuberculin skin test in tuberculosis screening? A pilot study at Berkshire Medical Center. *Am J Clin Pathol*. 2009;132:678-86.
49. Ponce de Leon D, Acevedo-Vasquez E, Alvizuri S, Gutierrez C, Cucho M, Alfaro J, Perich R, Sanchez-Torres A, Pastor C, Sanchez-Schwartz C, Medina M, Gamboa R, Ugarte M. Comparison of an interferon-gamma assay with tuberculin skin testing for detection of tuberculosis (TB) infection in patients with rheumatoid arthritis in a TB-endemic population. *J Rheumatol*. 2008;35:776-81.
50. Soborg B, Ruhwald M, Hetland ML, Jacobsen S, Andersen AB, Milman N, Thomsen VO, Jensen DV, Koch A, Wohlfahrt J, Ravn P. Comparison of screening procedures for Mycobacterium tuberculosis infection among patients with inflammatory diseases. *J Rheumatol*. 2009;36:1876-84.
51. Laffitte E, Janssens JP, Roux-Lombard P, Thielen AM, Barde C, Marazza G, Panizzon RG, Saurat JH. Tuberculosis screening in patients with psoriasis before antitumour necrosis factor therapy: comparison of an interferon-gamma release assay vs. tuberculin skin test. *Br J Dermatol*. 2009;161:797-800.
52. Theis V, Rhodes J. Minimizing tuberculosis during anti-TNF treatment of IBS. *Aliment Pharmacol Ther*. 2008;27:19-30.
53. Primer Consenso Latinoamericano de Psoriasis. Río de Janeiro, Brasil, 2009. Consultado diciembre 2009: Disponible en: [www.solapso.org/archivos/LATINOAMERICANO-1\\_2009.pdf](http://www.solapso.org/archivos/LATINOAMERICANO-1_2009.pdf)

# Fototerapia y otras alternativas terapéuticas para el manejo del vitiligo, diez años de experiencia en el Servicio de Fototerapia del Centro Dermatológico de la Universidad CES

*Phototherapy and other therapeutic alternatives for vitiligo treatment, ten years of experience in Phototherapy Service of the Dermatology Center of Universidad CES.*

**Natalia Vélez<sup>1</sup>, Tatiana González<sup>1</sup>, Liliana Bohórquez<sup>1</sup>, Ana Milena Montes<sup>2</sup>, Claudia Andrea Hernández<sup>2</sup>, Sol Beatriz Jiménez<sup>3</sup>.**

1. Médica residente, Programa de Dermatología, Universidad CES, Medellín, Colombia.
2. Médica residente, Programa de Dermatología, Universidad Pontificia Bolivariana, Medellín, Colombia.
3. Coordinadora de investigación, Programa de Dermatología, Universidad CES, Medellín, Colombia.

## Correspondencia:

Natalia Vélez.

Email: nvelez78@yahoo.com

Recibido: 14 de mayo de 2010.

Aceptado: 10 de julio de 2010.

No se reportan conflictos de intereses.

## Resumen

El vitiligo es un trastorno adquirido del pigmento de etiología desconocida, que se caracteriza clínicamente por máculas acrómicas de distribución variable, secundarias a la pérdida de melanocitos funcionales en la epidermis. Existen múltiples opciones de tratamiento, con el fin de lograr la mejor respuesta clínica con mínimos efectos secundarios.

En la actualidad, los estudios han demostrado que la fototerapia con radiación ultravioleta de tipo B de banda estrecha es el tratamiento de elección en pacientes con vitiligo moderado a grave.

En esta revisión abordaremos las diferentes opciones terapéuticas para el vitiligo basados en la información disponible, haciendo énfasis en el uso de la fototerapia.

**PALABRAS CLAVE:** vitiligo, tratamiento, fototerapia.

## Summary

Vitiligo is an acquired pigmentary disorder of unknown etiology clinically characterized by a variable distribution pattern of achromic macules that are due to the absence of functional melanocytes in the epidermis. There are multiple therapeutic options and the goal is to achieve the best clinical outcome with the least adverse effects.

Nowadays, evidence points out that narrow band UVB phototherapy is the treatment of choice in patients with moderate to severe vitiligo. In this review we will discuss the different treatment options in vitiligo based in the best evidence with special attention on phototherapy.

**KEY WORDS:** vitiligo, treatment, phototherapy.

## Introducción

El vitiligo es un trastorno pigmentario adquirido, de etiología desconocida que afecta a todas las razas y los grupos etarios por igual, con un pico de inicio entre los

10 y los 30 años. Se ha documentado más en mujeres, debido a las implicaciones estéticas de la enfermedad. Se calcula que la prevalencia es de 0,1% a 2% de la población mundial y 20% de los pacientes tienen, al menos, un familiar afectado en primer grado de consanguinidad<sup>1,2</sup>.



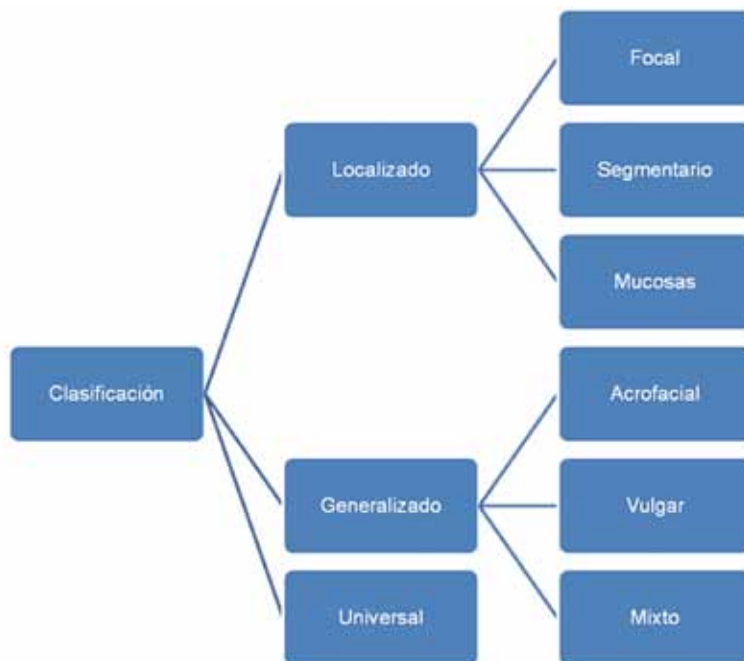


FIGURA 1. Clasificación del vitiligo, según Nordlund.

Se caracteriza clínicamente por máculas acrómicas con una distribución variable, secundarias a la pérdida de melanocitos funcionales en la epidermis, y en la histología por ausencia de melanocitos y melanina en las lesiones y un infiltrado de linfocitos y células mononucleares en los márgenes del vitiligo. Las tinciones como S-100, vimentina, Fontana y dopa, son negativas por la ausencia de melanocitos<sup>1,2</sup>.

Según Koga, existen dos variedades: no segmentaria (tipo A) y segmentaria (tipo B). El vitiligo no segmentario es el más común (85% a 90%) con tendencia a ser de larga duración, o de por vida, y se asocia con el fenómeno de Koebner y enfermedades autoinmunes como el nevus de Sutton, los trastornos tiroideos, la diabetes mellitus juvenil, la anemia perniciosa y la enfermedad de Addison. El vitiligo segmentario es el más raro (30%), tiene una distribución dermatómica, su inicio es temprano y su evolución es rápida, con posterior estabilización. Son lesiones bien definidas y homogéneas mientras que las del no segmentario son irregulares y menos uniformes. Generalmente, la pérdida del pigmento del pelo (leucotriquia) se observa en los estadios tardíos<sup>3-6</sup>.

Existe otra clasificación, según Nordlund (FIGURA 1):

**Focal:** uno o más parches menores de 15 cm<sup>2</sup> en un área, pero no en patrón segmentario. **Segmentario:** una o más máculas en distribución dermatómica. **Mucosas:** más comúnmente visto en pacientes de raza negra. **Acrofacial:** en cara y extremidades. **Vulgar:** distribución simétrica de las lesiones en localizaciones típicas (dedos, muñecas, axilas, ingles, boca, ojos y genitales). Es la variedad

más común. **Mixto:** combinación de segmentaria mas no segmentaria (vulgar o acrofacial). Si esta asociación ocurre es más difícil que las lesiones segmentarias respondan al tratamiento. **Universal:** compromete más del 80% del cuerpo<sup>7,8</sup>.

El curso natural del vitiligo es generalmente impredecible, pero frecuentemente tiene un curso progresivo. Del 10% al 20% de los pacientes experimenta algún grado de repigmentación espontánea en un patrón foliular y perifoliular, aunque generalmente los resultados cosméticos son inaceptables<sup>7,8</sup>.

## Patogénesis

Existen cuatro teorías:

1. **Hipótesis autoinmune:** sugiere la presencia de anticuerpos contra los antígenos del melanocito y se asocia con otras enfermedades autoinmunes.
2. **Hipótesis neural:** los mediadores químicos liberados en las terminales nerviosas disminuyen la melanogénesis.
3. **Autodestructiva:** hay una alteración de los mecanismos protectores de los melanocitos, con acumulación de radicales libres melanotóxicos que los destruyen.
4. **Bioquímica:** se presenta un exceso de producción de catecolaminas que conlleva un exceso de especies reactivas de oxígeno<sup>3,4</sup>.

Se cree que el vitiligo no segmentario es causado por las

tres primeras hipótesis y el segmentario por la hipótesis neural y factores genéticos como los mosaicismos<sup>5,6</sup>.

## Diagnóstico

El diagnóstico es clínico y no es necesaria la biopsia, excepto en las presentaciones atípicas. La historia clínica debe ser completa, que incluya evolución de la enfermedad, el nivel de actividad, las repigmentaciones y tratamientos previos y el impacto de la enfermedad en la calidad de vida del paciente. Son de importancia los antecedentes personales y familiares de enfermedades autoinmunes (enfermedad tiroidea, alopecia areata, artritis reumatoidea, diabetes mellitus y anemia perniciosa) ya que el vitiligo se ha relacionado con éstas<sup>5,6</sup>.

El examen físico debe ser completo determinando el fototipo de piel, la distribución de las lesiones y el porcentaje del área de superficie corporal comprometida. La luz de Wood puede ser útil para definir la extensión de la enfermedad en pacientes con fototipo I y II, ya que algunas lesiones pueden pasar inadvertidas en ellos. Se recomienda evaluar la presencia de halo nevus, puesto que son 8 a 10 veces más comunes en pacientes con vitiligo, que en la población general<sup>5,6,9,10</sup>. Algunos autores sugieren hacer seguimiento fotográfico para vigilar la evolución de la enfermedad y la respuesta al tratamiento<sup>11,12</sup>.

Por la alta prevalencia de enfermedad tiroidea autoinmune en los pacientes con vitiligo, se recomienda evaluar la función tiroidea en estos pacientes al momento del diagnóstico (grado de recomendación D, nivel de evidencia 3) y repetirlo anualmente. Los pacientes con antecedentes personales o familiares de enfermedades autoinmunes o con cualquier signo o síntoma sugestivo de ellas, requiere un estudio adicional para estas patologías<sup>5,11,12</sup>.

## Tratamiento

Existen diferentes opciones terapéuticas para los pacientes con vitiligo, la mayoría están orientadas a estabilizar la enfermedad y restaurar la pigmentación de la piel. La terapia debe individualizarse según cada caso, de acuerdo con la extensión de las lesiones, la edad y la disponibilidad de tratamientos. La prioridad en el tratamiento es lograr el mejor efecto terapéutico posible con mínimos efectos secundarios.

Se considera una buena respuesta terapéutica cuando se logra una repigmentación mayor del 50% al 75%, aunque esta evaluación aun no está estandarizada. Por esta razón, se recomienda una escala cuantitativa objetiva, el VASI (*Vitiligo Area Score Index*), el cual se basa en la puntuación del PASI (*Psoriasis Area Severity Index*) para la psoriasis. Es una herramienta cuantitativa que puede utilizarse para evaluar la extensión del vitiligo

con base en la estimación de la superficie global y de los parches despigmentados en el momento basal y el grado de repigmentación macular dentro de estos. El VETF (*Vitiligo European Task Force*) evalúa el vitiligo y los resultados del tratamiento mediante un sistema que combina el análisis de la extensión, el estadio de la enfermedad y la progresión de la misma. La extensión es evaluada por la regla de los nueve; el estadio se basa en la pigmentación del pelo y de la piel y la progresión, al examen con luz de Wood<sup>11,12</sup>.

## Esteroides tópicos

Están indicados en adultos y en niños con vitiligo localizado con compromiso menor del 10% de la superficie corporal total. Algunos autores sugieren no usar tratamiento inicialmente en pacientes con fototipo I y II, sino empezar con maquillaje de camuflaje y preparaciones antisolares<sup>11-14</sup>.

Los esteroides clase I y II (hidrocortisona y desonida) se utilizan para las lesiones en cara y en pliegues, mientras que para el resto del cuerpo se prefieren los esteroides clase III (betametasona) y IV (clobetasol). Se aplican dos veces al día por 2 a 4 meses, con excepción de los esteroides potentes y muy potentes, cuyo uso no debe exceder los 2 meses. Si no hay mejoría en 3 meses, se deben suspender para evitar los efectos secundarios entre los que se encuentran: atrofia, fragilidad capilar, pápulas acneiformes, telangiectasias, eritema local, hipertrichosis y dermatitis de contacto<sup>3,4,13,14</sup>.

Las ventajas de esta modalidad terapéutica son el bajo costo, la disponibilidad, la facilidad de aplicación y la posibilidad de aplicarlo en casa<sup>13,14</sup>.

Comparado con otros tratamientos tópicos, los esteroides de alta potencia muestran superioridad moderada frente a los análogos de la vitamina D, pero tienen un efecto inferior a los inhibidores de la calcineurina. La asociación con la fototerapia de radiación ultravioleta de tipo A con psoralenos (PUVA) ha mostrado buenos resultados<sup>9,10</sup>.

No se recomiendan los esteroides intralesionales por el alto riesgo de efectos secundarios y los resultados inconsistentes en varios estudios<sup>13,14</sup>.

## Inhibidores de la calcineurina

Los inhibidores de la calcineurina, como el tacrolimus y el pimecrolimus, actúan sobre la expresión genética, suprimen la expresión de citocinas proinflamatorias y favorecen el crecimiento y la migración de los melanocitos<sup>9,10</sup>.

En un estudio realizado por Lepe *et al.* en el 2003, en 20 pacientes menores de 18 años con vitiligo, se comparó la

eficacia del tacrolimus en ungüento al 0,1%, aplicado dos veces al día contra el propionato de clobetasol al 0,05%, dos veces al día por 2 meses, y se encontró que 90% de todos los pacientes presentaba repigmentación mayor del 75% con eficacia similar pero con menor evidencia de atrofia y telangiectasias en el grupo del tacrolimus.

Al comparar los inhibidores de la calcineurina con los esteroides tópicos en vitiligo, se halló que los primeros tienen más ventajas ya que pueden utilizarse como ahorradores de esteroides y en áreas corporales como la cara, sin los efectos secundarios de los segundos<sup>15,16</sup>.

En nuestro medio se dispone de tacrolimus al 0,03 y al 0,1% y se aplica 2 veces al día. En un estudio realizado por Grimes *et al.* en el 2004, con tacrolimus al 0.1% en ungüento por 24 semanas en 34 pacientes, se encontró una repigmentación en 68% de los pacientes, buena tolerancia y ausencia de efectos secundarios. Su asociación con otras terapias ha demostrado tener una efectividad superior a la monoterapia<sup>9,10</sup>.

## Fototerapia de radiación ultravioleta de tipo B de banda ancha (*broadband* UVB, BB-UVB, 290 a 320 nm)

Se utilizó por primera vez en 1990 para el tratamiento del vitiligo generalizado. Su uso no ha mostrado ventajas sobre la radiación ultravioleta de tipo B (UVB) de banda estrecha (*narrow band* UVB, NB-UVB) y, por el contrario, tiene mayores efectos secundarios, razón por la cual su uso se ha limitado<sup>17,18</sup>.

Comparado con PUVA, genera efectos terapéuticos similares, pero produce eritema más rápidamente y no se han documentado diferencias estadísticamente significativas en cuanto a efectividad entre ambas<sup>13,14</sup>.

## Fototerapia de radiación ultravioleta de tipo B de banda estrecha (NB-UVB, 311±2 nm)

El tratamiento del vitiligo con radiación ultravioleta de tipo B (UVB) de banda estrecha fue inicialmente descrito en 1997 por Westerhof *et al.* Desde entonces, se han realizado múltiples estudios que hablan de su seguridad y eficacia como monoterapia y en combinación con otras terapias, convirtiéndose en el tratamiento de elección para el vitiligo moderado o grave. Los ensayos clínicos demuestran que la fototerapia con NB-UVB (311±2 nm) es superior a otras opciones de tratamiento, con una efectividad del 50% al 70% después de 6 a 12 meses<sup>19-22</sup>.

La radiación con UVB permite la repigmentación y

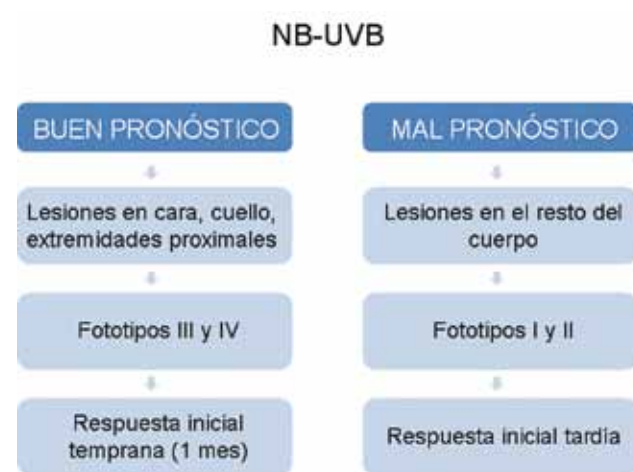


FIGURA 2. Factores pronósticos para respuesta al tratamiento.

la estabilización de las lesiones por sus efectos inmunomoduladores ya que detiene la muerte de los melanocitos, aumenta su número y ayuda a la activación de las células T reguladoras, lo cual permite la restauración de la pigmentación y previene el desarrollo de enfermedades autoinmunes por supresión de células autorreactivas<sup>23,24</sup>. Además, estimula los melanocitos residuales, principalmente a nivel de los folículos pilosos, los bordes de piel alrededor de la lesión y de las lesiones mismas, no sólo al activar los melanocitos diferenciados, sino también la población de células madre residentes en el folículo piloso y en la epidermis interfolicular<sup>13,14</sup>.

Es considerado el tratamiento de elección en el vitiligo generalizado y en pacientes con lesiones localizadas con un alto impacto en la calidad de vida y en aquellos que no pueden ser tratados adecuadamente con terapias más conservadoras. Existen factores que mejoran el pronóstico o lo empeoran (FIGURA 2)<sup>11-14</sup>.

El compromiso localizado o generalizado, el sexo, la historia familiar de vitiligo, la presencia de enfermedad tiroidea o el vitiligo progresivo no modifican la respuesta al tratamiento<sup>13,14,25,26</sup>.

En la actualidad, no hay un consenso sobre la dosis de inicio o la de mantenimiento. En los últimos dos años se han publicado varios estudios en los cuales se recomendaron dosis de inicio de 0,075 y 0,25 J/cm<sup>2</sup>, con incrementos sucesivos del 20% de la dosis inicial en cada sesión hasta alcanzar un eritema grado II, con una frecuencia de dos a tres veces por semana y nunca en días consecutivos. En ninguno de los estudios clínicos recientes se empleó la dosis mínima de eritema para iniciar la fototerapia con UVB de banda estrecha<sup>15-16</sup>. Tampoco existe consenso sobre la frecuencia de las sesiones y la duración del tratamiento. No está claro en la literatura si deben hacer dos o tres sesiones por semana o si se



debe limitar el número de sesiones. La experiencia en el Servicio de Fototerapia del Centro Dermatológico CES Sabaneta es limitar su uso a dos veces por semana, ya que estos pacientes se queman fácilmente.

Según las guías británicas de 2008 para el diagnóstico y el manejo del vitiligo, el límite de sesiones de fototerapia con NB-UVB para pacientes con fototipos I-III son 200 sesiones y para fototipos IV-VI no hay evidencia que defina el límite superior de sesiones. En ninguna de las bibliografías revisadas se reportaba la dosis máxima de milijulios que debe acumular un paciente con vitiligo en tratamiento con NB-UVB.

Se necesitan 3 meses, como mínimo, para definir si existe falla al tratamiento, al no obtenerse respuesta, y de 9 meses para lograr una repigmentación máxima. No se administra terapia de mantenimiento y el paciente suspende la fototerapia al obtenerse la repigmentación. Las recaídas ocurren en dos terceras partes de los pacientes, generalmente, durante el primer año<sup>5,6,27-32</sup>.

Con base en el protocolo de fototerapia de nuestro servicio, las contraindicaciones absolutas del uso de NB-UVB son: efectos secundarios serios en tratamientos previos con fototerapia, dermatosis fotoinducidas o fotoaggravadas, como xeroderma pigmentoso, lupus eritematoso sistémico, o pacientes que solo tengan anti-Ro positivo sin otras manifestaciones de lupus, protoporfiria y claustrofobia.

Y contraindicaciones relativas son: antecedente de carcinomas cutáneos, pénfigo y penfigoide, uso de medicamentos fotosensibilizadores, inmunosupresión, daño actínico extenso y bajo coeficiente intelectual.

Los efectos secundarios de esta terapia a corto plazo son: eritema, quemaduras, hiperpigmentación, xerosis, prurito y fotoenvejecimiento; a largo plazo preocupa el riesgo de carcinogénesis, aunque faltan estudios que establezcan cuál es el número máximo de sesiones al que un paciente puede exponerse antes de desarrollar cáncer de piel<sup>29,30</sup>.

Diversos estudios han demostrado su superioridad frente al PUVA, ya que evita los efectos secundarios del psoraleno, reduce la dosis acumulada de radiación, se puede utilizar durante el embarazo y en niños, tiene menos efectos fototóxicos o atrofia epidérmica, y produce menos eritema al compararlo con otros tratamientos<sup>9-12</sup>.

## Microfototerapia con NB-UVB (311 nm)

Es una variante de la UVB de banda estrecha con una radiación de 311 nm que se conoce como *bioskin*. Irradia selectivamente las áreas de vitiligo, disminuyendo la dosis de radiación y los efectos secundarios de la fotote-

rapia convencional. Además, tiene la ventaja de poder administrar dosis diferentes de radiación UV según las necesidades y el área afectada.

El tratamiento completo puede durar entre 2 meses y 2 años. Usualmente los primeros signos de repigmentación aparecen entre la tercera y la sexta sesión. Es particularmente útil en el tratamiento de vitiligo localizado, segmentario y bilateral simétrico con compromiso menor del 20%<sup>3,4</sup>.

## Fototerapia PUVA (320-400 nm)

Se introdujo en 1948 y se consideraba el pilar del tratamiento. Sin embargo, en los últimos años se ha demostrado que la NB-UVB es superior a esta terapia, razón por la cual cada día es menos utilizada en vitiligo<sup>7,8,27,28</sup>.

Su utilidad se basa en la capacidad para activar los melanocitos del folículo piloso, favoreciendo así la repigmentación de las zonas de la piel afectadas. Las áreas con baja densidad de pelo, o sin éstos, como manos, pies o áreas periungulares, alcanzan un menor grado de pigmentación o no se repigmentan<sup>33,34</sup>.

La radiación UVA puede usarse combinada con psoralenos tópicos u orales. Los psoralenos tópicos pueden usarse en las formas localizadas de la enfermedad y como alternativa al PUVA sistémico en pacientes que sufren disfunción hepática o trastornos gástricos. La loción de psoralenos se aplica sobre el área comprometida 15 a 30 minutos antes de la exposición a los rayos UVA y su principal beneficio es la disminución de los efectos secundarios de la terapia sistémica, con ventajas en enfermedades cutáneas localizadas<sup>23,24,35-38</sup>.

En nuestro servicio se emplea solamente en vitiligo 'acral' (manos y pies) con lámpara pequeña de UVA y se diluyen 10 tabletas de 8-metoxipsoraleno en 100 ml de agua para obtener mejores resultados y evitar quemaduras en el paciente. Los psoralenos orales (8-metoxipsoraleno, 5-metoxipsoraleno y trimetilpsoraleno) combinados con UVA están indicados en el vitiligo generalizado.

La dosis de 8-metoxipsoraleno es de 0,5 mg/kg y se debe ingerir 1,5 horas antes de la exposición a la lámpara de UVA. Se recomienda evitar comidas por 1 hora antes y 1 hora después ya que la comida disminuye la absorción del medicamento.

Las dosis iniciales de 1-2 J/cm<sup>2</sup> deben ser aumentadas 0,5 J/cm<sup>2</sup> por sesión, la cual se ordena 2 o 3 veces por semana hasta lograr eritema persistente asintomático o grado II.

Sus principales efectos secundarios incluyen molestias gastrointestinales (náuseas, vómito, anorexia), toxicidad hepática, mareo, cefalea, depresión, insomnio, convulsiones, broncoconstricción y cataratas, si no se hace pro-

tección ocular por 12 a 24 horas después de la ingestión del psoraleno oral. Su uso está contraindicado en niños menores de 12 años, en pacientes con enfermedades renales o hepáticas graves, pacientes en tratamiento con anticoagulantes orales, mujeres en embarazo o lactancia<sup>3,4,37,38</sup>.

Tanto el PUVA tópico como el oral han mostrado tener igual eficacia, aunque tienen efectos terapéuticos limitados en el manejo de pacientes con vitiligo. Las tasas de repigmentación varían dependiendo del sitio anatómico comprometido, la cara tiene la mayor tasa de respuesta, el tronco y la parte proximal de las extremidades son intermedias, y los labios y la parte distal de los dedos son las áreas más resistentes, ya que están desprovistas de pelo, por lo que requieren más de 1 a 1,5 años de tratamiento<sup>23,24,35,36</sup>.

La radiación UVA puede utilizarse en combinación con esteroides tópicos de mediana potencia, con lo que se logran mejores efectos que con la monoterapia, por una sinergia entre el efecto inmunosupresor y estimulante de los melanocitos<sup>23,24</sup>.

## Puvasol

Requiere el uso de fotosensibilizadores tópicos u orales (trisoraleno o 5-metoxipsoraleno) 2 a 4 horas antes de la exposición a la luz solar, la cual se hace de manera gradual y con protección ocular. El mejor momento para la exposición es entre las 10 a.m. y 3 p.m. No es una terapia usada hoy en día por la falta de control de la dosis de irradiación, aunque puede ser una alternativa en aquellos pacientes que no tienen acceso a una cámara de fototerapia, pero siempre debe estar bajo control del médico dermatólogo<sup>37,38,40,41</sup>.

## Terapias combinadas

### Análogos de la vitamina D3 más NB-UVB

Los fármacos análogos de la vitamina D3 estimulan la producción de melanina mediante la activación de melanocitos y queratinocitos o de un efecto inmunomodulador ya que inhiben la activación de las células T. El calcipotriol es un análogo sintético de la 1,25-dihidroxivitamina D3 que se une a los receptores de vitamina D3 presentes en los queratinocitos, melanocitos, fibroblastos y células del sistema inmune de la piel<sup>42,43</sup>.

Lotti *et al.*, en su última revisión de tratamiento de vitiligo, publicada en el 2009, afirman que la terapia combinada con análogos de la vitamina D3 más NB-UVB, PUVA y láser excimer de 308 nm tiene mejor respuesta que la terapia con NB-UVB como monoterapia. Además, Goktas *et al.* compararon en el 2006 la eficacia de NB-

UVB sola Vs. NB-UVB más calcipotriol en 24 pacientes, y encontraron repigmentación del 39% y del 51%, respectivamente<sup>42-45</sup>, pero otros autores han concluido que esta combinación es igual de efectiva al uso de NB-UVB como monoterapia<sup>46,47</sup>.

La literatura revisada coincide en que el calcipotriol tópico al 0,05% no es efectivo como monoterapia<sup>42-45</sup>.

Se ha visto que el calcipotriol tiene un efecto protector cuando la piel es expuesta a bajas dosis de NB-UVB (20-40 mJ/cm<sup>2</sup> y 50-100 mJ/cm<sup>2</sup>)<sup>22</sup>. También, que si se combina con UVA, debe administrarse en la noche ya que puede inactivarse con la luz<sup>48</sup>.

### Inhibidores de la calcineurina más NB-UVB

Un estudio publicado por Fai *et al.* en el 2007, demostró que la aplicación en la cara una vez al día de tacrolimus al 0,03% en ungüento y al 0,1% en áreas diferentes, concomitantemente con la fototerapia NB-UVB administrada 2 veces por semana, tenía una respuesta más rápida, y era más efectiva en la cara, seguida por las extremidades y, finalmente, el tronco y los genitales, pero no se conocen datos de su seguridad a largo plazo<sup>15,16</sup>.

El tacrolimus tópico comparado con los esteroides tópicos tiene más ventajas ya que no produce los efectos secundarios propios de este grupo de medicamentos, induce una supresión local de citocinas y favorece el crecimiento y migración de melanocitos. Además, previene el eritema inducido por UVB gracias a que inhibe la fase inflamatoria inicial<sup>15,16</sup>.

Como monoterapia no tiene capacidad para inducir una repigmentación cosméticamente aceptable (>75%) y, por esta razón, es necesaria la estimulación con UVB, o su uso bajo oclusión para inducir o potenciar sus efectos<sup>5,15</sup>.

### Láser excimer

El láser *excimer* tiene una longitud de onda de 308 nm y emite micropulsos que se acumulan en el área tratada. Su efectividad es similar al tratamiento clásico con NB-UVB, pero su gran diferencia radica en que se pueden tratar áreas localizadas, lo que lo hace efectivo para el tratamiento del vitiligo segmentario o localizado, especialmente en la cara, cuando se usa combinado con inmunomoduladores<sup>9,10</sup>.

Se han reportado pocos efectos secundarios, principalmente, eritema localizado. Las sesiones se realizan una vez al mes, durante un período de 2 meses a 2 años, y se logra una pigmentación folicular e interfolicular después de 6 sesiones en el 63% de los casos<sup>15,16</sup>.

Comparado con la UVB, tiene mejores resultados después de 10 sesiones, pero si se compara con los esteroides más UVB, es menos efectivo<sup>15,16</sup>.

## Pulsos de esteroides sistémicos

Debido a que las reacciones autoinmunes son la posible etiología del vitiligo, se ha usado terapia inmunosupresora con esteroides, ciclosporina y ciclofosfamida. Los esteroides sistémicos se consideran útiles para frenar la progresión de la enfermedad e inducir repigmentación<sup>17,18,49,50</sup>.

Se han hecho estudios con minipulsos de esteroides orales con dosis diarias de prednisona entre 0,3 y 1,5 mg/kg, en la mañana, dos días consecutivos por semana durante 2 meses, y luego desmontando gradualmente. Se logró repigmentación satisfactoria en el estudio de Banerjee *et al.* mientras que no se evidenció respuesta en las guías británicas de 2008<sup>6,7,49,50</sup>.

Un estudio realizado por Rath *et al.* en 86 pacientes de India con edades entre los 10 y los 50 años y con vitiligo progresivo que comprometía entre el 25% y el 50% de la superficie corporal, comparó la efectividad y tolerancia de los esteroides orales en pulsos, como monoterapia o combinados con PUVA, NB-UVB y UVB de banda ancha, y concluyó que:<sup>51,52</sup>

1. Los pulsos de esteroides orales, como monoterapia, no tienen valor para el tratamiento del vitiligo.
2. El uso de esteroides, combinados con fototerapia, no tienen eficacia significativa para inducir la repigmentación, pero sí tienen valor para evitar que la enfermedad progrese.
3. Su uso se limita por sus efectos secundarios.

Por otra parte, Lee *et al.* realizaron un estudio de 36 pacientes en los que buscaban evaluar la eficacia y seguridad de la terapia combinada usando esteroides sistémicos (metilprednisolona, 25 mg/kg al día) con PUVA, y encontraron que el uso de esteroides intravenosos en pulsos por 3 días consecutivos seguido de fototerapia con PUVA a las 2 semanas, producía una repigmentación satisfactoria; pero, igualmente, su uso es limitado por sus efectos secundarios. Por ahora, no hay estudios que comparen esta terapia con la de NB-UVB<sup>33,34,51,52</sup>.

## Terapias quirúrgicas

Se han implementado varias técnicas quirúrgicas y de trasplantes en los últimos años, como microinjertos con sacabocados, injerto de espesor total y parcial, suspensión de células epidérmicas autólogas y equivalentes de piel autóloga, entre otras<sup>11,12</sup>.

De estas técnicas, los microinjertos con sacabocado son el método más fácil, rápido y menos costoso. Se toman melanocitos de piel sana y se usan como injertos en la piel afectada para lograr una repigmentación directa. Es recomendable hacer un test previo para evaluar la respuesta positiva y la presencia del fenómeno de Koebner

en el sitio donante después de 2 a 3 meses. La repigmentación se logra en 70% de los pacientes, la cual permanece estable por 9 a 45 meses<sup>7,8</sup>. El principal inconveniente de esta técnica es que puede producir fenómeno de Koebner en el área donante y, en ocasiones, pobres resultados cosméticos. Por tal razón, recientemente se ha recomendado el injerto de piel de espesor parcial como la mejor opción, ya que produce mejor repigmentación cosmética, tiene bajos costos y no requiere tecnología avanzada<sup>11,12</sup>.

Varios estudios han demostrado que la combinación de microinjertos y fototerapia con PUVA es efectiva para lograr la repigmentación, pero tiene más riesgo de neoplasias malignas que si se combina con UVB de banda estrecha, la cual tiene efectos secundarios mejor tolerados (eritema y prurito). También, se ha visto que la adición de esteroides sistémicos antes de la terapia de microinjertos y UVB, es más benéfico que los microinjertos solos con UVB<sup>52</sup>. La repigmentación posterior a los injertos se considera permanente, si persiste, al menos, por 6 meses. El fenómeno de repigmentación espontánea en el vitiligo en las áreas en donde no se realizó sacabocado parece que corresponde a un fenómeno de Koebner en reversa<sup>3,4</sup>.

Según las últimas guías del manejo del vitiligo del *British Journal of Dermatology* de 2008, la suspensión de células epidérmicas autólogas, previa abrasión con laser del área que se va a tratar, y seguida de fototerapia con NB-UVB o PUVA, es el mejor procedimiento de trasplante quirúrgico, pero su uso se limita porque se requieren instalaciones especiales<sup>11,12</sup>.

Antes de realizar cualquier procedimiento quirúrgico, el paciente debe haber tenido un vitiligo estable (al menos, por 2 años) y que no haya presentado fenómeno de Koebner. Estos procedimientos se reservan para los sitios estéticamente sensibles, con una mejor respuesta quirúrgica en el vitiligo segmentario o focal<sup>54,55</sup>.

## Otras terapias

### Kelina

La kelina, una furocromona natural aislada de las semillas de *Ammi visnaga*, ha sido recientemente utilizada como una alternativa para el manejo del vitiligo. Tiene una estructura química similar a la de los psoralenos, con propiedades fotobiológicas y fototerapéuticas que, al combinarse con la luz UVA, repigmenta la piel afectada por el vitiligo en forma similar al PUVA, pero sin los efectos fototóxicos o carcinogénicos. Parece ser que la kelina combinada con UVA (KUA) no induce hiperpigmentación en la piel adyacente sin vitiligo.

Se puede usar en forma tópica con un vehículo u oral. Los efectos secundarios del tratamiento sistémico con kelina son náuseas y elevación de las transaminasas.

Un estudio publicado en el *British Journal of Derma-*



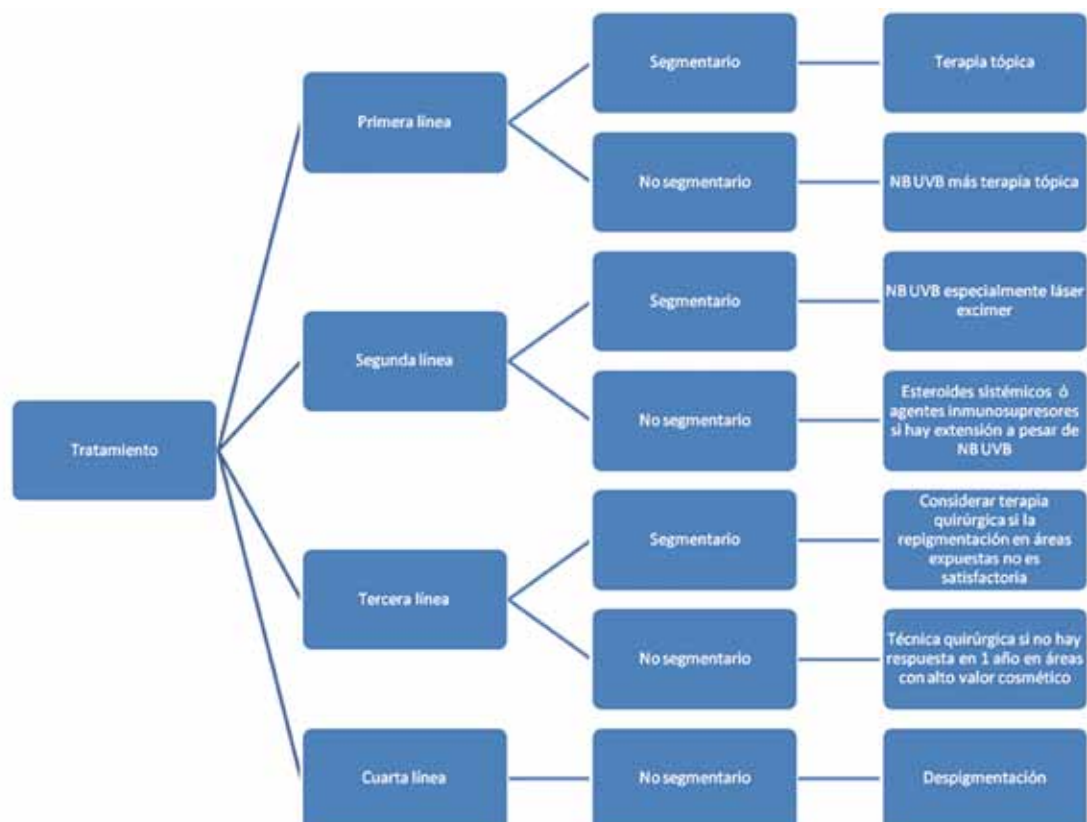


FIGURA 3. Algoritmo de tratamiento.

toology en el 2003, demostró que la kalina activada por UVA actúa directamente sobre los melanocitos estimulando la proliferación y la melanogénesis *in vitro*, y en forma paracrina estimula los queratinocitos para secretar factores de crecimiento<sup>56,57</sup>.

### *Cucumis melo (avital y vitisses)*

Es un extracto vegetal, obtenido de *Cucumis melo*, que ha demostrado tener propiedades antioxidantes, en asociación con UVB de banda estrecha, con excelentes resultados<sup>3,4</sup>.

### Vitaminas e integrantes nutricionales

Se ha propuesto una hipótesis en la que una deficiencia nutricional podría contribuir en la patogénesis de la despigmentación del vitiligo, por lo cual se han realizado diferentes estudios en los que se intentó demostrar si el reemplazo de vitaminas para el metabolismo celular era necesario para la repigmentación. El déficit de las vitaminas que no pueden ser sintetizadas por el organismo humano y, por lo tanto, deben ser ingeridas (vitamina B12, ácido fólico, ácido ascórbico, tocoferol y metabolitos de la vitamina D3) parece desempeñar un papel eficaz en la patogénesis del vitiligo. De hecho, la vitamina B12 y

el ácido fólico en asociación con la fototerapia aumentan las concentraciones de tirosina facilitando la repigmentación<sup>19,20</sup>.

La administración de suplementos orales de vitamina B12 y ácido fólico, seguido por helioterapia o exposición a UVB, mostró resultados alentadores en pacientes con vitiligo, mucho mejor que los obtenidos con fototerapia o vitaminas por sí solas. Se recomienda el uso de 5 g de vitamina B12 al día, por vía oral o intramuscular, y 10 mg de ácido fólico por vía oral, durante 1 a 2 años<sup>19,20</sup>.

### Antioxidantes

Se ha visto que los pacientes con vitiligo tienen disminución de antioxidantes enzimáticos y no enzimáticos en la epidermis, con una disminución en la melanogénesis. La terapia con pseudocatalasa en crema permite la recuperación de la actividad enzimática de estos pacientes y se ha visto que frena el vitiligo e induce su repigmentación<sup>44</sup>.

El suplemento con 2 tabletas de antioxidantes que contengan ácido  $\alpha$ -lipoico, vitaminas C y E y ácidos grasos poliinsaturados, iniciándolas 2 meses antes de empezar la terapia con NB-UVB y durante 6 meses más, presentan una mejoría significativa de la repigmentación mayor

del 75%. *Polypodium leucotomos* (presente en el té verde y en cápsulas de 250 mg) actúa como un antioxidante e inmunomodulador mejorando la pigmentación en los pacientes con vitiligo.

Los antioxidantes previenen la progresión de la enfermedad, aumentan la eficacia de la NB-UVB y actúan regulando la inmunosupresión de los melanocitos y estimulando su replicación y proliferación<sup>44,58,59</sup>.

## Antisoles y cosméticos de camuflaje

Los antisoles previenen las quemaduras solares en las zonas susceptibles y la inducción del fenómeno de Koebner. Minimizan el bronceado de la piel no comprometida y, por lo tanto, disminuyen el contraste de la piel acrómica con la piel sana, lo que puede mejorar la apariencia cosmética. Se recomienda el uso de prendas con protección solar así como sombreros de ala ancha. Los cosméticos de camuflaje permiten disimular las lesiones de vitiligo que no han logrado una repigmentación adecuada y son especialmente útiles cuando generan estigma social<sup>19,20</sup>.

## Terapia de despigmentación

Se utiliza en pacientes con fototipos oscuros, vitiligo grave, diseminado, con una extensión de la enfermedad mayor del 50% de la superficie corporal, o extenso compromiso de manos y cara, y en casos de resistencia al tratamiento o en los que el paciente no pueda o no desee buscar repigmentación<sup>11,12</sup>.

La técnica más común se basa en la aplicación de monobencilo éter de hidroquinona al 20% (MBEH), en crema, en las áreas con pigmentación residual y su uso puede asociarse a irritación local. La despigmentación se produce 4 a 12 meses después del iniciar el tratamiento y, en algunos casos, ocurre reaparición de pigmento. Hay debate sobre el posible potencial carcinogénico del MBEH y no se recomienda en niños<sup>11,12,19,20</sup>.

Otras terapias disponibles son el 4-metoxifenol, la crioterapia y el láser *Q switched ruby*<sup>44</sup>.

## Soporte psicológico

Debe ofrecerse con el fin de ayudar al paciente y a su familia a aceptar la enfermedad, manejar la ansiedad y promover mecanismos de adaptación<sup>11,12</sup>. El Centro Dermatológico de la Universidad CES cuenta con un programa de apoyo psicológico, tanto individual como grupal, manejado por un grupo de psicólogos expertos, para los pacientes que padecen vitiligo. Esto les permite mejorar sus condiciones y calidad de vida. De ser necesario los pacientes son remitidos a psiquiatría para el manejo de patologías específicas, como depresión, intento de suicidio, etc. En un estudio realizado en el servicio,

en el que se le dio al paciente apoyo psicológico más fototerapia, se concluyó que el vitiligo se estabilizaba más rápidamente y la repigmentación era más temprana en aquellos que recibían soporte psicológico.

## Conclusión

El vitiligo es una enfermedad que no pone en riesgo la vida del paciente, pero que sí afecta considerablemente su calidad de vida; por lo tanto, al momento de tratar a un paciente con esta patología siempre hay que tener en cuenta sus expectativas, enfermedades concomitantes, edad y gravedad de la enfermedad. Es prioritaria la estabilidad de las lesiones para evitar que el paciente continúe despigmentándose, e instalar terapias que lleven a la repigmentación parcial o total. No existen protocolos establecidos para el manejo del vitiligo y, por lo tanto, la experiencia local y el fototipo de piel cumplen un papel fundamental a la hora de elegir la terapia individual. El Centro Dermatológico CES Sabaneta atiende diariamente un promedio de 30 pacientes con vitiligo, los cuales se encuentran en fototerapia, por lo que la alta incidencia de esta patología nos ha llevado a la realización de una revisión exhaustiva de la literatura y a promover guías de manejo.

## Referencias

1. Halder RM, Taliasferro SJ. Vitiligo. En: Wolff K, Goldsmith LA, Katz SI, Gilchrist BA, Paller AS, Leffell DJ, editors. Fitzpatrick's Dermatology in General Medicine. Seventh edition. New York: McGraw Hill; 2008. p. 616-22.
2. Spritz RA, Gowan K, Bennett DC, Fain PR. Novel vitiligo susceptibility loci on chromosomes 7 (AIS2) and 8 (AIS3), confirmation of SLEV1 on chromosome 17, and their roles in an autoimmune diathesis. *Am J Hum Genet.* 2004;74:188-91.
3. Lotti T, Gori A, Zanieri F, Colucci R, Moretti S. Vitiligo: new and emerging treatments. *Dermatol Ther.* 2008;21:110-7.
4. Le Poole IC, Luiten RM. Autoimmune etiology of generalized vitiligo. *Curr Dir Autoimmun.* 2008;10:227-43.
5. Taïeb A, Picardo M. Vitiligo. *N Engl J Med* 2009;8;360:160-9.
6. Taïeb A, Picardo M. The definition and assessment of vitiligo: a consensus report of the Vitiligo European Task Force. *Pigment Cell Res.* 2007;20:27-35.
7. Bhatnagar A, Kanwar AJ, Parsad D, De D. Psoralen and ultraviolet A and narrow-band ultraviolet B in inducing stability in vitiligo, assessed by vitiligo disease activity score: an open prospective comparative study. *J Eur Acad Dermatol Venerol.* 2007;21:1381-5.
8. Njoo MD, Das PK, Bos JD, Westerhof W. Association of the Köbner phenomenon with disease activity and therapeutic responsiveness in vitiligo vulgaris. *Arch Dermatol.* 1999;135:407-13.

9. Forschner T, Buchholtz S, Stockfleth E. Current state of vitiligo therapy – evidence-based analysis of the literature. *J Dtsch Dermatol Ges.* 2007;5:467-75.
10. Kostovic K, Pasic A. New treatment modalities for vitiligo: focus on topical immunomodulators. *Drugs.* 2005;65:447-59.
11. Gawkrödger DJ, Ormerod AD, Shaw L, Mauri-Sole I, Whitton ME, Watts MJ, et al. Guideline for the diagnosis and management of vitiligo. *Br J Dermatol.* 2008;159:1051-76.
12. Hamzavi I, Jain H, McLean D, Shapiro J, Zeng H, Lui H. Parametric modelling of narrow band UV-B phototherapy for vitiligo using a novel quantitative tool. *Arch Dermatol.* 2004;140:677-83.
13. Brazzelli V, Antoninetti M, Palazzini S, Barbagallo T, De Silvestri A, Borroni G. Critical evaluation of the variants influencing the clinical response of vitiligo: study of 60 cases treated with ultraviolet B narrowband phototherapy. *J Eur Acad Dermatol Venereol.* 2007;21:1369-74.
14. Njoo MD, Westerhof W. Vitiligo. Pathogenesis and treatment. *Am J Clin Dermatol.* 2001;2:167-81.
15. Fai D, Cassano N, Vena GA. Narrow-band UVB phototherapy combined with tacrolimus ointment in vitiligo: a review of 110 patients. *J Eur Acad Dermatol Venereol.* 2007;21:916-20.
16. Firooz A, Bouzari N, Fallah N, Ghazisaidi B, Firoozabadi MR, Dowlati Y. What patients with vitiligo believe about their condition. *Int J Dermatol.* 2004;43:811-4.
17. Kist JM, van Voorhees AS. Narrowband ultraviolet B therapy for psoriasis and other skin disorders. *Adv Dermatol.* 2005;21:235-50.
18. Mason CP, Gawkrödger DJ. Vitiligo presentation in adults. *Clin Exp Dermatol.* 2005;30:344-5.
19. Sitek JC, Loeb M, Ronnevig JR. Narrowband UVB therapy for vitiligo: does the repigmentation last? *J Eur Acad Dermatol Venereol.* 2007;21:891-6.
20. Parsad D, Kanwar AJ, Kumar B. Psoralen-ultraviolet A vs. narrow-band ultraviolet B phototherapy for the treatment of vitiligo. *J Eur Acad Dermatol Venereol.* 2006;20:175-7.
21. Kanwar AJ, Dogra S, Parsad D, Kumar B. Narrow-band UVB for the treatment of vitiligo: an emerging effective and well-tolerated therapy. *Int J Dermatol.* 2005;44:57-60.
22. Dogra S, Parsad D. Combination of narrowband UV-B and topical calcipotriene in vitiligo. *Arch Dermatol.* 2003;139:393.
23. Hercogová J, Buggiani G, Prignano F, Lotti T. A rational approach to the treatment of vitiligo and other hypomelanoses. *Dermatol Clin.* 2007;25:383-92.
24. Koca R, Armutcu F, Altinyazar HC, Gürel A. Oxidant-antioxidant enzymes and lipid peroxidation in generalized vitiligo. *Clin Exp Dermatol.* 2004;29:406-9.
25. Nicolaidou E, Antoniou C, Stratigos AJ, Stefanaki C, Katsambas AD. Efficacy, predictors of response, and long-term follow up in patients with vitiligo treated with narrowband UVB phototherapy. *J Am Acad Dermatol.* 2007;56:274-8.
26. El Mofty M, Mostafa W, Esmat S, Youssef R, Azzam O, Hunter N, El Hanafi G, Fawzi M. Narrow band ultraviolet B 311 nm in the treatment of vitiligo: two right-left comparison studies. *Photodermatol Photoimmunol Photomed.* 2006;22:6-11.
27. Yones SS, Palmer RA, Garibaldinos TM, Hawk JL. Randomized double-blind trial of treatment of vitiligo: efficacy of psoralen-UV-A therapy vs narrowband-UV-B therapy. *Arch Dermatol.* 2007;143:578-84.
28. Leone G, Pacifico A, Iacovelli P, Paro VA, Picardo M. Tacalcitol and narrow-band phototherapy in patients with vitiligo. *Clin Exp Dermatol.* 2006;31:200-5.
29. Diffey BL. Factors affecting the choice of a ceiling on the number of exposures with TL-01 ultraviolet B phototherapy. *Br J Dermatol.* 2003;149:428-30.
30. Steele MC, Diffey BL. A disposable face mask for PUVA and ultraviolet phototherapy. *Br J Dermatol.* 1997;137:151-2.
31. Dogra S, Kanwar AJ. Narrowband UVB phototherapy in dermatology. *Indian J Dermatol Venereol Leprol.* 2004;70:205-9.
32. Tjioe M, Gerritsen MJ, Juhlin L, van de Kerkhof PC. Treatment of vitiligo vulgaris with narrow band UVB (311 nm) for one year and the effect of addition of folic acid and vitamin B12. *Acta Derm Venereol.* 2002;82:369-72.
33. Lee Y, Seo YJ, Lee JH, Park JK. High-dose prednisolone and psoralen ultraviolet A combination therapy in 36 patients with vitiligo. *Clin Exp Dermatol.* 2007;32:499-501.
34. Radakovic-Fijan S, Fürnsinn-Friedl AM, Hönigsmann H, Tanew A. Oral dexamethasone pulse treatment for vitiligo. *J Am Acad Dermatol.* 2001;44:814-7.
35. Adisen E, Karaca F, Oztas M, Güler MA. Efficacy of local psoralen ultraviolet A treatments in psoriasis, vitiligo and eczema. *Clin Exp Dermatol.* 2008;33:344-5.
36. Kreuter A, Gambichler T, Avermaete A, Jansen T, Altmeyer P, von Kobyletzki G. Localized vitiligo successfully treated with cream psoralen + ultraviolet A. *J Eur Acad Dermatol Venereol.* 2001;15:357-8.
37. Sehgal VN, Srivastava G. Vitiligo treatment options: An evolving scenario. *J Dermatolog Treat.* 2006;17:262-75.
38. Tjioe M, Otero ME, van de Kerkhof PC, Gerritsen MJ. Quality of life in vitiligo patients after treatment with long-term narrowband ultraviolet B phototherapy. *J Eur Acad Dermatol Venereol.* 2005;19:56-60.
39. Menter A, Korman NJ, Elmetts CA, Feldman SR, Gelfand JM, Gordon KB, et al. Guidelines of care for the management of psoriasis and psoriatic arthritis. *Am Acad Dermatol.* 2010;62:114-35.
40. Herr H, Cho HJ, Yu S. Burns caused by accidental overdose of photochemotherapy (PUVA). *Burns.* 2007;33:372-5.
41. Voss A, Leverkus M, Bröcker EB, Goebeler M. Topical psoralen photochemotherapy with lethal outcome. *Arch Dermatol.* 2001;137:383.
42. Goktas EO, Aydin F, Senturk N, Canturk MT, Turanlı AY. Combination of narrow band UVB and topical calcipotriol for the treatment of vitiligo. *J Eur Acad Dermatol Venereol.* 2006;20:553-7.
43. Yalçın B, Şahin S, Bükülmez G, Karaduman A, Atakan N, Akan T, et al. Experience with calcipotriol as adjunctive treatment for vitiligo in patients who do not respond to PUVA alone: a preliminary study. *J Am Acad Dermatol.* 2001;44:634-7.



44. Lotti T, Berti S, Moretti S. Vitiligo therapy. *Expert Opin Pharmacother*. 2009;10:2779-85.
45. Leone G, Pacifico A, Iacovelli P, Paro Vidolin A, Picardo M. Tacacitol and narrow-band phototherapy in patients with vitiligo. *Clin Exp Dermatol*. 2006;31:200-5.
46. Arca E, Tastan HB, Erbil AH, Sezer E, Koç E, Kurumlu Z. Narrow-band ultraviolet B as monotherapy and in combination with topical calcipotriol in the treatment of vitiligo. *J Dermatol*. 2006;33:338-43.
47. Baysal V, Yildirim M, Erel A, Kesici D. Is the combination of calcipotriol and PUVA effective in vitiligo? *J Eur Acad Dermatol Venereol*. 2003;17:299-302.
48. Aristizábal AM, Echeverri MA, Zuluaga A, Jiménez SB, Manrique-Hernández RD. Comparación de calcitriol más PUVA con respecto a la monoterapia con PUVA en pacientes con psoriasis. *Rev CES Med*. 2009 23 (1) (Supl.): 87-96
49. Banerjee K, Barbhuiya JN, Ghosh AP, Dey SK, Karmakar PR. The efficacy of low-dose oral corticosteroids in the treatment of vitiligo patient. *Indian J Dermatol Venereol Leprol*. 2003;69:135-7.
50. Kanwar AJ, Dhar S, Dawn G. Oral minipulse therapy in vitiligo. *Dermatology*. 1995;190:251-2.
51. Rath N, Kar HK, Sabhnani S. An open labeled, comparative clinical study on efficacy and tolerability of oral minipulse of steroid (OMP) alone, OMP with PUVA and broad/narrow band UVB phototherapy in progressive vitiligo. *Indian J Dermatol Venereol Leprol*. 2008;74:357-60.
52. Njoo MD, Spuls PI, Bos JD, Westerhof W, Bossuyt PM. Non-surgical repigmentation therapies in vitiligo. Meta-analysis of the literature. *Arch Dermatol*. 1998;134:1532-40.
53. Lee KJ, Choi YL, Kim JA, Kim MG, Lee JH, Yang JM, Lee DY. Combination therapy of epidermal graft and systemic corticosteroid for vitiligo. *Dermatol Surg*. 2007;33:1002-3
54. Lahiri K, Malakar S, Sarma N, Banerjee U. Repigmentation of vitiligo with punch grafting and narrow-band UV-B (311 nm) –a prospective study. *Int J Dermatol*. 2006;45:649-55.
55. Lahiri K, Malakar S, Sarma N, Banerjee U. Inducing repigmentation by regrafting and phototherapy (311 nm) in punch grafting failure cases of lip vitiligo: a pilot study. *Indian J Dermatol Venereol Leprol*. 2004;70:156-8.
56. Carlie G, Ntusi NB, Hulley PA, Kidson SH. KUVA (khellin plus ultraviolet A) stimulates proliferation and melanogenesis in normal human melanocytes and melanoma cells in vitro. *Br J Dermatol*. 2003;149:707-17.
57. Marconi B, Mancini F, Colombo P, Allegra F, Giordano F, Gazzaniga A, *et al*. Distribution of khellin in excised human skin following iontophoresis and passive dermal transport. *J Control Release*. 1999;60:261-8.
58. Dell'Anna ML, Mastrofrancesco A, Sala R, Venturini M, Ottaviani M, Vidolin AP, *et al*. Antioxidants and narrow band-UVB in the treatment of vitiligo: a double-blind placebo controlled trial. *Clin Exp Dermatol*. 2007;32:631-6.
59. Akyol M, Celik VK, Ozcelik S, Polat M, Marufihah M, Atalay A. The effects of vitamin E on the skin lipid peroxidation and the clinical improvement in vitiligo patients treated with PUVA. *Eur J Dermatol*. 2002;12:24-6.

# Xantoma verruciforme: características histopatológicas y patogénesis, análisis de casos de vulva y región perianal

*Verruciform xanthoma: histopathologic findings and pathogenesis. Analysis of vulvar and perianal cases.*

**Viviana Leticia Arias<sup>1</sup>, Gerzaín Rodríguez<sup>2</sup>.**

1. Profesora asistente de Patología, Facultad de Medicina, Universidad Nacional de Colombia, Bogotá, D.C., Colombia.
2. Catedrático, Facultad de Medicina, Universidad de La Sabana, Chía, Cundinamarca; profesor titular y Maestro universitario, Facultad de Medicina, Universidad Nacional de Colombia, Bogotá, D.C., Colombia.

## Correspondencia:

Viviana Leticia Arias.

Email: vlarias@unal.edu.co

Recibido: 20 de abril de 2010.

Aceptado: 20 de junio de 2010.

No se reportan conflictos de intereses.

## Resumen

El xantoma verruciforme es una lesión inflamatoria, reactiva, no tumoral, que afecta principalmente la mucosa oral, las semimucosas y la piel de las extremidades. Clínicamente se presenta como lesión única, elevada, de superficie irregular o verrucosa. La histopatología se caracteriza por hiperplasia epidérmica, paraqueratosis extensa con exocitosis de neutrófilos y acúmulos de histiocitos xantomatosos en la dermis papilar.

Las hipótesis propuestas para explicar la patogénesis de la enfermedad incluyen origen metabólico, infeccioso, irritantes locales, inflamación crónica y trauma. Las diferentes teorías indican que el evento inicial es el daño de los queratocitos con liberación de productos que inducen respuesta inflamatoria, proliferación celular y liberación de lípidos, que originarían los macrófagos espumosos.

El diagnóstico diferencial debe hacerse con condiloma acuminado, carcinoma escamocelular y con el tumor de células granulares. Revisamos la patogénesis del xantoma verruciforme y presentamos dos casos de lesiones en el área perineal, que ilustran sus características histopatológicas.

**PALABRAS CLAVE:** xantomatosis, células espumosas, necrosis, lípidos, etiología.

## Summary

Xanthoma verruciform is an inflammatory, reactive, non tumoral lesion. It is common in the oral mucosa, mucocutaneous junctions, and skin of the distal limbs. Clinically, the lesion appears as a solitary, exophytic mass with a rough or verrucous surface. Histological characteristic features are epidermal hyperplasia, marked parakeratosis with exocytosis of neutrophils and aggregates of foamy macrophages in the papillary dermis.

Several hypotheses have been proposed to explain the xanthoma verruciform origin, which include infectious mechanisms, metabolic disorders, local irritants, chronic inflammation, and trauma. The most accepted theory proposes as the initiating event damage to the keratinocyte with shed products and lipid formation that induce an inflammatory response, with secondary accumulation of foamy cells in the papillary dermis. Additionally there is a secondary reactive epidermic proliferation.

The differential diagnosis should be made with condyloma acuminatum, squamous cell carcinoma, and granular cell tumor. We review the pathogenesis of xanthoma verruciform and present two cases in perineal skin with their characteristic histopathological features.

**KEY WORDS:** xanthomatosis, foamy cells, necrosis, lipids, etiology.

## Introducción

El xantoma verruciforme es una lesión inflamatoria, reactiva, no tumoral, a pesar de su nombre, descrita en 1971 por Shafer<sup>1</sup>, quien estudió 15 pacientes con lesiones nodulares verrucosas de la encía, el piso de la boca y el paladar, sitios en donde la lesión es más frecuente<sup>1-3</sup>. Se han descrito pocos casos en otras mucosas o semimucosas como la de la vulva, del pene o alrededor del ano<sup>4</sup> y pocos en la piel de las extremidades<sup>5,6</sup>.

En la histología se observa hiperplasia epidérmica sin atipias, con paraqueratosis y exocitosis de neutrófilos, con masas de macrófagos espumosos o lipófagos en las papilas, cuyo origen patogénico es enigmático.

En este trabajo presentamos la histopatología de dos pacientes con xantoma verruciforme perineales y discutimos la patogenia de esta condición.

## Casos clínicos

**Caso 1.** Se trata de una mujer con un tumor de vulva. Esta es toda la historia clínica enviada por el médico ginecólogo. No se suministró la edad de la paciente, ni las características de la lesión, incluyendo su localización precisa y su tiempo de evolución. La pieza quirúrgica era un nódulo de 10 mm x 10 mm x 5 mm, de superficie áspera, verrucosa, amarillenta.

**Caso 2.** Se trata de un hombre de 33 años de edad con lesión alrededor del ano, papulosa y vegetante, que se extirpó con el diagnóstico de condiloma acuminado. No se hizo referencia a su aspecto clínico ni a su tiempo de evolución. Macroscópicamente era un tejido de superficie irregular, papilomatosa, pardusca, de 12 mm x 6 mm x 4 mm.

## Histopatología

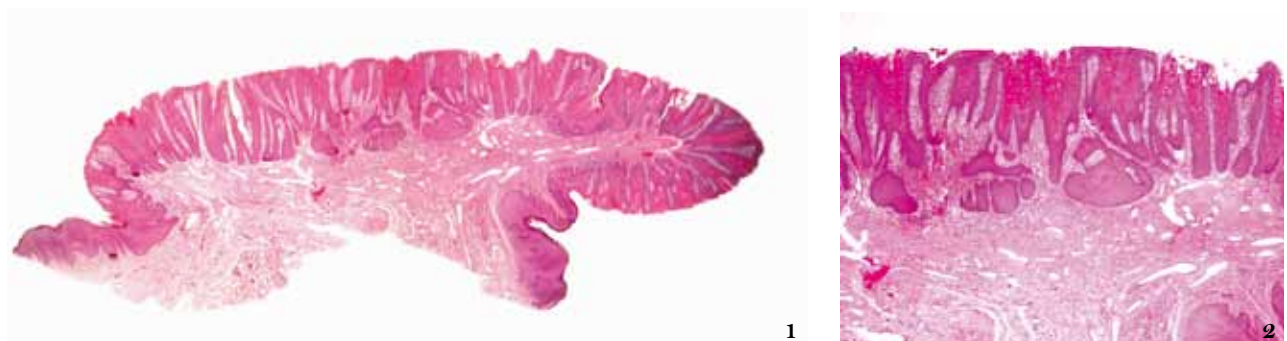La histopatología es característica (FIGURAS 1-6). Las

imágenes que presentamos ilustran una proliferación benigna de queratocitos que queratinizan sin formación de capa granulosa, con amplia necrosis de los queratocitos malpighianos altos, que atrae hacia la epidermis una gran cantidad de neutrófilos.

Ambas lesiones mostraban cambios histológicos semejantes, que se ilustran en las FIGURAS 1 A 4. Consistían en epidermis con hiperplasia notoria de las crestas interpapilares, regular, con mitosis basales y suprabasales frecuentes, típicas. La elongación de las crestas era uniforme. Los queratocitos malpighianos se tornaban poligonales, grandes, de citoplasma eosinófilo y sin intermediación de una capa granulosa se transformaban en células cornificadas, grandes, poligonales o elongadas, con núcleos picnóticos, que sugerían necrosis de estos queratocitos. Además, se tornaban de orientación vertical y conformaban grandes masas paraqueratósicas que semejaban criptas invaginadas sobre el epitelio malpighiano. Estas áreas de queratinización están ampliamente permeadas por neutrófilos (FIGURAS 3 Y 4). Otras áreas de la epidermis sin esta necrosis de queratocitos, mostraban capa granulosa y capa córnea delgada ortoqueratósica.

En la dermis, las papilas eran profundas y estaban ampliamente ocupadas por macrófagos voluminosos de citoplasma espumoso y microvacuolar, con núcleo central con nucléolo pequeño y sin atipia. Estos macrófagos espumosos no penetraban a otras áreas de la dermis superficial, en donde se veían telangiectasias, algunos linfocitos y plasmocitos. Los vasos venocapilares de las papilas no estaban dilatados y en ellos hacían diapédesis los polimorfonucleares, que luego pasaban por exocitosis a la epidermis.

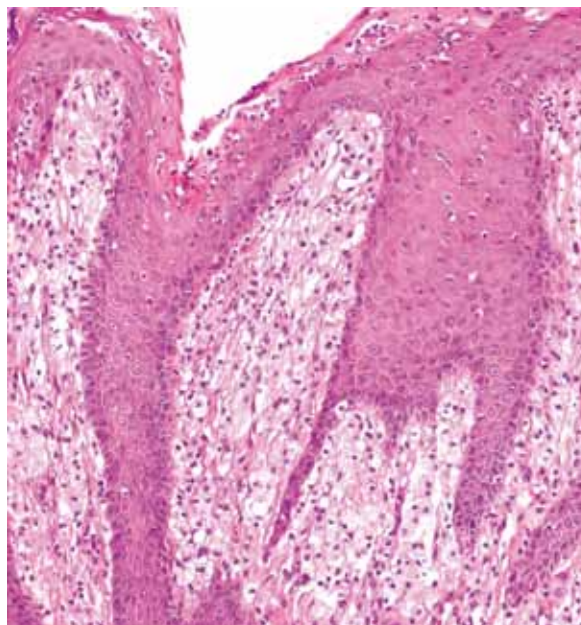
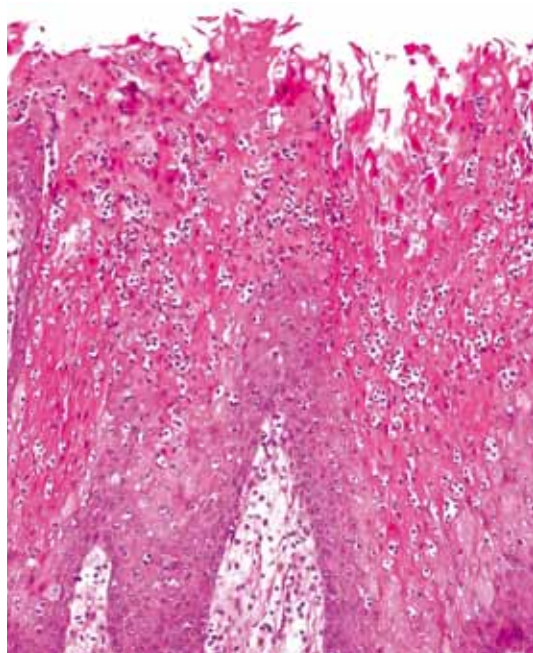
Con la técnica inmunohistoquímica los macrófagos espumosos eran positivos para el marcador CD68 (FIGURA 5) y negativos para la proteína S-100 (FIGURA 6).



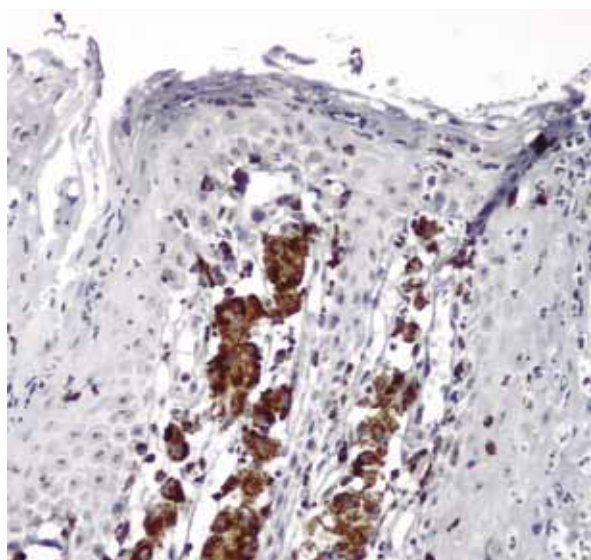
**FIGURA 1.** Proliferación exofítica benigna, con acantosis notoria, papilas profundas y claras. Hematoxilina eosina, 1X.

**FIGURA 2.** Proliferación irregular de las crestas epidérmicas, algunas muy elongadas, con masas centrales eosinófilas de queratocitos necróticos. Papilas profundas y claras con macrófagos con vacuolas. Hematoxilina eosina, 2X.

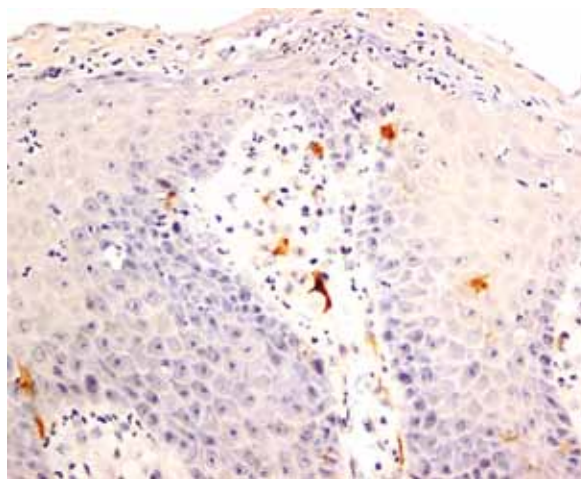




**FIGURAS 3 Y 4.** Paraqueratosis con polimorfonucleares intracórneos y ausencia de capa granulosa, conglomerados de queratocitos necróticos. Abundantes macrófagos espumosos en las papilas dérmicas. Hematoxilina eosina, 10X en ambas imágenes.



**FIGURA 5.** Macrófagos positivos para el marcador CD 68. Estudio de inmunohistoquímica con CD 68. 20X.



**FIGURA 6.** Macrófagos negativos para el marcador S-100. Algunas células dendríticas y melanocitos son positivos. Estudio de inmunohistoquímica con S-100, 20X.

## Comentarios

### Presentación clínica

El xantoma verruciforme se puede presentar a cualquier edad, especialmente entre los 50 y los 70 años; se han reportado casos desde los 2.5 hasta los 89 años y no tiene predilección por sexo ni raza<sup>7,8</sup>.

En la historia clínica del primer caso demostrado no estaba registrada la edad de la paciente y el segundo era un hombre joven. Es lamentable que los médicos envíen las

biopsias para estudio histopatológico sin historia clínica adecuada, lo cual indica desconocimiento de la profesión y descuido en la atención del paciente. La biopsia es una interconsulta con un colega y requiere de datos clínicos suficientes. Cuando haya duda en el diagnóstico histológico, el patólogo debe abstenerse de hacerlo si no dispone de datos clínicos suficientes. En estos casos, la imagen histopatológica es bien definida y permite hacer el diagnóstico preciso sin datos clínicos.

Clínicamente, el xantoma verruciforme consiste en pápulas, placas o nódulos de superficie irregular, verrucosa,

o en lesiones pedunculadas únicas, asintomáticas, que miden de 0,2 a 2 cm de diámetro, características que coinciden con las lesiones de los pacientes demostrados. Se han descrito dos casos con tamaños de 4 cm<sup>9</sup> y su color varía, probablemente, dependiendo del grado de queratinización y el número de células xantomatosas presentes<sup>7</sup>. Usualmente son lesiones únicas, pero también ocurren formas papulosas múltiples o placas eritematosas, bilaterales, inguinales, extensas<sup>10</sup>. Las lesiones en la región escrotal se observan más en los japoneses<sup>11</sup>. Son lesiones crónicas, con casos hasta de 30 años de evolución. La recurrencia es rara<sup>5</sup>.

## Patogénesis

La etiopatogenia debe explicar la hiperplasia epidérmica uniforme, la paraqueratosis, la exocitosis de neutrófilos y el origen de los macrófagos espumosos. Las siguientes son las consideraciones al respecto:

1. No se trata de una enfermedad metabólica. Solo pocos casos han tenido una alteración lipídica básica asociada<sup>12-14</sup>.
2. El aspecto macroscópico y las localizaciones sugirieron un posible origen por virus del papiloma humano (VPH); estos no se han visto por microscopía electrónica<sup>15</sup> ni se han demostrado por reacción en cadena de la polimerasa (PCR)<sup>10,16</sup> o hibridación *in situ*<sup>17-19</sup>. Solo hay una observación de xantoma verruciforme con VPH, confirmado por determinación de la secuencia de bases del ADN amplificado, en localización escrotal, que probablemente representa una asociación casual<sup>20</sup>.
3. La asociación del xantoma verruciforme con numerosas enfermedades, tales como nevus epidérmicos verrucosos, nevus lineares inflamatorios, lupus eritematoso, epidermólisis ampollosa, pénfigo vulgar y liquen plano, indican una condición reactiva ante el trauma o ante una lesión cutánea previa que compromete la epidermis<sup>13,21-25</sup>. Hay más de una decena de casos asociados con linfedema de los miembros inferiores<sup>6,26</sup> y otros han ocurrido asociados con quistes epidermoides infundibulares<sup>5</sup>.
4. Los estudios de ultraestructura han mostrado cambios degenerativos en las células epiteliales, evidenciados por edema de las mitocondrias con crestas irregulares, sáculos del aparato de Golgi dilatados, vesículas indicativas de cisternas dilatadas del retículo endoplásmico rugoso y desmosomas fragmentados<sup>27,28</sup>. Además, se ha observado disrupción del complejo lámina basal/queratocitos, morfología escamosa y citólisis de las células basales<sup>27, 28</sup>. Es posible que esa necrosis extensa libere lípidos epidérmicos que son fagocitados por

los macrófagos que se convierten así en células espumosas microvacuoladas<sup>18, 28</sup>. Por otra parte, un estudio de microscopía electrónica no encontró lesiones indicadoras de origen de los lípidos en los queratocitos, sino en los melanocitos, que contenían vacuolas grasas semejantes a las presentes en los macrófagos<sup>28</sup>. Además, la lesión y ruptura de vasos linfáticos y sanguíneos situados en la porción superior de las papilas sería otra fuente de los lípidos que fagocitan los macrófagos<sup>28</sup>.

5. Un conjunto de factores tales como un agente o agentes etiológicos probablemente bacterianos<sup>10</sup>, el trauma<sup>5,6,23</sup>, irritantes locales<sup>29</sup>, la inflamación crónica<sup>30</sup> unida a alteraciones en la proliferación y maduración epitelial<sup>31</sup>, inducirían el daño de los queratocitos, traducido en necrosis, que conduce a la liberación de citocinas que atraen los polimorfonucleares, los cuales aumentan la degradación de los queratocitos que liberarían productos lipídicos, los cuales, al ser fagocitados por macrófagos de las papilas dérmicas, originarían los macrófagos espumosos<sup>20,29</sup>. Los niveles elevados de citocinas también promueven el rápido crecimiento del epitelio, su queratinización acelerada y la acumulación de células paraqueratósicas en la superficie de la lesión<sup>27,31</sup>.
6. Una interesante interpretación de las bases patológicas de la enfermedad sugiere que bajo la regulación sinérgica de los linfocitos T se reclutan macrófagos en la dermis papilar mediante la proteína quimiotáctica monocítica-1 (MCP-1/CCR2) y que la formación de histiocitos espumosos está mediada por el MSR-1 (*Macrophage Scavenger Receptor-1*), que favorece la endocitosis lisosómica de lípidos epiteliales por los mismos y, por lo tanto, contribuye a la formación de las células xantomatosas<sup>27</sup>. Además, las lipoproteínas oxidadas de baja densidad (ox-LDL) inducen necrosis de los macrófagos espumosos con liberación de detritus que perpetúan la formación de la lesión xantomatosa<sup>27</sup>.
7. El xantoma verruciforme contiene histiocitos reparadores y residentes con un número escaso de histiocitos inflamatorios, independiente del sitio de la lesión, lo cual sugiere un proceso reparativo crónico<sup>32</sup>.
8. Los hallazgos de inmunohistoquímica y ultraestructura han establecido que las células xantomatosas se derivan de la línea monocito-macrófago, son positivas para CD68, factor XIIIa y vimentina; y negativas para S100<sup>9,18</sup> (FIGURAS 5 Y 6).
9. Existen casos asociados con carcinoma escamocelular, probablemente por coincidencia y no porque el xantoma verruciforme sea una condición pre-

maligna<sup>33</sup>; se ha visto la combinación de ambas lesiones con células espumosas agrupadas alrededor de las masas de células tumorales<sup>17</sup>. Éste es un llamado importante de atención para el patólogo, que debe observar con cuidado esta eventual asociación.

## Diagnóstico diferencial

El diagnóstico diferencial varía según la localización de la lesión. Puede confundirse clínicamente con lesiones papilomatosas como condilomas acuminados, papilomas orales, verrugas vulgares, carcinoma verrucoso y queratosis seborreica. El diagnóstico preciso se establece a través del estudio histológico, que presenta características definidas para cada una de estas entidades<sup>31,34</sup>.

El tumor de células granulares también constituye un diagnóstico diferencial importante. Se origina en las células de Schwann<sup>35</sup>, se presenta como un nódulo solitario, de no más de 3 cm de diámetro, y se localiza con mayor frecuencia en la lengua, el tronco y las extremidades, particularmente en los brazos<sup>36</sup>. Está formado por células de citoplasma abundante, finamente granular, eosinófilo, con núcleo central hipercromático, dispuestas en sábanas, nidos o trabéculas, rodeadas de escaso estroma; son células diferentes a las del xantoma verruciforme, que son espumosas y vacuoladas.

Las células granulosas se extienden profundamente en la dermis y no están solo en la dermis papilar, como las del xantoma verruciforme. La epidermis situada sobre las células granulares exhibe acantosis e hiperplasia pseudocarcinomatosa, sin presencia de necrosis ni de polimorfonucleares. Las células granulares, como derivadas de las de Schwann, son S-100 positivas, mientras que las del xantoma verruciforme son S-100 negativas.

La acumulación de material paraqueratósico en las criptas entre las papilas dérmicas, la ausencia de atipia epitelial y de mitosis puede generar confusión con carcinoma verrucoso, especialmente cuando las biopsias son superficiales<sup>20,37</sup>.

## Conclusión

El xantoma verruciforme es una entidad rara, benigna, bien definida, que afecta con mayor frecuencia la mucosa oral, la vulva, el escroto y la región perianal.

Histológicamente, su aspecto papilomatoso es característico con paraqueratosis extensa, exocitosis de neutrófilos y acúmulos de histiocitos espumosos en la dermis papilar. Debe diferenciarse de otras entidades, entre ellas el condiloma acuminado, lo cual se realiza con facilidad mediante el estudio histológico.

Su etiopatogenia permanece desconocida, y ha origi-

nado numerosas hipótesis para explicar su origen. No es una enfermedad metabólica y no está relacionada con infección por VPH. Es posible que el evento inicial sea el daño de queratocitos con producción de factores que inducen respuesta inflamatoria, proliferación celular y liberación de sustancias, entre ellas lípidos, que estimulan la fagocitosis por histiocitos, de tipos reparador y residentes principalmente, lo cual sugiere que el xantoma verruciforme es un proceso reparativo crónico, que puede coexistir con enfermedades que presenten en común daño persistente de los queratocitos.

## Referencias

1. Shafer WG. Verruciform xanthoma. *Oral Surg.* 1971;31:784-9.
2. Nowparast B, Howell FV, Rick GM. Verruciform xanthoma. A clinicopathologic review and report of fifty-four cases. *Oral Surg.* 1981;51:619-25.
3. Yu CH, Tsai TC, Wang JT, Liu BY, Wang YP, Sun A, *et al.* Oral verruciform xanthoma: a clinicopathologic study of 15 cases. *J Formos Med Assoc.* 2007;106:141-7.
4. Weedon D, editor. Cutaneous infiltrates non lymphoid. In: *Skin pathology.* London: Churchill Livingstone; 2002. p. 1077-8.
5. Mouncastle EA, Lupton GP. Verruciform xanthomas of the digits. *J Am Acad Dermatol.* 1989;20:313-7.
6. Chyu J, Medenica M, Whitney DH. Verruciform xanthoma of the lower extremity: Report of a case and review of literature. *J Am Acad Dermatol.* 1997;17:695-7.
7. Neville B. The verruciform xanthoma. A review and report of eight new cases. *Am J Dermatopathol.* 1986;8:247-53.
8. Philipsen HP, Reichart PA, Takata T, Ogawa I. Verruciform xanthoma-biological profile of 282 oral lesions based on a literature survey with nine new cases from Japan. *Oral Oncol.* 2003;39:325-36.
9. Hu JA, Li Y, Li S. Verruciform xanthoma of the oral cavity: Clinicopathological study relating to pathogenesis. Report of three cases. *APMIS.* 2005;113:629-34.
10. Connolly SB, Lewis EJ, Lindholm JS, Zelickson BD, Zachary CB, Tope WD. Management of cutaneous verruciform xanthoma. *J Am Acad Dermatol.* 2000;42:343-7.
11. Li H, Lambert WC. Verruciform xanthoma. *eMedicine* Fecha de acceso: 2 de octubre de 2009. Disponible en: <http://www.emedicine.com/derm/topic852.htm>.
12. Miller AS, Elzay RP. Verruciform xanthoma of the gingiva: report of six cases. *J Periodontol.* 1973;44:103-5.
13. Hume WJ, Smith CJ, Franklin CD. Verruciform xanthoma. *Br J Oral Surg.* 1980;18:157-61.
14. Travis WD, Davis GE, Tsokos M, Lebovics R, Merrick H, Miller S, *et al.* Multifocal verruciform xanthoma of the upper aerodigestive tract in a child with a systemic lipid storage disease. *Am J Surg Pathol.* 1989;13:309-16.
15. Pobet E, McCaden ME, Santa Cruz D. Cystic verruciform xanthoma. *J Am Acad Dermatol.* 1991;25:330-1.



16. Ersahin C, Szpaderska AM, Foreman K, Yong S. Verruciform xanthoma of the penis not associated with human papilloma-virus infection. *Arch Pathol Lab Med.* 2005;129:e62-4.
17. Mannes KD, Deckle CL, Requena L, Sangueza OP. Verruci-form xanthoma associated with squamous cell carcinoma. *Am J Dermatopathol.* 1999;21:66-9.
18. Hu JA, Li YN, Li SY, Ying H. Study of the clinicopathology of verruciform xanthoma of the oral cavity. *Shangai J Sto-matol.* 2005;14:370-3.
19. Jensen JL, Shu -Yuan L, Jeffes III EWB. Verruciform xan-thoma of the ear with coexisting epidermal dysplasia. *Am J Dermatopathol.* 1992;14:26-30.
20. Khaskhely NM, Uezato H, Kamiyama Y, Maruno M, Kariya K, Oshiro M *et al.* Association of Human Papillomavirus type 6 with a verruciform xanthoma. *Am J Dermatopathol.* 2000;22:447-52.
21. Barr RJ, Plank CJ. Verruciform xanthoma of the skin. *J Cutan Pathol.* 1980;7:422-8.
22. Meyers DC, Woosley JT, Reddick RL. Verruciform xanthoma in association with discoid lupus erythematosus. *J Cutan Pathol.* 1992;19:156-8.
23. Cooper TW, Santa Cruz DJ, Bauer EA. Verruciform xanthoma. Occurrence in eroded skin in a patient with recessive dystrophic epidermolysis bullosa. *J Am Acad Dermatol.* 1983; 8:463-7.
24. Murat-Sušić S, Paštar Z, Dobric I, Camino A, Hutinec Z, Husar K, *et al.* Verruciform xanthoma in recessive dystrophic epidermolysis bullosa Hallopeau-Siemens. *Int J Dermatol.* 2007;46:955-9.
25. Gehrig RD, Baughman RA, Collins JF. Verruciform xanthoma in a young male patient with a past history of pemphigus vul-garis. *Oral Surg.* 1983;55:58-61.
26. Snider RL. Verruciform xanthoma and lymphedema. *J Am Acad Dermatol.* 1992;27:1021-3.
27. Ide F, Obara K, Yamada H, Mishima K, Saito I, Kusama K. Ce-llular basis of verruciform xanthoma: immunohistochemical and ultrastructural characterization. *Oral Dis.* 2008;14:150-7.
28. Balus S, Breathnach AS, O'Grady AJ. Ultrastructural observations on foams cells and the source of their lipid in verruciform xanthoma. *J Am Acad Dermatol.* 1991;24:760-4.
29. Moshin SK, Lee MW, Amin MB, Stoler MH, Eyzaguirre E, Ma CK, *et al.* Cutaneous verruciform xanthoma: a report of five cases investigating the etiology and nature of xanthoma-tous cells. *Am J Surg Pathol.* 1998;22:479-87.
30. Sibaud V, Marit G, Deminiere C, Campana F, Taieb A, Fricain JC. Multiple verruciform xanthomas of the oral mucosa asso-ciated with graft versus host disease. *Ann Dermatol Venereol.* 2006;133:995-9.
31. Smith KJ, Skelton H, Angritt P. Changes of verruciform xan-thoma in an HIV -1+ patient with diffuse psoriasiform skin disease. *Am J Dermatopathol.* 1995;17:185-8.
32. Rawal SY, Kalmar JR, Tatakis DN. Verruciform xan-thoma: immunohistochemical characterization of xanthoma cell phenotypes. *J Periodontol.* 2007;78:504-9.
33. Takiwaki H, Yokota M, Ahsan K, Yokota K, Kurokawa Y, Ogawa I. Squamous cell carcinoma associated with ver-ruciform xanthoma of the penis. *Am J Dermatopathol.* 1996;18:551-3.
34. Sharma D, Pradeep AR. Xanthomatous changes in a case provisionally diagnosed as fibroma: a case report. *NY State Dent J.* 2007;73:61-3.
35. Baloch ZW, Martin S, LiVolsi VA. Granular cell tumor of the thyroid: a case report. *Int J Surg Pathol.* 2005;13:291-4.
36. McKee PH, Calonje E, Granter SR, editores. Connective tissue tumors. In: *Pathology of the skin with clinical correla-tions.* Third edition. Philadelphia: Elsevier Mosby; 2005. p. 1779-1781
37. Duray PH, Johnston Y. Verruciform xanthoma of the nose in an elderly male. *Am J Dermatopathol.* 1986;8:237-40.

# Liquen plano ungular tratado con isotretinoína: reporte de caso

*Nail lichen planus treated with isotretinoin: a case report.*

**Luz Marina Gómez<sup>1</sup>, Ana Milena Montes<sup>2</sup>, Natalia Mendoza<sup>3</sup>, Flavio Gómez<sup>4</sup>.**

1. Médica dermatóloga; jefe, Servicio de Dermatología, Clínica Universitaria Bolivariana; profesora titular, Universidad Pontificia Bolivariana, Medellín, Colombia.
2. Médica, residente de segundo año, Servicio de Dermatología, Universidad Pontificia Bolivariana, Medellín, Colombia.
3. Médica general, Universidad Pontificia Bolivariana, Medellín, Colombia.
4. Médico dermatólogo, Clínica SOMA, Medellín, Colombia

## Correspondencia:

Luz Marina Gómez.  
Email: flmcartas@une.net.co

Recibido: 16 de marzo de 2010.

Aceptado: 10 de junio de 2010.

No se reportan conflictos de intereses.

## Resumen

El liquen plano ungular es una dermatosis inflamatoria crónica cuyo tratamiento es obligatorio para evitar la cicatrización de la matriz de la uña; sin embargo, no hay estándares definidos de tratamiento. En este artículo reportamos el caso de una mujer con liquen plano ungular con distrofia de las 20 uñas, tratada exitosamente con isotretinoína oral, biotina oral y lactato de amonio tópico al 12%.

**PALABRAS CLAVE:** liquen plano, isotretinoína, distrofia.

## Summary

Nail lichen planus is a chronic inflammatory skin disease whose treatment is mandatory to prevent matrix scarring; nevertheless, there are no defined standards of treatment. In this article we report the case of a woman with lichen planus with twenty-nail dystrophy treated successfully with oral isotretinoin, oral biotin, and topical 12% ammonium lactate.

**KEY WORDS:** lichen planus, isotretinoin, dystrophy.

## Caso clínico

Se presenta el caso de una mujer de 60 años de edad que consultó por cambios en el aspecto de sus uñas, de 8 meses de evolución, que describió como uñas débiles y quebradizas con compromiso inicial en los pies y, posteriormente, de las manos.

En el examen físico se observó compromiso de las 20 uñas (**FIGURA 1**).

En las uñas de las manos presentaba adelgazamiento importante de la lámina ungular acompañada de onicólisis, estriaciones longitudinales, coloración amarilla, opacidad y onicosquias (**FIGURA 2**).

En las uñas de los dedos gruesos del pie se encontró engrosamiento de la lámina ungular y onicólisis, y en la uña del segundo dedo del pie derecho se insinuaba la formación de un *pterygium* ungular (**Figura 3**).

Se tomaron muestras del tercer dedo de la mano derecha de cuyo cultivo se aislaron *Candida guilliermondii* y *Candida parapsilopsis*. El diagnóstico histopatológico de la biopsia de la lámina ungular fue compatible con liquen plano ungular y la tinción de ácido peryódico de Schiff fue positiva para hongos. Se consideró que estos hongos eran oportunistas y, por lo tanto, no se instauró un tratamiento para los mismos.

Se decidió manejo con retinoides orales debido a la seriedad del caso. Inicialmente, se propuso acitretín, sin embargo, por dificultades económicas la paciente no pudo conseguir este medicamento y se decidió iniciar tratamiento con 20 mg de isotretinoína por vía oral, tres veces a la semana. Como tratamiento coadyuvante se usó lactato de amonio tópico al 12% y biotina en dosis diaria de 5 mg por vía oral.

Nueve meses después la paciente presentaba cambios

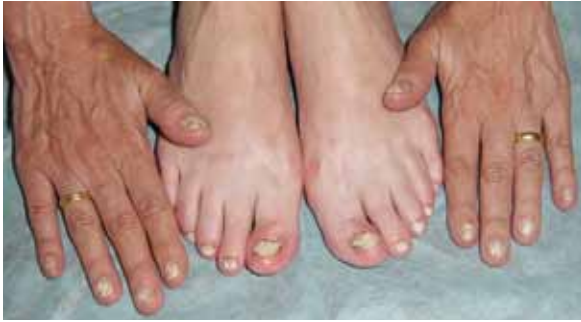

FIGURA 1. Distrofia de las 20 uñas.

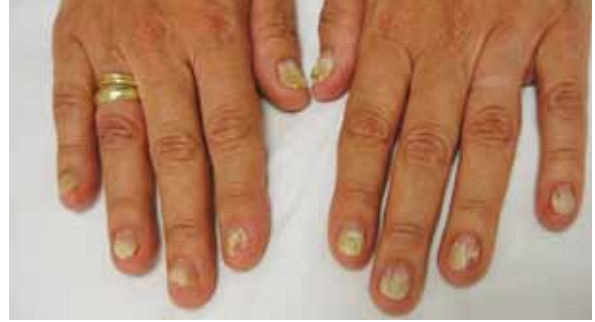

FIGURA 2. Adelgazamiento y estriaciones longitudinales.

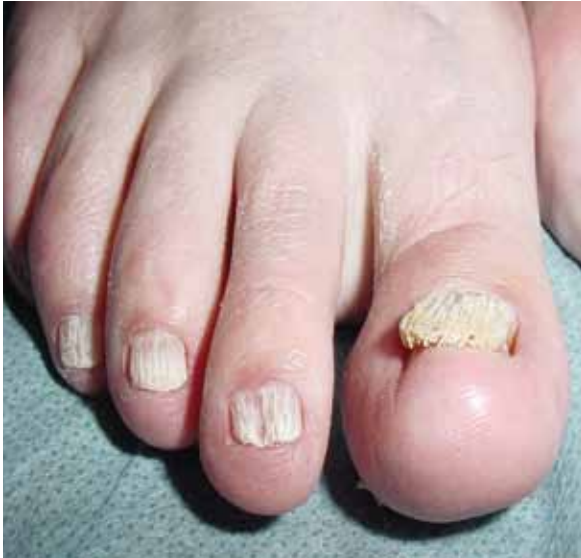

FIGURA 3. Pterygium ungular.

considerables en el aspecto de sus uñas con mejoría del 90% (**Figuras 4 y 5**). Se han realizado controles periódicos clínicos y fotográficos con evidencia de una mejoría clínica persistente.

## Discusión

El liquen plano es una dermatitis inflamatoria de origen idiopático que puede comprometer la piel, las membranas mucosas, el pelo y las uñas<sup>1</sup>. El compromiso ungular ocurre en 10% de los pacientes con lesiones cutáneas, sin embargo, la mayoría de las veces se presenta en ausencia de lesiones en piel, mucosas o cuero cabelludo<sup>2,3</sup>.

Clásicamente, se pueden distinguir tres formas de presentación clínica: el liquen plano ungular típico, la atrofia idiopática de las uñas y la distrofia de las veinte uñas, como en el caso de nuestra paciente<sup>4</sup>.

Los hallazgos clínicos que orientan el diagnóstico y que son específicos de liquen plano ungular son el adelgazamiento extremo de la lámina, las estriaciones longitudinales, que le dan una apariencia áspera como de papel de lija, y la formación de una hendidura longitudinal con

la aparición posterior del pterygium ungular, el cual es un signo de cicatrización de la matriz y es irreversible. Existen hallazgos inespecíficos como la coloración amarilla, la onicólisis, la hiperqueratosis subungular o el engrosamiento de la lámina, que pueden hacer pensar en otros diagnósticos diferenciales y, en ocasiones, son los que llevan a practicar una biopsia ungular para confirmar el diagnóstico<sup>5</sup>.

En el informe de histología encontraríamos ortoqueratosis compacta, hipergranulosis, acantosis irregular, vacuolas en la membrana basal e infiltrado inflamatorio linfocitario en banda de la dermis superior; con frecuencia se encuentra presencia de melanófagos<sup>1</sup>.

La traquioniquia es la presencia de distrofia de las veinte uñas y es autolimitada en niños. No es una forma clínica exclusiva del liquen plano, puesto que puede estar asociada a otras entidades, como la alopecia areata, el eccema y la psoriasis<sup>6-8</sup>.

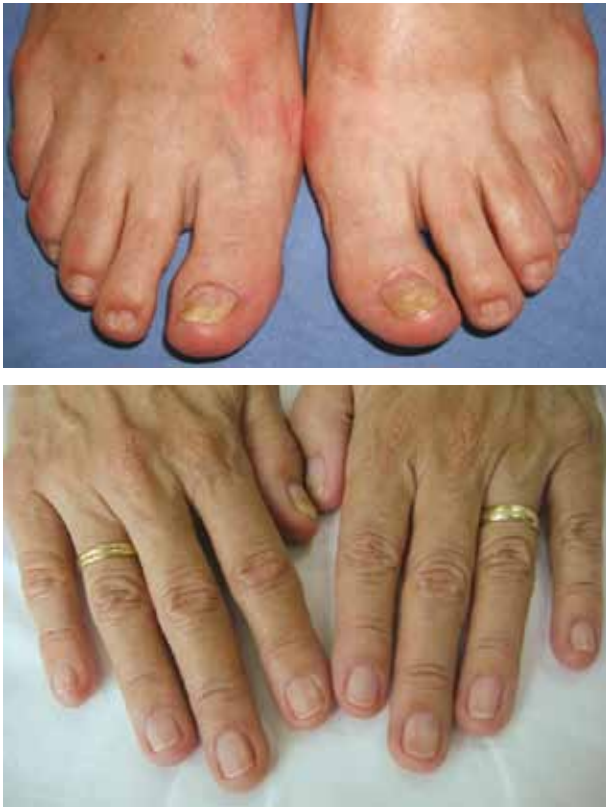El liquen plano ungular es el proceso inflamatorio más peligroso de las uñas y siempre debe ser tratado, ya que si no se hace puede producir daño de la matriz de la uña y pérdida completa de ellas.

Su tratamiento ha sido controversial, aún no hay estudios clínicos de asignación aleatoria que indiquen una terapia específica. Existen reportes en la literatura de diferentes modalidades sistémicas e intralesionales, ya que los tratamientos tópicos solos usualmente no son efectivos<sup>5</sup>.

Se han descrito beneficios con el uso de esteroides, intralesionales cuando hay compromiso de pocas uñas, y sistémicos en casos más serios o cuando hay compromiso de múltiples uñas. Tosti *et al.* recomiendan, cuando hay pocas uñas afectadas, el uso mensual de triamcinolona intralesional en dosis de 2,5 a 5,0 mg/ml, inyectada en el pliegue proximal, y cuando hay compromiso más serio, recomiendan de 0,5 a 1 mg/kg de triamcinolona intramuscular cada 30 días por 3 a 6 meses. Otros autores también han reportado mejoría con el uso de esteroides orales<sup>5,7,9-10</sup>.

En nuestra búsqueda de literatura también encontramos varios reportes que mencionan diferentes tipos





FIGURAS 4 Y 5. Aspecto posterior al tratamiento.

de tratamiento, entre ellos, cloroquina, PUVA, griseofulvina y retinoides sistémicos con resultados variables y, en algunos casos, con recaídas al suspender las terapias<sup>8,11-13</sup>.

Los retinoides sintéticos son derivados del retinol (vitamina A) que actúan uniéndose y activando dos tipos de receptores del ácido retinoico, con la consecuente formación de dímeros capaces de regular la expresión de los genes implicados en el crecimiento y en la diferenciación celular, generando un efecto antiinflamatorio e inmunomodulador.

La isotretinoína se ha utilizado cada vez más en el campo de la dermatología en entidades diferentes al acné, sin embargo, no encontramos en nuestra búsqueda de la literatura reportes de tratamiento de liquen plano ungueal con isotretinoína oral<sup>14</sup>.

En conclusión, se presenta el caso de una mujer de 60

años con distrofia de las veinte uñas secundaria a liquen plano ungueal, tratado exitosamente con isotretinoína oral, lo que nos lleva a considerar que ésta podría llegar a ser una terapia novedosa para los pacientes que presenten esta entidad, con un espectro menor de efectos secundarios que otro tipo de medicamentos, como los esteroides. Se requieren estudios que sustenten su uso en esta dermatosis.

## Referencias

1. Hall R, Wartman D, Jellinek N, Robinson-Bostom L, Telang G. Lichen planus of the nail matrix with predominant plasma cell infiltrate. *J Cutan Pathol*. 2008;35:14-6.
2. Samman PD. The nails in lichen planus. *Br J Dermatol*. 1961;73:288-92.
3. Tosti A, Peluso AM, Fanti PA, Piraccini BM. Nail lichen planus: clinical and pathologic study of 24 patients. *J Am Acad Dermatol*. 1993;28:724-30.
4. Ruiz-Villaverde R, Sánchez-Cano D, Pacheco Sánchez La-fuente FJ. Distrofia de las 20 uñas y liquen plano. *An Pediatr (Barc)*. 2007;66:191-200.
5. Tosti A, Piraccini BM. Treatment of common nail disorders. *Dermatol Clin*. 2000;18:339-48.
6. Hazelrigg DE, Duncan WC, Jarratt M. Twenty-nail dystrophy of childhood. *Arch Dermatol*. 1977;113:73-5.
7. Tosti A, Piraccini BM, Cambiaghi S, Jorizzo M. Nail lichen planus in children. *Arch Dermatol*. 2001;137:1027-32.
8. Sehgal VN. Twenty nail dystrophy trachyonychia: An overview. *J Dermatol*. 2007;34:361-6.
9. Tosti A, Ghatti E, Piraccini BM, Fanti PA. Lichen planus of the nails and fingertips. *Eur J Dermatol*. 1998;8:447-8.
10. Evans AV, Roest MAB, Fletcher CL, Lister R, Hay RJ. Isolated lichen planus of the toe nails treated with oral prednisolone. *Clin Exp Dermatol*. 2001;26:412-4.
11. Mostafa WZ. Lichen planus of the nail: treatment with anti-malarials. *J Am Acad Dermatol*. 1989;20:289-90.
12. Scheinfeld NS. Trachyonychia: a case report and review of manifestations, associations, and treatments. *Cutis*. 2003;71:299-302.
13. Kato N, Ueno H. Isolated lichen planus of the nails treated with etretinato. *J Dermatol*. 1993;20:577-80.
14. kyol M, Ozcelik S. Non-acne dermatologic indications for systemic isotretinoin. *Am J Clin Dermatol*. 2005;6:175-84.

# Alopecia areata neonatal tratada con tacrolimus tópico: reporte de un caso

*Neonatal alopecia areata treated with topical tacrolimus: a case report.*

Alejandra Lopera<sup>1</sup>, Luz Marina Gómez<sup>2</sup>, María Cristina Trujillo<sup>3</sup>.

1. Estudiante de Medicina en año de internado, Universidad Pontificia Bolivariana, Medellín, Colombia.
2. Médica dermatóloga, profesora titular y jefe del Servicio de Dermatología, Universidad Pontificia Bolivariana, Medellín, Colombia.
3. Médica, residente de tercer año de Dermatología, Universidad Pontificia Bolivariana, Medellín, Colombia.

## Resumen

La alopecia areata es una forma común de alopecia no cicatricial, recurrente, que causa pérdida del pelo. Los jóvenes y los niños están comúnmente afectados, pero es rara su aparición en neonatos. Presentamos el caso de una paciente con alopecia neonatal, que respondió favorablemente al tratamiento tópico con tacrolimus.

**PALABRAS CLAVE:** alopecia areata, recién nacido, tacrolimus.

## Correspondencia:

Luz Marina Gómez.

Email: flmcuartas@une.net.co

*Recibido: 27 de febrero de 2010.*

*Aceptado: 2 de junio de 2010.*

No se reportan conflictos de intereses.

## Summary

Alopecia areata is a common form of non-scarring and recurrent alopecia that causes hair loss. It appears equally in males and females of any age, although children and adolescents are more commonly affected. We present a patient with diagnosis of neonatal alopecia, who responded to the treatment with topical tacrolimus.

**KEY WORDS:** alopecia areata, newborn, tacrolimus.

## Caso clínico

Se presenta el caso de un paciente de sexo femenino, de 3 meses de edad, traída por su madre a consulta de Dermatología por una lesión de alopecia localizada en la región parieto-temporal derecha que notó después de su primer corte de pelo.

La paciente fue producto del primer embarazo a término, por parto espontáneo en posición cefálica con 15 horas de trabajo de parto, con adecuada adaptación neonatal, índice de Apgar de 8/10, con peso de 2.742 g y talla de 47 cm. No tenía historia familiar de alopecia.

Al examinarla se encontró un área de alopecia de 3 cm de diámetro (FIGURA 1), con folículos pilosos ausentes en el centro y pelos en signos de admiración en la periferia (FIGURA 2), sin descamación. El diagnóstico clínico fue el de una alopecia areata.

Se solicitaron los siguientes exámenes de laboratorio: TSH neonatal, hemoleucograma, dosificación de vi-

tamina B12 y glucemia, los cuales estuvieron dentro de límites normales.

Se inició tratamiento con tacrolimus tópico al 0,03% 1 vez al día. Se evaluó un mes después de iniciado el tratamiento, y se encontró repoblamiento del 100% de la placa de alopecia, con un *pull test* negativo. (FIGURAS 3 Y 4).

## Discusión

La alopecia areata es una enfermedad de naturaleza autoinmune específica de órgano y una forma común de alopecia no cicatricial, que afecta igualmente a hombres y mujeres. Del 11% al 23,9% de los pacientes que la padecen son menores de 16 años, y es rara su aparición antes del año de edad<sup>1,2</sup>. Esta enfermedad ha sido clasificada como adquirida, aunque en la literatura se encuentran algunos reportes de casos de alopecia areata congénita<sup>2</sup>. Aproximadamente, 10% a 50% de estos pacientes tienen historia familiar de alopecia areata y la aparición a temprana edad

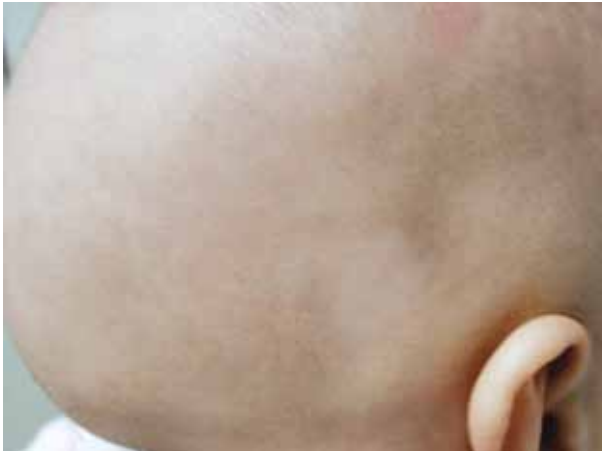

Figura 1. Área de alopecia de 3 x 3 cm en el área parieto-temporal derecha.

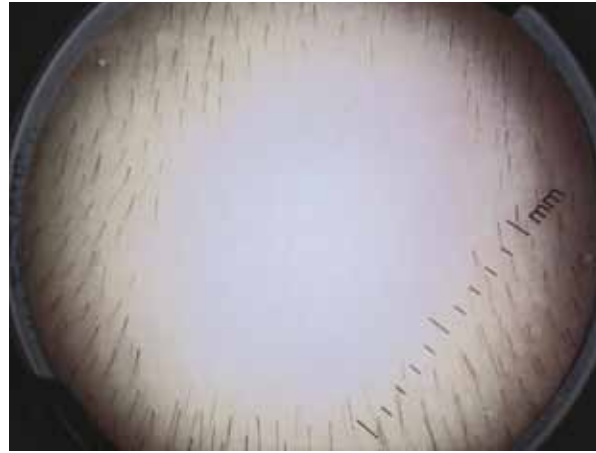


Figura 2. En la dermatoscopia se observó la ausencia de folículos pilosos en el centro y pelos en signos de admiración en la periferia..

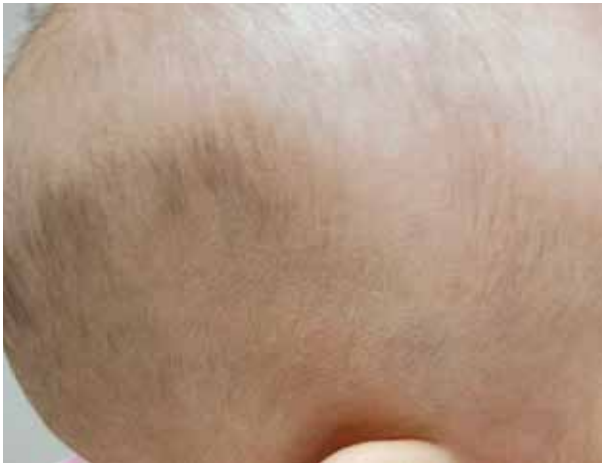

Figura 3. Evolución clínica al mes de tratamiento.

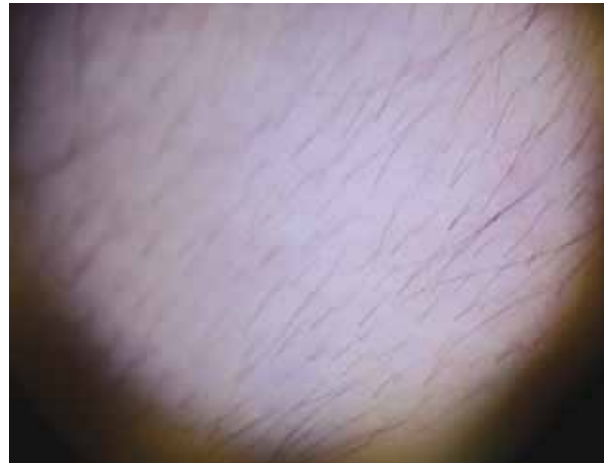

Figura 4. Repoblamiento del 100% del área de alopecia.

es factor de mal pronóstico, según los estudios realizados por Walker y Rothman<sup>3</sup>.

La alopecia areata se ha visto asociada a otras condiciones como hipotiroidismo, enfermedad de Hashimoto, hipertiroidismo, enfermedad de Addison, lupus eritematoso sistémico, miastenia, timoma, síndrome poliglandular autoinmune, vitiligo y dermatitis atópica, dada su naturaleza autoinmune<sup>3</sup>. En el síndrome de Down se ha visto mayor prevalencia de esta enfermedad<sup>4,5</sup>.

En la patogénesis de la alopecia areata están implicadas varias teorías: los estudios inmunohistoquímicos han demostrado infiltrado perifolicular e intrafolicular, lo cual podría sugerir un ataque inmune mediado por linfocitos T contra los antígenos de los folículos pilosos, además de la expresión de los antígenos del HLA-DR4 y DR5 y moléculas de adhesión tipo 1 (ICAM-1). La fuerte asociación con la historia familiar (10% a 50%) muestra la naturaleza poligénica de esta enfermedad, aunque esto no es aún bien comprendido, se sabe que está implicado

un rasgo autosómico dominante con penetrancia variable<sup>4</sup>. Se ha reportado el papel de algunas citocinas, entre ellas la interleucina 10. Algunos trabajos han postulado la participación de algunos virus en la patogénesis de la enfermedad, entre ellos el citomegalovirus<sup>5</sup>.

Se caracteriza clínicamente por la aparición de parches o placas de alopecia de diferente tamaño y número en el cuero cabelludo, en los que con frecuencia pueden apreciarse pelos cortos con forma de signo de admiración, es decir, con el extremo distal más ancho que el proximal<sup>6</sup>.

Es especialmente difícil diagnosticar la alopecia areata en los neonatos, ya que muchas veces los cambios presentados son considerados como normales por los padres. Algunos de los diagnósticos diferenciales que se deben considerar a esta edad son el *efluvium* telógeno, la *tiña capitis* y la alopecia por tracción, las cuales deben ser descartadas de acuerdo con sus características clínicas o si fuere necesario, se debe obtener una biopsia<sup>4</sup>.

El curso de la enfermedad es impredecible, un tercio



de los pacientes presentan resolución espontánea en los primeros 6 meses a 1 año, en algunos pacientes la enfermedad permanece estable, aunque en el 30% de los casos progresa a alopecia *totalis*, o *universalis*, en el resto de su vida<sup>6</sup>.

En cuanto al tratamiento, las opciones en los niños están más limitadas que en los adultos, y los tratamientos tópicos son la elección<sup>6</sup>.

Los corticoides tópicos, como la betametasona y el clobetasol, son preferidos por su perfil de seguridad; actúan disminuyendo la respuesta inflamatoria vista en la alopecia areata y, aunque hay información limitada sobre su eficacia, continúan siendo usados, especialmente en niños<sup>6,7,8</sup>. Es importante recordar que el uso de esteroides tópicos no debe exceder los 3 a 4 meses de tratamiento por el riesgo de aparición de efectos secundarios, entre otros, la atrofia cutánea.

La antralina tópica se ha usado exitosamente cuando la terapia con esteroides tópicos ha fallado con una eficacia hasta del 75% en alopecia areata. El minoxidil tópico al 5% puede usarse como coadyuvante de otros tratamientos<sup>6</sup>.

Otros tratamientos incluyen la fotoquimioterapia, la ciclosporina, los medicamentos biológicos y el tacrolimus (FK506). Este último es un agente inmunosupresor, inhibidor de la calcineurina que, al igual que la ciclosporina, inhibe la maduración y la activación de los linfocitos T y bloquea la transcripción de algunos genes, y aun más potente *in vivo* e *in vitro* que este, reduciendo el infiltrado inflamatorio folicular y estimulando el crecimiento del pelo.

A pesar de que su efectividad ha sido comprobada en modelos animales, los resultados no han sido aún concluyentes en los humanos, como muestran algunos reportes de casos como el de Price *et al.*, en el cual se estudiaron 11 pacientes con alopecia areata y aplicaron tacrolimus dos veces al día durante 24 semanas, sin obtener crecimiento del pelo; según ellos, estos resultados se pueden explicar por la pobre penetración del preparado y por mala selección de la población, ya que los pacientes estudiados tenían alopecia areata *universalis* de larga evolución y ésta había sido resistente a otros tratamientos<sup>9,10,11</sup>.

Aunque el uso de tacrolimus está aprobado por la *Food and Drug Administration* para niños mayores de 2 años, en la literatura reciente hay reportes de uso de tacrolimus tópico en incontinencia del pigmento en menores de 2 años con resultados satisfactorios y algunos en dermatitis atópica en mayores de 2 años<sup>12,13</sup>.

## Conclusión

Se presenta el caso de una paciente con diagnóstico de alopecia neonatal, tratada con tacrolimus tópico al 0,03%, con repoblamiento del 100% al mes de tratamiento. En la literatura revisada no se encontró ningún reporte de un caso similar, pues esta patología no es común en menores de 5 años y no hay reportes de pacientes en este grupo de edad tratados con este medicamento. Según los reportes de casos similares en otros grupos de edad, no han tenido resultados exitosos, al parecer debido a mala selección de los pacientes. Sin embargo, aún faltan estudios que contemplen este grupo de edad y que tengan alopecia areata de reciente diagnóstico, en los cuales el uso de tacrolimus tópico sea considerado una buena opción terapéutica.

## Referencias

1. Papadopoulos A, Schwartz R, Janniger C. Alopecia areata. Pathogenesis, diagnosis, and therapy. *Am J Clin Dermatol*. 2000;1:101-5.
2. Lenane P, Pope E, Krafchik B. Congenital Alopecia Areata. *J Am Acad Dermatol*. 2005;52:S8-11.
3. Harrison S, Sinclair R. Optimal management of hair loss (alopecia) in children. *Am J Clin Dermatol*. 2003;4:757-70.
4. Crowder JA, Frieden IJ, Price VH. Alopecia areata in infants and newborns. *Pediatr Dermatol*. 2002;19:155-8.
5. De Prost I, Bodener C. Alopecia areata. In: Harper J, Oranje A, Prose N, editors. *Textbook of pediatric dermatology*. London: Blackwell Publishing; 2006. p. 1783-9.
6. Kos L, Conlon J. An update of alopecia areata. *Curr Opin Pediatr*. 2009;21:475-80.
7. Gutiérrez M, Rodríguez A, Moreno JC. Actualización terapéutica en alopecia areata. *Actas Dermosifiliogr*. 2009;100:266-76.
8. Garg S, Messenger A. Alopecia areata. Evidence-based treatments. *Semin Cutan Med Surg*. 2009;28:15-8.
9. Price VH, Willey A, Chen BK. Topical tacrolimus in alopecia areata. *J Am Acad Dermatol*. 2005;52:138-9.
10. Alkhalifah A, Alsantali A, Wang E. Alopecia areata update. Part II. Treatment. *J Am Acad Dermatol*. 2010;62:191-202.
11. Feldmann K, Kunte C, Wollenberg A, Wolff H. Is topical tacrolimus effective in alopecia areata universalis? *Br J Dermatol*. 2002;147:1031-2.
12. Jessup CJ, Morgan SC, Cohen LM, Viders DE. Incontinencia pigmenti: treatment of IP with topical tacrolimus: a case report. *J Drugs Dermatol*. 2009;8:944-6.
13. Breuer K, Werfel T, Kapp A. Safety and efficacy of topical calcineurin inhibitors in the treatment of childhood atopic dermatitis. *Am J Clin Dermatol*. 2005;6:65-77.

# Nevus de Spitz atípico

*Atypical Spitz's nevus.*

**Natalia Vélez<sup>1</sup>, Ana María Aristizábal<sup>2</sup>, Ana Cristina Ruiz<sup>3</sup>, Guillermo Jiménez<sup>4</sup>.**

1. Médica, residente de tercer año de Dermatología, Universidad CES, Medellín, Colombia.
2. Médica dermatóloga, docente, Universidad CES, Medellín, Colombia.
3. Médica patóloga, docente, Universidad CES, Medellín, Colombia.
4. Médico dermatólogo, oncólogo y cirujano, docente, Universidad CES y Universidad Pontificia Bolivariana, Medellín, Colombia.

## Correspondencia:

Natalia Velez

Email: nvelez78@yahoo.com

Recibido: 03 de diciembre de 2009.

Aceptado: 15 de junio de 2010.

No se reportan conflictos de intereses.

## Resumen

El nevus de Spitz atípico es una lesión de frecuente aparición en niños, que se ha clasificado dentro del espectro de lesiones "spitzoides", las cuales se caracterizan por tener una desviación significativa en los hallazgos del nevus de Spitz convencional pero sin cumplir los criterios diagnósticos de melanoma maligno.

**PALABRAS CLAVE:** Spitz, atípico, tratamiento, pronóstico.

## Summary

Atypical Spitz nevus is a lesion within the 'spitzoid' spectra of lesions. It is characterized by a significant deviation from the conventional Spitz nevus findings but lacking the diagnostic criteria of malignant melanoma. It predominantly appears in childhood.

**KEY WORDS:** Spitz, atypical, treatment, prognosis.

## Caso clínico

Se presenta el caso de un paciente de 14 meses de edad, de sexo femenino, que fue llevada a consulta por presentar una lesión en el pabellón auricular izquierdo de un mes de evolución, asintomática y de crecimiento rápido. Los antecedentes personales y familiares eran negativos.

En el examen físico se observó una pápula única, eritemato-violácea, menor de 1 cm de diámetro, con costra central (**FIGURA 1**).

Se tomó biopsia por afeitado en la que se reportó una lesión con ulceración epidérmica y nidos de células melanocíticas de aspecto epiteliode, sin melanina, localizados en la unión dermo-epidérmica con algunos cuerpos de Kamino y un componente dérmico de hasta 3,32 mm de profundidad, conformado por capas de células de similares características (**FIGURA 2**), con identificación de algunas mitosis atípicas profundas y zonas con carencia de maduración (**FIGURA 3**). Con el marcador Ki-67 se obtuvo un índice de proliferación en la porción profunda de la biopsia de hasta 5% (**FIGURA 4**).

Con estos hallazgos histológicos y el aspecto clínico de la lesión se concluyó como diagnóstico definitivo el de nevus de Spitz atípico.

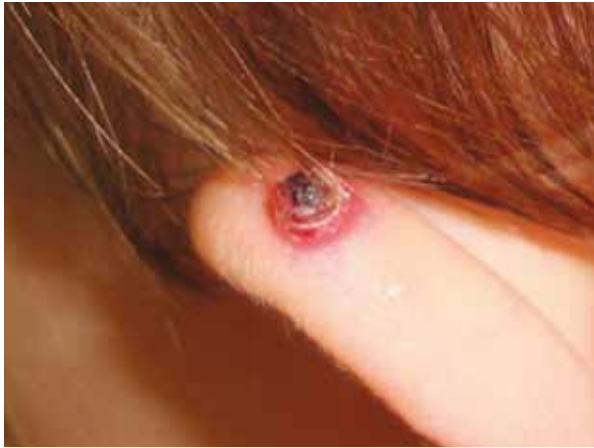A la paciente se le practicó la resección quirúrgica de la lesión, con márgenes de 5 mm, y se hizo un colgajo en isla conservando el cartílago. El reporte de patología indicó márgenes libres de tumor.

Se decidió no realizar biopsia de ganglio centinela debido a la morbilidad del procedimiento, dada la localización de la lesión y la edad de la paciente. Se discutió, además, que no era útil para clasificar el estadio ni el pronóstico del caso.

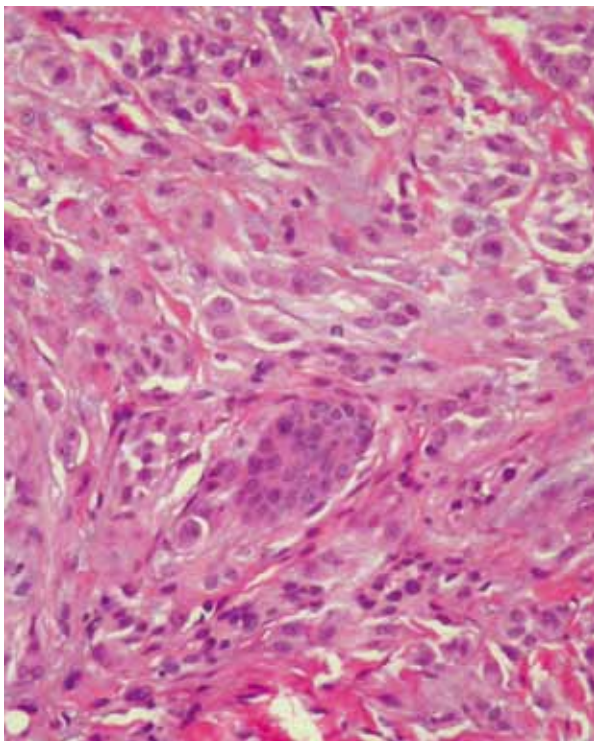
Actualmente, después de 3 meses de seguimiento, se encuentra en excelentes condiciones con muy buena evolución, sin adenopatías ni compromiso cutáneo (**FIGURA 5**). Se continuará haciendo seguimiento periódico para detectar de manera temprana posibles recidivas.

## Discusión

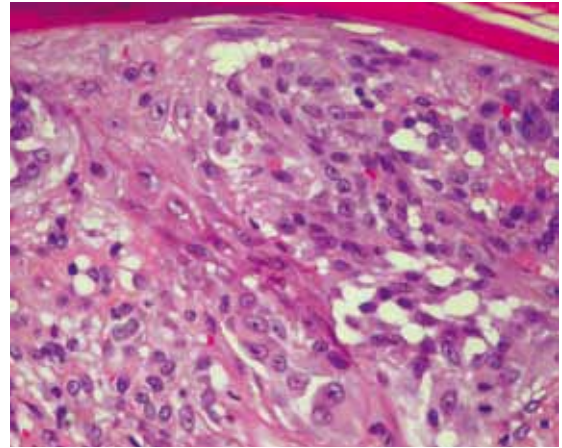
En 1910, Darier y Civate emplearon por primera vez



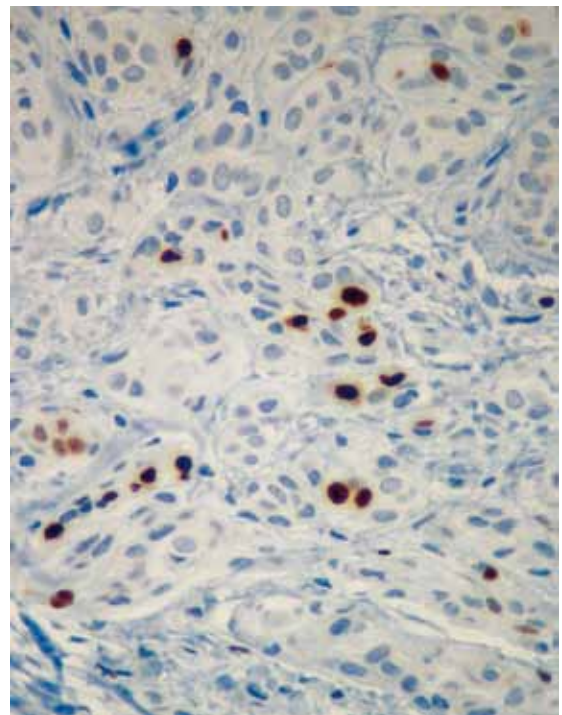
**FIGURA 1.** Pápula eritemato-violácea con costra central.



**FIGURA 3.** Nidos dérmicos con pérdida de la maduración y presencia de mitosis en la porción profunda. Hematoxilina-eosina, 10x.



**FIGURA 2.** Componente de unión con nidos de células melanocíticas epitelioides sin pigmento. Hematoxilina-eosina, 20x.



**FIGURA 4.** Índice de proliferación con el marcador Ki-67 del 5% en el tercio inferior de la lesión. Inmunohistoquímica, 10x.

el término “spitzoide” para describir una lesión de crecimiento rápido en un niño. Posteriormente, en 1948, Sophie Spitz hizo referencia a estas lesiones como “melanomas de la infancia”, indicando que no las consideraba como inequívocamente benignas pero tampoco como los melanomas del adulto<sup>1</sup>. En 1969, el término “atípico” fue aplicado por primera vez al nevus de Spitz por Huarte en un artículo que tituló “Nevus atípico de Spitz (melanoma juvenil)”; en 1975 Reed consideró la posibilidad de que fuera una variante maligna del nevus de Spitz, pero sólo hasta 1989 empezó a ser ampliamente utilizado en la

literatura el concepto de “nevus de Spitz atípico”<sup>2</sup>.

El nevus de Spitz atípico se puede definir como una desviación significativa de las características convencionales de las lesiones de Spitz pero sin tener hallazgos diagnósticos de melanoma maligno<sup>2,3</sup>. Por esta razón, esta lesión se puede ubicar dentro del espectro de lesiones denominadas “spitzoides”, en el que en un extremo se encuentra el nevus de Spitz sin atipias (convencional) en el otro, el melanoma maligno (“spitzoide”), y en el medio se encuentra el nevus de Spitz atípico<sup>1</sup>.

Clínicamente, los nevus de Spitz, tanto los convencio-



nales como los atípicos, se presentan como una pápula, nódulo o placa, de superficie lisa y color que varía desde el rojo hasta el rosado. Generalmente, aparecen en niños y adolescentes aunque se puede ver a cualquier edad. Su localización usual es en cara y extremidades, pudiéndose encontrar en cualquier otra área; generalmente, es solitaria, asintomática y de crecimiento rápido<sup>1</sup>.

Las características clínicas que ayudan a diferenciar una lesión convencional de una atípica son el tamaño (el nevus de Spitz atípico usualmente es mayor de un cm) y la ulceración, que es poco frecuente en el Spitz convencional<sup>1</sup>.

Los hallazgos histológicos que orientan a una lesión atípica son la ulceración, la ausencia de maduración, la extensión al tejido celular subcutáneo, la presencia de mitosis profundas y un índice de proliferación entre 5% y 10% con el marcador de proliferación Ki-67<sup>4</sup>. En la literatura no existen criterios histológicos precisos de los dermatopatólogos para distinguir un nevus de Spitz atípico de un melanoma "spitzoide", y en algunos casos es imposible diferenciarlos con certeza. Los hallazgos histológicos que más orientan hacia el diagnóstico de melanoma con mayor riesgo de metástasis son: la presencia de asimetría, la atipia celular, la presencia de nódulos expansivos dérmicos y una actividad mitótica mayor de 6 figuras por mm<sup>2</sup> con un índice de proliferación con el marcador Ki-67 mayor del 10%, y entre los hallazgos clínicos, la edad mayor de 10 años, el tamaño de la lesión, la asimetría y la ulceración.

Dada esta dificultad diagnóstica por las razones ya anotadas, a lo largo de la historia ha habido pacientes con melanoma que erróneamente fueron diagnosticados como nevus de Spitz atípico con desenlaces fatales. Gracias a ello se han venido desarrollando técnicas moleculares que se cree son el futuro para el diagnóstico de estas lesiones<sup>5</sup>.

Debido al potencial maligno y al comportamiento biológico indeterminado del nevus de Spitz atípico, su tratamiento debe ser la resección quirúrgica con márgenes de 1 cm, ya que se ha visto que las lesiones parcialmente extirpadas pueden persistir, y pueden presentar posteriormente metástasis y muerte, o pueden recurrir con más atipias que la lesión original siendo difícil diferenciarlas de un melanoma maligno<sup>1</sup>.

La obtención de la biopsia de ganglio centinela o el no hacerlo, ha sido tema de controversia y aunque la mayoría de autores recomiendan hacerla en lesiones con profundidad mayor de 1 mm, faltan más estudios que sustenten su verdadero beneficio<sup>6</sup>.

El pronóstico de las lesiones de Spitz atípicas es incierto debido a su comportamiento indeterminado pero, definitivamente, hace falta un mayor seguimiento de estas lesiones para tener mayor claridad a este respecto<sup>6</sup>.

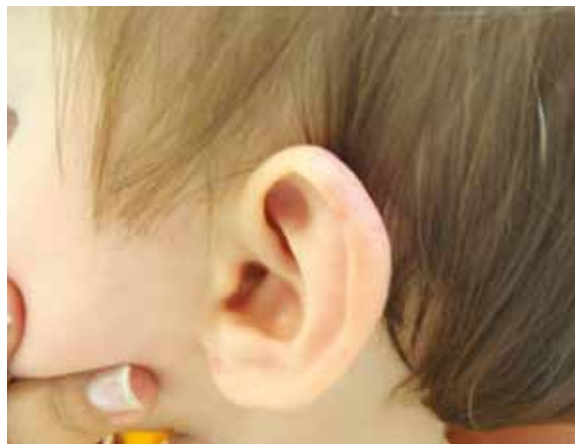

FIGURA 5. Aspecto de la lesión tres meses después de la cirugía.

## Conclusión

Se presenta el caso de un nevus de Spitz atípico –entidad presente en la mayoría de los casos en la población pediátrica– que, generalmente, se presenta como lesión única de crecimiento rápido y de comportamiento indeterminado a largo plazo, cuyo diagnóstico es básicamente histológico. Su manejo es exclusivamente quirúrgico con seguimiento clínico.

El pronóstico es incierto y solamente después del estudio y seguimiento de un número suficiente de pacientes, se podrá obtener información verdaderamente objetiva para su manejo.

## Referencias

1. Barnhill R. The Spitzoid lesion: rethinking Spitz tumors, atypical variants, "Spitzoid melanoma" and risk assessment. *Mod Pathol*. 2006;19:S21-S33.
2. Mones JM, DO, Ackerman AB. "Atypical" Spitz's nevus, "malignant" Spitz's nevus, "metastasizing" Spitz's nevus: a critique in historical perspective of three concepts flawed fatally. *Am J Dermatopathol*. 2004;26:310-3.
3. De Giorgi V, Sestini S, Massi D, Papi F, Lotti T. Atypical Spitz tumour: a "chameleon" lesion. *Clin Exp Dermatol*. 2007;33:309-11.
4. Barnhill R. Pathology of melanocytic nevi and malignant melanoma. Second edition. United States. McGraw Hill; 2004. p. 162.
5. Magro CM, Yaniv S, Mihm MC. The superficial atypical Spitz tumor and malignant melanoma of superficial spreading type arising in association with the superficial atypical Spitz tumor: A distinct form of dysplastic Spitzoid nevomelanocytic proliferation. *J Am Acad Dermatol*. 2009;60:814-23.
6. Ludgate MW, Fullen DR, Lee J, Lowe L, Bradford C, Geiger J, et al. The Atypical Spitz tumor of uncertain biologic potential. *Cancer*. 2009;115:631-41.

# Melanoma maligno patrón epiteliode: melanoma animal

*Malignant epithelioid melanoma: animal type melanoma.*

**Mariam Rolón<sup>1</sup>, Astrid Del Valle<sup>2</sup>, Carolina Hernández<sup>3</sup>.**

1. Médica dermatopatóloga, Instituto Nacional de Cancerología, Bogotá, D.C., Colombia.
2. Médica, residente de III año de Patología, Universidad de Cartagena, Cartagena de Indias, Colombia.
3. Médica, residente de II año de Dermatología, Pontificia Universidad Javeriana, Bogotá, D.C., Colombia.

## Resumen

El melanoma de tipo animal es una neoplasia cutánea rara. Estas lesiones se caracterizan por una pigmentación intensa, parda oscura, negra o negra azulosa; su apariencia es nodular pero, también, puede aparecer como parche. Puede aparecer en cualquier parte del cuerpo, incluidos los genitales y las mucosas, como el caso que presentamos a continuación de un paciente de 41 años con este diagnóstico.

**PALABRAS CLAVE:** tipo animal, epiteliode, melanoma.

## Correspondencia:

Mariam Rolón

Email:mariam-rolon@hotmail.com

*Recibido: 28 de mayo de 2010.*

*Aceptado: 15 de julio de 2010.*

No se reportan conflictos de intereses.

## Summary

Animal-type melanomas are rare cutaneous neoplasms. These lesions are characterized by an intense, dark brown, black, or black-bluish pigmentation; the appearance is nodular, but they can also appear as patches. It can appear anywhere on the body, including genitals and mucous membranes, like the case we are presenting here, of a 41 year old patient with this diagnosis.

**KEY WORDS:** animal type, melanoma, epithelioid.

## Caso clínico

Se trata de un hombre de 41 años de edad, sin antecedentes de importancia, procedente de Armenia (Quindío), remitido del Hospital San Juan de Dios para valoración en el Instituto Nacional de Cancerología por el Servicio de Cirugía de Cabeza y Cuello en enero del presente año, por la aparición de una masa en la cavidad nasal derecha, la cual había sido manejada extrahospitalariamente con resección endoscópica transnasal el 10 de julio de 2009 e interfirió alfa a altas dosis, pero sin respuesta satisfactoria.

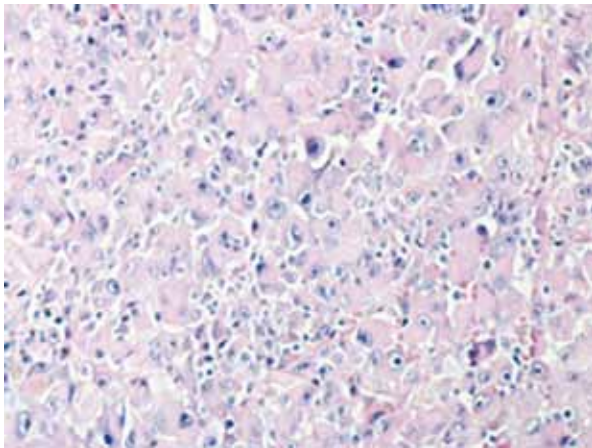
Se revisaron cortes de un bloque de parafina y se encontró un extenso compromiso por melanoma maligno, patrón epiteliode, invasor, con necrosis; el índice mitótico de era de 1 por mm<sup>2</sup> (FIGURAS 1 Y 2). En el estudio de inmunohistoquímica se observó intensa positividad de HMB45 y Melan A (FIGURAS 3 Y 4); con este resultado se presentó en la junta quirúrgica de cabeza y cuello donde

decidieron realizar maxilectomía medial derecha el 22 de abril de 2010. Luego, se recibió la pieza quirúrgica para estudio anatomopatológico, en el que se confirmó el diagnóstico de melanoma maligno de tipo animal.

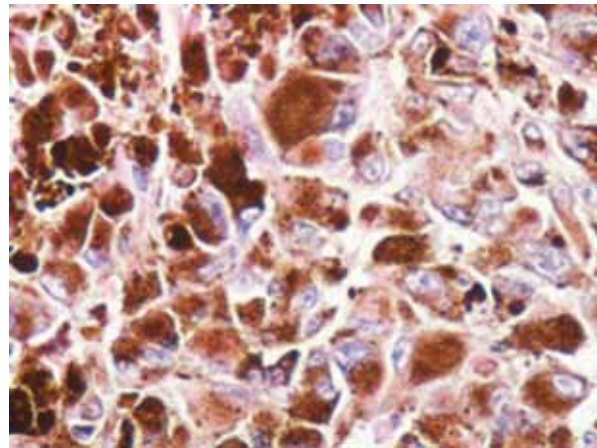
## Discusión

El melanoma animal es una lesión melanocítica rara que fue descrita por primera vez en 1832 por Dick en caballos grises. En 1925, Darier demostró el paralelismo entre estas lesiones y los procesos neoplásicos en humanos, a los cuales les dio el nombre de "sarcoma melanótico". En la segunda mitad del siglo XX, se publicaron más casos con el nombre de melanoma "equino", dado que esta enfermedad se da espontáneamente en los caballos. Más adelante se acuñó el término de melanoma animal, ya que estas lesiones se pueden inducir en animales de laboratorio<sup>1,2</sup>.

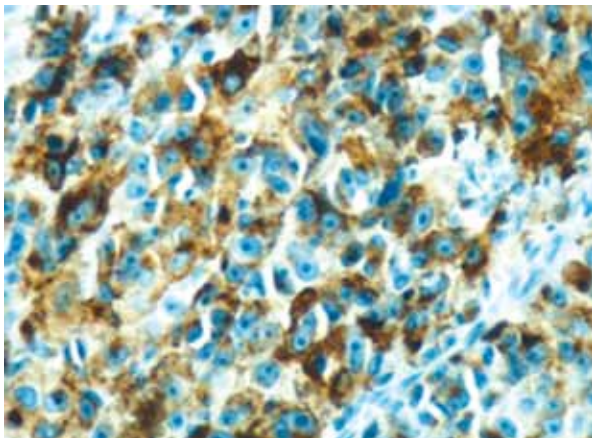
El melanoma animal es una lesión cutánea, de color



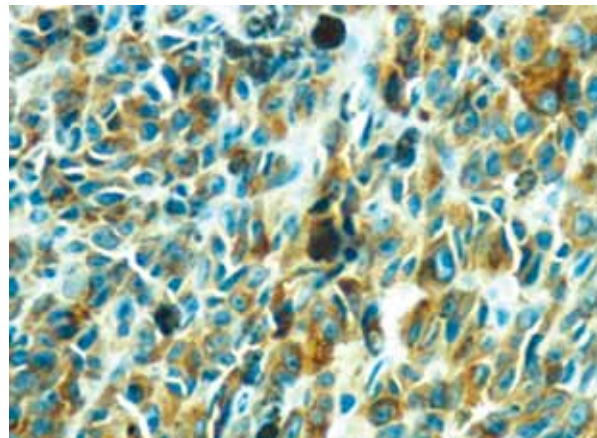
**FIGURA 1.** Células poligonales con núcleo redondo y nucléolo prominente. Hematoxilina y eosina, 20X.



**FIGURA 2.** Acumulación citoplásmica de abundante melanina en células neoplásicas. Hematoxilina y eosina, 20X.



**FIGURA 3.** Inmunohistoquímica. HMB45 positivo en las células neoplásicas, 40x



**FIGURA 4.** Inmunohistoquímica. MELAN A positivo en las células neoplásicas. 40X.

oscuro intenso que puede aparecer en cualquier parte del cuerpo, incluidas las mucosas, lo cual indica que la exposición solar no juega un papel importante en la fisiopatogenia de esta neoplasia. Estas lesiones tienen una evolución clínica más favorable si se compara con el melanoma clásico y, por lo tanto, algunos autores consideran que la terapia adyuvante y la biopsia del ganglio centinela no son necesarias en estos casos.

Se han reportado muy pocos casos fatales de melanoma animal y la enfermedad metastásica es muy rara; los casos reportados se limitan a metástasis a ganglios regionales<sup>3</sup>.

Se caracteriza en la histopatología por una proliferación de predominio dérmico de grandes melanocitos epitelioides, que contienen abundante melanina en su citoplasma, organizados de forma fascicular o en grandes hojas; las células neoplásicas no presentan atipia citológica acentuada, las mitosis son raras y, si están presentes, no sobrepasan tres unidades por milímetro cuadrado.

El melanoma animal también difiere de otros tipos convencionales de melanoma por la pronunciada hiperpigmentación, hiper celularidad y patrón de crecimiento peculiar, usualmente con ausencia de nidos y de componente intraepidérmico.

El citoplasma de las células tumorales presenta depósito de pigmento que varía desde finos depósitos granulares de melanina parda clara hasta vastos depósitos que oscurecen los límites celulares, haciendo difícil diferenciar estas células de los melanófagos. Siempre se encuentran áreas de crecimiento melanocítico; las células de la periferia tienen una apariencia dendrítica que se puede confundir con un nevus azul. Nunca se ve ulceración, ni invasión vascular. Las células tumorales muestran alta positividad para S-100, HMB45 y Melan A, otros marcadores utilizados incluyen MiTF y tirosinasa que pueden ser débilmente positivos<sup>2-4</sup>.

El diagnóstico diferencial de estas lesiones incluye el nevus azul celular, el nevus azul con hiper celularidad, el nevus epiteliode pigmentado y el melanoma en regresión



con gran acumulación de melanófagos. El manejo y el pronóstico de estas lesiones son controvertidos ya que las series publicadas son muy pequeñas. Entre las recomendaciones está la escisión quirúrgica con márgenes de 1 a 2 cm, sin necesidad de realizar biopsia de ganglio centinela; sin embargo, en la revisión de Magro *et al.* se sugiere la obtención de esta biopsia ya que en algunas series se ha reportado metástasis a los ganglios locales y regionales hasta en el 46% de los pacientes<sup>5</sup>.

## Conclusión

Reportamos el caso de un paciente con diagnóstico de melanoma animal por tratarse de una entidad infrecuente, con muy pocos casos publicados en la literatura que han mostrado un comportamiento variable sin permitir la estandarización del manejo.

## Referencias

1. Vezzoni GM, Martini L, Ricci C. A case of animal-type melanoma (or pigmented epithelioid melanocytoma?): an open prognosis. *Dermatol Surg.* 2008;34:105-10.
2. Kazakov DV, Rütten A, Kempf W, Michal M. Melanoma with prominent pigment synthesis (animal-type melanoma): a case report with ultrastructural studies. *Am J Dermatopathol.* 2004;26:290-7.
3. Requena L, de la Cruz A, Moreno C, Sangüeza O, Requena C. Animal type melanoma: a report of a case with balloon-cell change and sentinel lymph node metastasis. *Am J Dermatopathol.* 2001;23:341-6.
4. Antony FC, Sanclemente G, Shaikh H, Trelles AS, Calonje E. Pigment synthesizing melanoma (so-called animal type melanoma): a clinicopathological study of 14 cases of a poorly known distinctive variant of melanoma. *Histopathology.* 2006;48:754-62.
5. Magro CM, Crowson AN, Mihm MC. Unusual variants of malignant melanoma. *Mod Pathol.* 2006;19(Suppl.2):41-70.

# Dermatilomanía y síndrome de Prader-Willi

*Skin picking and Prader-Willi syndrome.*

Lucy García<sup>1</sup>, Carolina Concha<sup>2</sup>.

1. Médica dermatóloga, M.Sc. en Ciencias Básicas Médicas; docente, Sección de Dermatología, Universidad del Valle, Cali, Colombia

2. Médica, residente tercer año, Sección de Dermatología, Universidad del Valle, Cali, Colombia

## Correspondencia:

Lucy García.

Email: lucyga47@hotmail.com

Recibido: 24 de febrero de 2010.

Aceptado: 5 de junio de 2010.

No se reportan conflictos de intereses.

## Resumen

Reportamos el caso de una mujer de 18 años con síndrome de Prader-Willi, con retardo mental, problemas de comportamiento –tales como hiperfagia y pellizcos en piel–, obesidad, hipogonadismo, estatura corta, manos pequeñas y ojos en “forma de almendra”; presentaba antecedentes de hipotonía en la edad neonatal.

El síndrome de Prader-Willi es un trastorno congénito, raro, no hereditario, que afecta a 1 de cada 10.000 a 25.000 recién nacidos. Es causado por alteraciones en los genes paternos localizados en la región codificadora del cromosoma 15(q11.2-q13). Se caracteriza por hipotonía, retardo en el desarrollo, alteraciones en el comportamiento, obesidad, hiperfagia, facies característica, hipogonadismo, corta estatura y manifestaciones cutáneas.

**PALABRAS CLAVE:** obesidad, automutilación, acantosis *nigricans*, hiperfagia.

## Summary

We report the case of an 18 year old woman with Prader-Willi syndrome who had mental health and behavioral problems, such as skin-picking and compulsive behaviors, also obesity, hypogonadism, short stature, small hands, and “almond-shaped” eyes. She had a history of hypotonia and a voracious appetite.

The Prader-Willi syndrome is a rare congenital disorder, nonhereditary, that affects 1 in 10,000 to 25000 newborn children. This syndrome results from alterations in expression of paternal genes (imprinted) located on chromosome 15q11-13. It is characterized by hypotonia, development deficit, in the behavior disorders, obesity, insatiable appetite, hypogonadism, characteristic facies, short stature and cutaneous manifestations.

**KEY WORDS:** obesity, self-mutilation, acanthosis *nigricans*, hyperphagia.

## Introducción

La primera descripción del síndrome de Prader-Willi la hicieron en 1956<sup>1</sup> Prader, Labhart y Willi del Hospital Infantil de la Universidad de Zurich, en nueve niños con manifestaciones clínicas relacionadas con insuficiencia hipotalámica.

Se caracteriza por hipotonía neonatal, retardo en el desarrollo psicomotor, alteraciones del comportamiento, hiperfagia, obesidad, hipogonadismo, pubertad retardada, facies características y corta estatura.

En 1981, David Ledbetter *et al.*<sup>2</sup>, identificaron el defecto genético, en el brazo largo del cromosoma 15 paterno, en la región 15q11-13. Dicho defecto se presenta básicamente por tres mecanismos; delección paterna (70%), disomía materna, con dos copias de las regiones q11 -q13 (25%) provenientes de la madre, y el resto de los pacientes con una mutación, una translocación u otra alteración del cromosoma 15<sup>3</sup>.

Actualmente, se reconocen varias formas genéticas del síndrome de Prader-Willi. El diagnóstico se basa en los criterios clínicos establecidos por Holm<sup>4</sup> (TABLA 1) y

Criterios principales	Criterios secundarios
<ol style="list-style-type: none"> <li>1. Hipotonía central neonatal y en la infancia</li> <li>2. Problemas de alimentación en el lactante</li> <li>3. Rápido aumento de peso en función de la talla después de los 12 meses y antes de los 6 años de edad</li> <li>4. Rasgos faciales característicos: dolicocefalia, diámetro bitemporal estrecho, ojos almendrados, boca pequeña con labio superior delgado, comisuras bucales hacia abajo (son necesarios 3 o más rasgos)</li> <li>5. Hipogonadismo: a) hipoplasia genital y b) maduración gonadal incompleta</li> <li>6. Retraso global del desarrollo psicomotor en menores de 6 años</li> <li>7. Retraso mental</li> <li>8. Hiperfagia, búsqueda y obsesión por la comida</li> <li>9. Deleción 15q 11-13 u otra anomalía citogenética/molecular en dicha región cromosómica</li> </ol>	<ol style="list-style-type: none"> <li>1. Actividad fetal reducida, letargo o llanto débil en el lactante</li> <li>2. Problemas de comportamiento característicos: rabietas, arranques violentos, comportamiento obsesivo-compulsivo, tendencia a discutir y llevar la contraria; inflexible, manipulador, posesivo, terco, ladrón y mentiroso (son necesarios, al menos, cinco de ellos).</li> <li>3. Somnolencia diurna, apnea del sueño</li> <li>4. Estatura baja para sus antecedentes genéticos y sin tratamiento con hormona de crecimiento</li> <li>5. Hipopigmentación en piel y cabello en comparación con la familia</li> <li>6. Manos pequeñas (menos del percentil 25) o pies pequeños (menos del percentil 10) para la talla</li> <li>7. Manos estrechas con borde cubital (externo) recto</li> <li>8. Anomalías oculares (miopía, estrabismo convergente)</li> <li>9. Saliva espesa y viscosa, costras en las comisuras labiales</li> <li>10. Dificultad en articulación del lenguaje</li> <li>11. Rascarse las heridas o autoprovocarlas</li> </ol>

Tabla 1. Criterios diagnósticos del síndrome de Prader-Willi (Holm, 1993)<sup>4</sup>. Se califica con 1 punto a los "criterios principales" y con medio punto (0,5) los "criterios secundarios". El diagnóstico de síndrome de Prader-Willi en menores de 3 años se establece con 5 puntos, 4 de ellos provenientes de los criterios principales. En pacientes mayores de 3 años debe alcanzarse una puntuación de 8; 5 o más puntos deben corresponder a criterios principales.

los hallazgos de las pruebas genéticas y moleculares, el estudio citogenético, FISH (*fluorescence in situ hybridization*), el estudio molecular con microsatélites y el estudio de metilación<sup>5</sup>.

Su frecuencia se estima en 1 de cada 10.000 a 25.000 recién nacidos, sin predilección por sexo o raza. La talla corta es aparente a partir de la pubertad, asociada con la falta de crecimiento durante la adolescencia, con una talla de 147 cm para las mujeres y de 155 cm para los hombres. Se ha documentado un déficit de la hormona de crecimiento, razón por la cual algunos de estos niños se benefician del tratamiento con la misma<sup>6</sup>. En piel se describe hipopigmentación, fisuras en las comisuras bucales y, además, la tendencia a provocarse heridas o a agravarlas.

El diagnóstico temprano puede significar un impacto en la calidad de vida y salud del paciente, especialmente en las situaciones relacionadas con la obesidad, el comportamiento y las deformidades. Las lesiones cutáneas se presentan desde la primera infancia, por lo que no es raro que el dermatólogo sea el especialista que se enfrente por primera vez al paciente, por lo tanto, debe aprender a reconocer esta patología para orientar adecuadamente

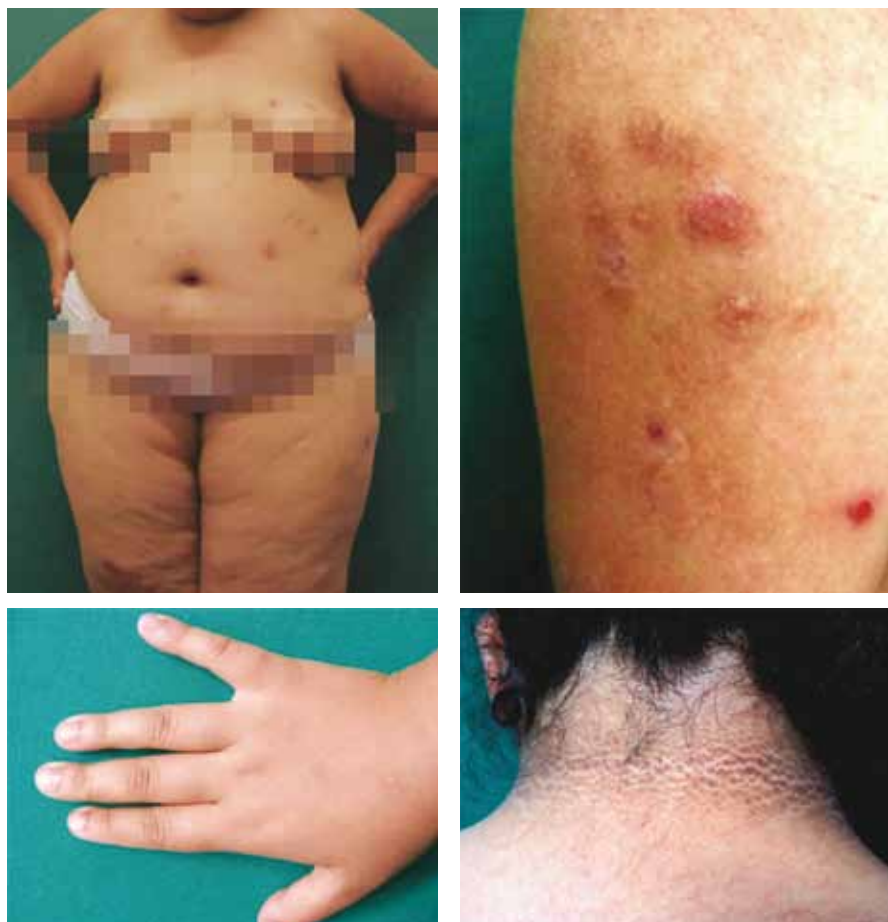su manejo multidisciplinario y su seguimiento, con el fin de evitar los problemas originados por la obesidad, los trastornos hormonales y, de comportamiento y el retardo mental.

## Caso clínico

Se presenta el caso de un paciente de sexo femenino, de 18 años de edad, con lesiones cutáneas consistentes en múltiples escoriaciones, úlceras, costras y cicatrices en la cara, los antebrazos, el tórax, el abdomen y, especialmente, en las superficies extensoras de ambas piernas; además, presentaba obesidad de predominio central con peso de 90,1 kg y talla 1.49 m (índice de masa corporal de 40,58). Las manos y los pies eran pequeños, los ojos almendrados, la boca triangular con el labio superior fino, queilitis angular, acantosis *nigricans* en cuello y talla corta (**FIGURAS 1 Y 2**).

Como antecedentes de importancia se encontró que era el producto del segundo embarazo de madre de 31 años; el embarazo a término con parto por cesárea, debido a la posición podálica, con peso de 2300 g y talla de 49 cm. Presentó hipotonía neonatal, retardo en el desarro-





**FIGURA 2.** a) Obesidad central; b) acantosis nigricans; c) manos pequeñas; d) escoriaciones, costras, ulceraciones e hiperpigmentación posinflamatoria.

llo psicomotor (caminó a los 3 años) y retraso mental importante. Además, presentaba amenorrea primaria e hipoplasia genital.

En los exámenes de laboratorio se encontraron niveles altos de glucemia (116 mg/dl), insulina basal de 26,98 mg/dl, un índice HOMA (*Homeostatic Model Assessment*) de 4,9, niveles bajos de hormona luteinizante (0,05 mUI/ml) y hormona folículo estimulante de 0,156, indicativo de síndrome de resistencia periférica a la insulina e hipogonadismo hipogonadotrópico.

Con los hallazgos clínicos y de laboratorio se hizo el diagnóstico de síndrome de Prader-Willi, el cual fue confirmado con el test de FISH.

## Discusión

Las manifestaciones cutáneas presentes en nuestra paciente son características del síndrome de Prader-Willi, por lo que consideramos que cuando se presente un caso de lesiones autoinfligidas, como escoriaciones o laceraciones –asociadas a obesidad, retraso mental y facies característica– a través del dermatólogo se puede llegar de manera oportuna al diagnóstico.

El compromiso cutáneo está presente hasta en 70% a 92% de los individuos con el síndrome de Prader-Willi y consiste en escoriaciones, ulceraciones, excavaciones y lesiones como consecuencia del comportamiento compulsivo, repetitivo, agravado por una disminución en la sensibilidad al dolor.

La disfunción del sistema serotoninérgico en el síndrome de Prader-Willi, se considera importante en la patogénesis de los cambios de comportamiento y de los trastornos psiquiátricos con base en los siguientes hallazgos<sup>7</sup>:

- Los pacientes con el síndrome de Prader-Willi presentan lesiones cutáneas debidas a automutilación como consecuencia de la “dermatilomanía”<sup>8</sup>, definida como la necesidad o urgencia de tocar, rascar, frotar, restregar, friccionar, apretar, morder o excavar la piel; se afirma que la automutilación es consecuencia de la disfunción del sistema serotoninérgico.
- Se han encontrado altas concentraciones del ácido 5 hidroxindolacético, metabolito de la serotonina, en el líquido céfaloaraquídeo de pacientes con síndrome de Prader-Willi.

- c. Los síntomas obsesivo-compulsivos en pacientes con síndrome de Prader-Willi responden a los inhibidores selectivos de la recaptación de serotonina.
- d. Los síntomas siquiátricos empeoran con la medicación no sicotrópica, como los inhibidores del apetito, incluida la sibutramina.

Entre los diagnósticos diferenciales se deben considerar los síndromes que cursan con automutilación, como el síndrome de Lesch-Nyhan, el síndrome de Cornelia de Lange, la insensibilidad congénita al dolor con anhidrosis, la trisomía 16q, el síndrome de Tourette, y otras condiciones como daño medular, autismo, depresión mayor, psicosis, tricotilomanía y trastorno afectivo bipolar.

Estos pacientes se benefician del tratamiento farmacológico utilizado en la dermatilomanía, que incluye antidepresivos, tanto los tricíclicos como los inhibidores selectivos de la recaptación de serotonina. El más utilizado es la fluoxetina, seguido por la sertralina, el pimozide y la naltrexona, con buena respuesta en más del 50% de los pacientes<sup>9</sup>. El manejo de este síndrome es multidisciplinario e incluye al médico endocrinólogo, la nutricionista, el psicólogo, el psiquiatra, el pediatra, el internista y el dermatólogo<sup>10</sup>.

En nuestro caso, decidimos suministrar fluoxetina en dosis de 20 mg al día, además del manejo multidisciplinario con psicología, psiquiatría, endocrinología y medicina interna, con el objetivo de mejorar la calidad de vida de la paciente y de la familia.

## Referencias

1. Prader A, Labhart A, Willi H. Ein Syndrom von adipositas, kryptorchismus und oligophrenie nach myatonieartigem zustand im neugeborenenalter. *Schweiz Med Wochenschr.* 1956;86:1260-1.
2. Ledbetter DH, Riccardi VM, Airhart SD, Strobel RJ, Keenen SB, Crawford JD. Deletions of chromosome 15 as a cause of the Prader-Willi syndrome. *N Engl J Med.* 1981;304:325-9.
3. Nicholls RD, Knoll JHM, Butler MG, Karam S, Lalonde M. Genetic imprinting suggested by maternal heterodisomy in nondeletion Prader-Willi syndrome. *Nature.* 1989;342:281-5.
4. Holm VA, Cassidy SB, Butler MG, Hanchett JM, Greenswag LR, Whitman BY, Greenberg F. Prader-Willi syndrome: consensus diagnostic criteria. *Pediatrics.* 1993;91:398-402.
5. Goldstone AP. Prader-Willi syndrome: advances in genetics, pathophysiology and treatment. *Trend Endocrinol Metab.* 2004;15:12-20.
6. Lin HY, Lin SP, Tsai LP, Chao MC, Chen MR, Chuang CK, Huang CY, Tsai FJ, Chou IC, Chiu PC, Huang CH, Yen JL, Lin JL, Kuo PL. Effects of growth hormone treatment on height, weight, and obesity in Taiwanese patients with Prader-Willi syndrome. *J Chin Med Assoc.* 2008;71:305-9.
7. Soni S, Whittington J, Holland AJ, Webb T, Maina E, Boer H, Clarke D. The course and outcome of psychiatric illness in people with Prader-Willi syndrome: implications for management and treatment. *J Intellect Disabil Res.* 2007;51:32-42.
8. Lochner CH, Daphne S, Nehaus D, Stein D. Trichotillomania and skin-picking: a phenomenological comparison. *Depress and Anxiety.* 2002;15:83-6.
9. Bloch M, Elliot M, Thompson H, Koran L. Fluoxetine in pathologic skin picking. *Psychosomatics.* 2001;42:314-9.
10. Cassidy SB, Driscoll DJ. Prader Willi Syndrome. *Eur J Hum Genet.* 2009;17:3-13.

## Simposio Internacional de Dermatología Ciudad de Medellín: Piel y Endocrinología

Invitación al SIMPOSIO INTERNACIONAL DE DERMATOLOGIA CIUDAD DE MEDELLÍN: PIEL Y ENDOCRINOLOGÍA, evento bianual organizado por las escuelas antioqueñas de dermatología, Universidad de Antioquia, Universidad CES y Universidad Pontificia Bolivariana, y la Asociación Antioqueña de Dermatología, SADE. Hotel Intercontinental de Medellín, abril 8 y 9 de 2011.

Temas de amplio interés como el enfoque y manejo de las manifestaciones cutáneas del hiperandrogenismo (acné, hirsutismo, alopecia), las enfermedades tiroideas, la diabetes, el síndrome metabólico, el uso de anabolizantes, los trastornos alimentarios y las complicaciones de los tratamientos quirúrgicos para la obesidad, entre otros, serán presentados por distinguidos conferencistas. Contaremos con la participación de las doctoras Diane Thiboutot de Penn State University, y Erin Boh de Tulane University School of Medicine, como conferencistas internacionales, y un panel de reconocidos dermatólogos y endocrinólogos nacionales.

Invitamos a las escuelas de Dermatología a presentar sus trabajos en la modalidad de minicasos y carteles.